LIVIU POPOVICIU CONSTANTIN ARSENI

Enciclopedie de Neurologie și Neurochirurgie

VOL. II

D-F

EDITURA ACADEMIEI ROMÂNE

Scanned with OKEN Scanner

Enciclopedie de Neurologie și Neurochirurgie

Vol. II

D—F

Sub redacția:

LIVIU POPOVICIU, CONSTANTIN ARSENI

AUTORII:

C. ARSENI, G. BADIU, G. BICHER, DANIELA DELAST-POPOVICIU, E. DULĂU, L. POPOVICIU și V. ROMAN

EDITURA ACADEMIEI ROMÂNE

București, 1993

Scanned with OKEN Scanner

Enciclopedy of Neurology and Neurosurgery (II)

ISBN 973-27-0435-7
ISBN 973-27-0266-4

EDITURA ACADEMIEI ROMÂNE
R-79717, Bucureşti, Calea Victoriei nr. 125

Scanned with OKEN Scanner

DAAE. BOALA ~ (E.: Daae's disease). (boală) (sin.: boala Daae-Finsen; boala Bawb; boala Dangenan; sindromul Sylvest; pleurodinia epidemică; mialgia epidemică; pleurodynia diaphragmatica contagiosa; febricula contagiosa; myositis acuta epidemica; grippe du diable; Teufelsgriff; boala Bornholm). Boala a fost descrisă prima oară în 1930. Este produsă de virusul Coxsackie B. Apare în special în sezoanele estival și autumnal, sub formă de epidemii, endemii și cazuri sporadice. Perioada de incubație durează câteva zile. Boala se manifestă prin dureri vii în mușchii abdominali și toracici, mai rar în cei ai extremităților, cu durate de câteva ore și cu mai multe recidive. Durerile se asociază cu febră și fenomene catarale ale căilor respiratorii superioare. Uneori apar și simptome de meningită limfocitară, precum și paralizii de nervi periferici. Prognosticul este favorabil.

DA COSTA* BOALA ~ (E.: Da Costa's disease) (boală) (sin.: astenie neurocirculatorie). Complex simptomatic care se încadrează în distonia neurovegetativă a autorilor clasici (Vezi distonie neurovegetativă).

DACTILOCAMPSODINIA (E.: dactylocampsodynia) (simptom). Simptomul desemnează o contracție dureroasă a unuia sau mai multor degete de la mână sau picior. Termenul se folosește și pentru un simptom întâlnit uneori postcritic la epileptici și manifestat printr-o durere produsă de flectarea degetelor (Predescu, 1969).

DACTILOGRIPOSIS (E.: dactylogryposis) (simptom). Simptomul desemnează o contracție permanentă a degetelor de la mână sau picior.

DACTILOSPASM (E.: dactylospasm) (simptom). Simptom desemnând o contracție spasmodică a unui deget de la mână sau picior.

DAGNINI-ASCHNER. REFLEXUL ~. (E.: Dagnini-Aschner's reflex) (reflex, semn) (sin.: reflexul oculo-cardiac; semnul Aschner; semnul Dagnini-Aschner). Compresiunea manuală a globilor oculari determină pe cale reflexă o bradicardie. Această manevră de excitație vagală este utilizată uneori în tratarea accesului de tahicardie atrială paroxistică.

* Da Costa Jacob Mendes, 1833–1900, medic american (Philadelphia).

Scanned with OKEN Scanner

Compresiunea globilor oculari produce în mod normal o rărire fiziologică a frecvenței cardiace cu 8—10 contracții. La bolnavii comatoși cu leziuni morfologice sau funcționale interesând trunchiul cerebral (cu evoluție cranio-caudală), acest reflex nu dispare decât în momentul atingerii bulbare.

Căile aferente ale acestui reflex împrumută ramura oftalmică a trigemenului, calea prelungindu-se apoi printr-un traiect polisinaptic în formația reticulară până la nivelul nucleului dorsal al nervului vag (nucleul visceral), ce constituie calea eferentă a reflexului.

De menționat că acest reflex poate fi păstrat (conservat) în timp ce toate celelalte reflexe ale trunchiului cerebral sunt deja abolite. După unii autori (Perez-Dominguez și colab., 1978) dispariția sa constituie unul dintre semnele clinice ale comei depășite.

DALEN* PETELE LUI ~ (E.: Dalen's spots) (simptom). Simptom constând din pete mici de culoare albă prezente pe retină în stadiile timpurii ale oftalmiei simpatice și datorate modificărilor pigmentului retinian.

DALTONISM (E.: daltonism) (boală). Este o discromatopsie (descrisă de Dalton J., chimist englez, 1766—1844) caracterizată, prin incapacitatea bolnavului de a recunoaște culoarea roșie, verde sau ambele (orbirea pentru culori).

DANA. REFLEXUL LUI ~.(Dana's reflex)(reflex)(sin.: reflexul maxilarului: jaw reflex).** Este o contracție reflexă a mușchilor masticatori, produsă prin percuția bărbiei. În leziunile bulbare bilaterale, în locul deschiderii fiziologice a cavității bucale (gurii), poate să apară clonusul maxilarului inferior.

DANA. OPERAȚIA LUI ~. (E.: Dana's operation) (intervenție neurochirurgicală). Este o intervenție neurochirurgicală constând într-o rizotomie posterioară.

DANA-PUTNAM. SINDROMUL LUI ~. (E.: Dana-Putnam syndrome) (sindrom) (sin.: Putnam-Dana syndrome). Scleroza cordoanelor laterale ale măduvei spinării cu implicare variabilă și a cordoanelor dorsale. Descripția poate fi aplicată multor cazuri de scleroză diseminată, fiind însă dubios dacă sindromul reprezintă o entitate separată (Mac Nalty, 1963).

DANDY*. OPERAȚIA LUI ~. (E.: Dandy's operation) (intervenție neurochirurgicală).**

1. Secționarea rădăcinii preganglionare trigeminale, abordată prin fosa posterioară și practicată în nevralgia trigeminală.
2. Secționarea intracranială a perechii a IX-a, în caz de nevralgie glosofaringiană.

DANDY. SINDROMUL LUI ~ (E.: Dandy's syndrome) (sindrom) (sin.: sindromul infraclinoidian al lui ~). Se caracterizează prin semnele sindromului de apex orbitar al lui Jacob și Rollet (cecitate progresivă, însoțită de

* Dalen Johan Albin (1866—1940), oftalmolog suedez.
** Dana, Charles Loomis, 1852—1935, neurolog american (New York).
*** Dandy, Walter Edward, 1886—1946, neurochirurg american (Baltimore).

Scanned with OKEN Scanner

chemosis, exoftalmie pronunțată și pulsatilă), produs însă de un anevrism al arterei carotide interne, situat în partea anterioară a sinusului cavernos, care erodează apofizele clinoide anterioare (de unde și numele sindromului) și peretele lateral al canalului optic (vezi și sindromul Jacob-Rollet).

DANDY-WALKER. BOALA ~. (E.: Dandy-Walker disease) (boală) (sin.: atrezia congenitală a găurii Magendie). Este o malformație congenitală interesând fosa cerebrală posterioară, caracterizată printr-o agenezie a vermisului (porțiunea inferioară), atrezia găurilor Magendie și Luschka, ceea ce determină o dilatare enormă a ventriculului IV (care comunică frecvent cu un chist mare situat în velul medular posterior) și o hidrocefalie obstructivă. Apariția acestei malformații este explicată fie printr-o imperforație a orificiilor (Magendie și Luschka, comunicare a ventricolului IV cu spațiile subarhnoidiene) datorată lipsei de perforare a acoperișului rombic, fie prin tulburări disrafice ale cerebelului (aplazia vermisului inferior, cu formarea unui chist pe linia mediană, în teritoriul velului medular posterior și obstrucția orificiilor).

Afecțiunea este rară (până în 1971 sunt citate 80 de cazuri), și se caracterizează printr-o simptomatologie grupată într-un sindrom de hipertensiune intracraniană (cefalee paroxistică, vărsături, edem papilar), sindrom clinic de fosă cerebrală posterioară (semne cerebeloase, hidrocefalie cu fenomene de HIC, parapareză, și/sau hemipareză spastică, tulburări psihice, edem papilar mergând până la o atrofie optică).

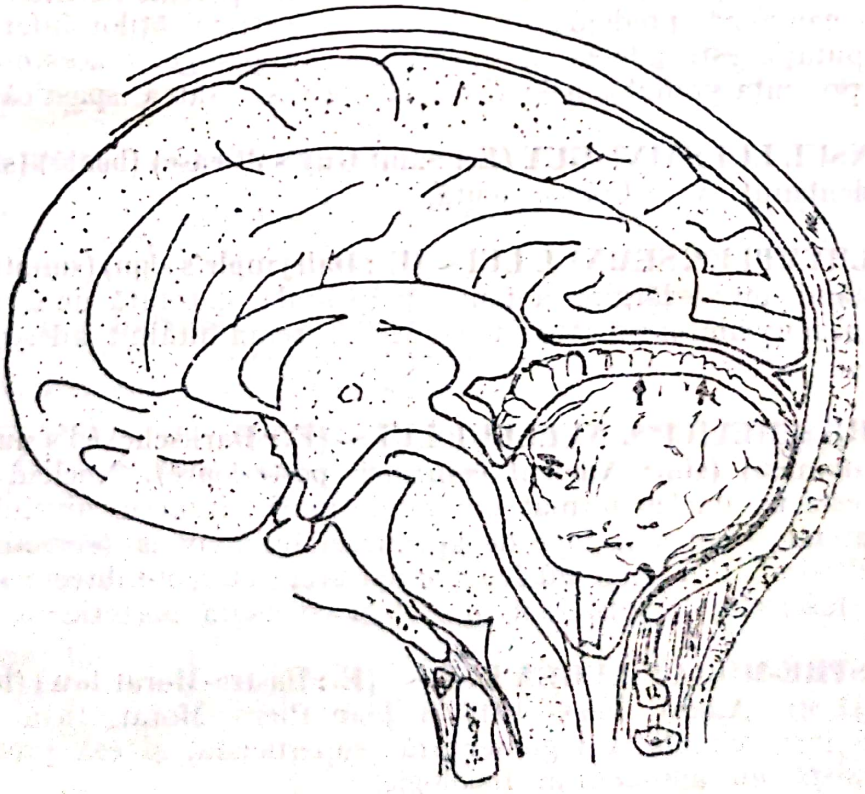

Fig. 1. Prezentare schematică a malformației Dandy-Walker. *1:* Deplasarea superioară, cu inserție înaltă a tentoriului, *2:* Compresiune importantă a cerebelului (după Arseni și colab., 1981).

Scanned with OKEN Scanner

Examenele paraclinice (radiografia craniană, ventriculografia gazoasă, angiografia vertebrală și tomografia computerizată), alături de simptomele clinice de HIC sau cele de fosă cerebrală posterioară stabilesc diagnosticul. (Fig. 1 și Fig. 2).

Tratamentul acestei malformații este numai neurochirurgical (Arseni și colab., 1981).

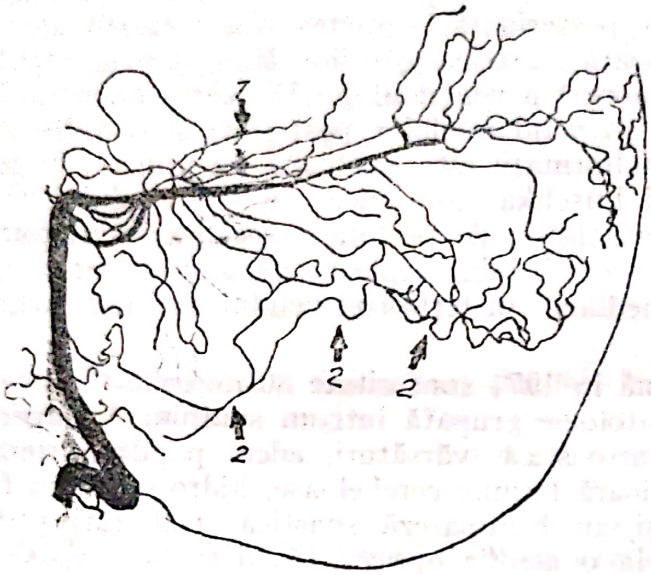

Fig. 2. Aspect schematic de profil al angiografiei vertebrale în malformația Dandy-Walker. *1:* Ridicarea arterelor; *2:* Dispunerile malformației și atrofia cerebeloasă (după Arseni și colab., 1981)

DANIELOPOLU. SIMPTOMUL LUI ~. (E.: Danielopolu's Sign) (simptom). Descris în 1919, acest simptom constă în apariția de modificări vasculare, cu gangrenă, predominante la nivelul extremităților inferioare și a căror amputație este adesea indispensabilă. În patogenia acestor simptome joacă rol prezența granuloamelor Frenkel (vezi) și starea spastică a vaselor.

DANSUL LUI SAINT-GUY (E.: Saint Guy's disease) (boală) (sin.: Coreea acută Sydenham). Vezi Coreea acută.

DALRYMPLE*. SEMNUL LUI ~. (E.: Dalrymple's sign) (simptom). Simptom constând într-o lărgire a fantei palpebrale, datorată unui spasm (hipertonie) al mușchiului ridicător neted Müller, semn întâlnit adesea în boala Basedow.

DARKSCHEVICI. NUCLEUL LUI ~ (E.: Darkschevici's nucleus) (noțiune anatomică) (sin.: Nucleul comisurii posterioare).** Nucleul lui Darkschievici este un nucleu format din celule mari, situat la nivelul mezencefalului, lateral și superior față de apeductul lui Sylvius (dorso-medial față de nucleul roșu). Din acest nucleu pornesc fibre eferente directe sau încrucișate spre fascicolul longitudinal medial și comisura posterioară.

DASTRE-MORAT. LEGEA LUI ~. (E.: Dastre-Morat law) (lege). Legea aceasta (Dastre Albert, 1844—1917 și Jean Pierre Morat, 1846—1920) stabilește că între circulația tegumentară (superficială) și cea profundă (viscerală) există un antagonism fiziologic.

* Dalrymple John, 1803—1852, chirurg oftalmolog englez (Londra).
** Darkschevici, Liverij Osipovici, 1858—1925, neurolog rus (Moscova).

DAUBENTON*

1°. unghiul ~. (E.: Daubenton's angle) (noțiune anatomică). Unghiul occipital format de planul ce trece prin foramen magnum și un plan incluzând marginea posterioară cu foramen magnum și marginea infraorbitală.

2°. linia ~. (E.: Daubenton's line) (noțiune anatomică). O linie unind marginea infraorbitală și marginea posterioară a foramen magnum-ului.

3°. planul ~. (E.: Daubenton's plane) (noțiune anatomică). Un plan trecând prin marginea infraorbitală și opistion.

DAVIDENKOW. SINDROMUL LUI ~. (E.: Devidenkow' syndrome) (sindrom). Varietate a distrofiei musculare progresive scapulo-peronieră, descrisă în 1927 (vezi distrofii musculare progresive).

DAVIDSOHN. REFLEXUL LUI ~. (E.: Davidsohn's reflex or sign) reflex).** Constă în pierderea reflexului la lumină de partea antrumului afectat, când o sursă de lumină este plasată în cavitatea bucală.

DAVISON. BOALA LUI ~. (E.: Davison's disease) (boală). (sin.: Boala Jakob-Creutzfeldt) (vezi).

DAWSON. BOALA ~. (E.: Dawson's disease) (boală). (sin.: encefalita subacută cu incluziuni). Encefalită de etiologie nedeterminată (posibil virotică), apărută mai ales la copii și caracterizată histopatologic prin existența unor incluziuni eozinofile, voluminoase, în citoplasma și nucleii neuronilor, iar clinic printr-o evoluție subacută, cu semne extrapiramidale de tip dis-kinetic-hipertonic, tulburări ale stării de conștiință, tulburări de vorbire și deglutiție. În final boala realizează aspectul clinic al unei demențe progresive cu sindrom de rigiditate de decerebrare (vezi encefalite).

D'AZYR***

1°. banda ~ (E.: Vicq d'Azyr's band or stripe) (noțiune anatomică). (sin.: banda lui Gennari).

Bandă de substanță albă caracteristică ariei vizuale corticale și care se continuă cu o linie externă a lui Bäillarger, fiind mai cunoscută ca banda, linia sau stria lui Gennari. Aria corticală respectivă din cauza acestei striațiuni mai este deseori numită și aria striată.

2°. fascicolul ~ (E.: bundle column, or tract of Vicq d'Azyr) (noțiune anatomică). **(sin.: tractul mamilo-talamic).**

(Vezi tractul mamilo-talamic).

3°. foramenul lui ~ (E.: Vicq d'Azyr's foramen) (noțiune anatomică).

Foramen (depresiune) existentă la marginea inferioară a punții, care coincide cu terminarea fisurii mediane anterioare a bulbului.

4°. șanțul lui ~ (E.: Vicq d'Azyr's groove) (noțiune anatomică).

Este marele șanț circumferențial al cerebelului, denumit și fisura orizontală a cerebelului.

* Daubenton, Louis Jean Marie, 1716—1799, medic și naturalist francez (Paris).
** Davidsohn, Hermann, 1842—1911, medic german (Berlin).
*** D'Azyr, Felix Vicq, 1748—1794, medic și anatomist francez (Paris).

9

DEAFERENTAȚIE (E.. Deafferentation) (procedeu chirurgical). Procedeu chirurgical constând în secționarea (distrugerea) inervației aferente.

DEARBORN. TESTUL ~. (E.: Dearborn test) (test clinic). Test de inteligență, constând dintr-o varietate de subiecte ne-verbale (vezi teste psihomotorii).

DEBILITATE MINTALĂ. (E.: Mental debility) (simptom). (sin.: **Debilitate mentală; debilitate intelectuală**). Termenul a fost introdus de Simon, încă în secolul trecut și apoi consacrat de Chaslin, sub denumirea de debilitate mentală. Este un grad ceva mai redus de arierație intelectuală (mentală), care comportă o întârziere intelectuală mai puțin profundă decât idioția și imbecilitatea. La capătul evoluției sale, debilul mental nu depășește nivelul mintal al unui copil de 9—10 ani. Se asociază de obicei cu un ansamblu de tulburări motorii în cadrul diverselor forme clinice de encefalopatii infantile de diferite etiologii.

DEBRÉ. SINDROMUL ~. (E.: Debré's syndrome) (sindrom). (sin.: **sindromul neuroedematos**). Descris de către Debré (1941), acest sindrom se întîlnește la copiii până la vârsta de 5 ani, după un proces infecțios banal. Se manifestă prin dureri vagi, inclusiv la nivelul extremităților, paralizii flasce în teritoriile radiculare lombosacrate, hiporeflexie și edeme generalizate. Regresează după 2—3 săptămâni.

DEBRÉ-LÉVY. SPASMUL ~. (E.: Debré-Lévy syndrome) (sindrom) (sin.: **spasmul hototului de plâns; „spasme de sanglot"**). Spasmul hohotului de plâns — trebuie diferențiat de alte convulsii de natură epileptică. Întâlnit la nou-născut, pare de origine afectiv-emoțională, ca o reacție de teamă sau de mânie (Arseni și Popoviciu, 1981). Apare brusc, prin spasmul de plâns, inițial în sacade, apoi în hohote profunde, cu agitație, cu bătăi din picioare și cu o veritabilă criză de hiperpnee, cu expirații din ce în ce mai prelungite, cu accese profunde, care, în final, sfârșesc cu un spasm al glotei, generator al unei veritabile apnei asfixice cu cianoză, pierdere de cunoștință și convulsii. După câteva minute, totul reintră în normal. Frecvența crizelor este variabilă, putând ajunge până la o veritabilă stare de rău. Esențial este faptul că la examinările EEG nu se găsesc anomalii bioelectrice, nici chiar imediat după criză. (Arseni și Popoviciu, 1981).

DEBRÉ-MARIE. BOALA ~. (E.: Debré-Marie disease) (boală, sindrom) (sin.: **Sindromul neuroedematos epidemic, descris în 1925**). Debutează prin dureri sub formă de crize laringiene și tuse, cu durată de 3—15 zile. Apoi se asociază febră, edeme și paralizie flască progresivă, care cuprinde extremitățile inferioare, centura pelviană și mușchii paravertebrali. Reflexele osteotendinoase sunt conservate, iar LCR este normal. Se pot asocia și tulburări respiratorii și de puls. Boala durează 3—4 săptămâni.

DEBRÉ-SEMELAIGNE. SINDROMUL ~. (E.: Debré-Semelaigne syndrome) (sindrom). Distrofie musculară progresivă caracterizată clinic printr-o hipertrofie musculară congenitală (conferind bolnavului un aspect „atletic") cu hipertonie difuză a musculaturii (spasticitate), interesând în special membrele, fața dar și diafragmul, stomacul și inima. La aceasta se asociază

Scanned with OKEN Scanner

întârziere mintală și sindrom mixedematos. Boala poate fi observată la noi-născuți (vezi miopatia hipotiroidiană).

DECEREBELARE. (E.: decerebellation) (sindrom). Sindrom datorat îndepărtării (chirurgicale sau experimentale) a cerebelului sau context sindromatic generat de o leziune masivă cerebeloasă.

DECEREBRARE. RIGIDITATEA PRIN ~. (E.: decerebration rigidity) (sindrom). Descrisă inițial experimental (Sherrington, 1898) și observată apoi în patologia clinică de Kinnier Wilson (1920) și Walsh (1923, cit. de Arseni și colab., 1980). Sindromul de rigiditate (complet sau parțial) și deci sub diferitele sale variante și în diferitele etape posttraumatice, survine cu o incidență relativ mare, variind între aproximativ 30% din cazuri în seria noastră și aproape 40% din cazuri în alte serii (Bricolo și col., 1977). Deoarece un sindrom de rigiditate prin decerebrare poate surveni imediat post-impact sau în cursul unui sindrom de agravare, incidența este în funcție nu numai de localizarea și gravitatea leziunilor, ci și de promptitudinea și eficiența primelor măsuri terapeutice. Acestea sunt, în ordinea priorității, antihipoxice, antiedematoase și chirurgicale în cazurile în care se evidențiază un proces expansiv intracranian.

SINDROMUL CLINIC

Sindromul de rigiditate prin decerebrare poate să apară fie sub forma sa completă, tipică, reprezentând prototipul sindromului, fie sub forma diferitelor variante clinice. Crizele se caracterizează printr-o contractură (rigiditate, foarte puternică a membrelor, capului și a cefei, care este exagerată sau dimpotrivă diminuată prin schimbările de poziție ale capului (fenomenul lui Magnus și De Klejn). Crizele de rigiditate se caracterizează prin: a) rigiditate în extensie a trunchiului și a musculaturii cefei, realizându-se uneori posturi de opistotonus; b) rigiditate în extensie, adducție și rotație internă a membrelor superioare (cu degetele în extensie sau în flexie și cu policele în opoziție); c) rigiditate în extensie, adducție și rotație internă a membrelor inferioare; d) alterarea stării de conștiență ce se manifestă de obicei prin comă de gradul III sau IV; e) tulburări vegetative (respiratorii, de termoreglare, hipersalivație); f) diverse semne neurologice (sindrom bipiramidal, midriază fixă bilaterală, anizocorie, sindrom Parinaud, deviații conjugate ale capului și ale ochilor, mișcări pendulare ale globilor oculari etc.). În funcție de întinderea leziunilor la nivelul trunchiului cerebral ca și de leziunile cerebrale existente, se realizează următoarele forme clinice (Arseni și Popoviciu, 1984): forma cu descărcări tonice spontane iterative; forma cu descărcări continue cu crize subintrante, de mare gravitate (deces în 24—48 de ore); forma cu descărcări izolate sau în salve (apărând la stimuli nociceptivi); forma cu descărcări unilaterale (declanșate tot la stimuli nociceptivi); forma cu descărcări alternante de rigiditate de decerebrare cu rigiditate de decorticare (fie de aceeași parte, fie prin rigiditate de decerebrare la membrele de o parte și prin rigiditate de decorticare la membrele de cealaltă parte, descărcările apărând atât spontan cât și la stimuli nociceptivi); varianta frustă (30% din cazuri după Arseni și colab., 1980) și care implică leziuni puțin extinse și parțial reversibile și forma fără abolire totală a stării de conștiență. Această formă se observă excepțional de rar și în literatură există citate un număr restrâns de cazuri (Cairns, 1952; Halsey și Downie, 1966;

Scanned with OKEN Scanner

Arseni și Oprescu, 1966). Semiologic, în aceste cazuri rigiditatea prin decerebrare apare numai indusă de stimuli nociceptivi, niciodată spontan; tabloul clinic este mai atenuat dar pot fi recunoscute toate elementele. Ca nivel de conștiință acesta se rezumă la posibilitatea de a menține ochii deschiși, de a nega sau de a confirma ceva prin mișcări ale capului, de a reacționa lent și mai mult sau mai puțin complet la un ordin verbal, în unele cazuri de a încerca să pronunțe ceva ininteligibil sau de a încerca să răspundă grafic, de asemenea ininteligibil. Traseele EEG efectuate în unele dintre aceste cazuri au confirmat diagnosticul.

Cauzele acestei rigidități pot fi diferite (tumorale, infecțioase, vasculare, traumatice), leziunile interesând îndeosebi calota mezencefalică sau structurile vecine (epifiza, tuberculii cvadrigemeni).

DECEREBRARE. SINDROM DE ~. (E.: decerebration syndrome) (sindrom). „Îndepărtarea" creierului. În condiți fiziologice se utilizează pentru modelul experimental (descris experimental de Sherrington, 1898) în care se practică secționarea trunchiului cerebral deasupra nucleului roșu.

DECORTICARE. RIGIDITATEA PRIN ~ (E.: decortication rigidity) (sindrom). Rigiditatea prin decorticare apare, de regulă, ca o „manifestare hipertonică" în evoluția unor stări comatoase prelungite, îndeosebi posttraumatice (Plum și Posner, 1966, 1973; Arseni și Oprescu, 1972; Bricolo, 1976; Arseni și colab., 1980).

Rigiditatea prin decorticare este un sindrom care prezintă următoarele simptome: a) se manifestă printr-o redoare în extensie a capului și a trunchiului, de intensitate mai mică decât în rigiditatea prin decerebrare, fără să realizeze stadiul de opistotonus; b) membrele inferioare sunt în extensie, rotație internă și flexie plantară, în schimb membrele superioare sunt în flexie (cu predominanță distală); c) rigiditatea nu este influențată (eventual doar moderat exagerată) prin stimulii nociceptivi (extero- sau proprioceptivi); d) se asociază reflexul lui Magnus și De Klejn; e) se asociază și simptome bipiramidale; f) sunt prezente întotdeauna tulburări ale stării de conștiință (niciodată însă comă ca în rigiditate prin decerebrare), asociate, eventual, cu tulburări vegetative moderate.

Rigiditatea prin decorticare apare în crize, de multe ori spontane. Răspunsul mimic de suferință dureroasă persistă timp mai îndelungat decât durata fenomenelor de rigiditate prin decorticare declanșate sau amplificate de durere, de pildă prin presiunea supraorbitală sau la nivelul feței și a zonei retromandibulare (Arseni și colab., 1980).

Plum și Posner (1966, 1973) și Arseni și colab. (1980) au apreciat că, din punct de vedere semiologic, acest sindrom se prezintă, de fapt, ca o dublă hemiplegie spastică, prin leziuni care întrerup căile cortico-spinale, dar fără comă.

Fenomenele de rigiditate prin decorticare apar bilateral și rareori unilateral. Leziunile sunt difuze în ambele emisfere, constând din tulburări ischemice, anoxice sau traumatice.

Arseni și colab. (1980), în rigiditățile prin decorticare posttraumatice, au evidențiat leziuni în ambele emisfere cerebrale (cu predominanță frontală) și în zonele mezo-diencefalice.

S-a apreciat că în comparație cu sindromul de rigiditate prin decerebrare, prognosticul imediat al rigidității prin decorticare este mai puțin grav din punct de vedere vital. Din punct de vedere funcțional, sindromul de rigi-

Scanned with OKEN Scanner

ditate prin decorticare reprezintă de foarte multe ori o etapă intermediară spre o evoluție cronică.

Arseni și colab. (1980) au apreciat că există oarecare posibilități terapeutice, în cadrul cărora, datorită edemului cerebral care însoțește leziunile multiple, ponderea terapeutică este cea cu corticosteroizi în doze antiedematoase.

DECUSAȚIE (lat. decussatio = încrucișare) (E.: decussation) (termen anatomie). Termen general, utilizat pentru o încrucișare de fibre la nivelul SNC (adică fibre care trec dintr-o regiune a unei părți în diferite regiuni ale părții opuse). Se mai cunoaște și sub denumirea de „chiasmă" (vezi).

1° ~ **brachium conjunctivum (E.: decussation of the brachium conjunctivum),** sin.: decusația pedunculului cerebelos superior (decussation of the superior cerebellar peduncles, decussatio pedunculorum cerebellarium superiorum) = încrucișarea fibrelor de la nucleii dințați (dentate) spre nucleii roșii și talamus, decusație ce se produce la nivelul tegmentumului mezencefalic;

2° ~ **tegmentală dorsală (E.: dorsal tegmental decussation)** (Sin.: decusația Fountain), decusația tractului tecto-spinal la nivelul mezencefalului (E.: the dorsal tegmental decussation sau decussatio tractuum tegmenti);

3° ~ **lemniscului (Sin.: decusația senzorială, sensory decussation)** (E.: decussation of the lemnicus, decussatio lemniscorum), încrucișarea fibrelor lemniscului median care se produce la nivelul bulbului; fibrele spino-bulbare care fac sinapsă la nivelul dentoneuronilor din nucleii cuneatus și gracilis (Goll și Burdach) se încrucișează, formând lemniscul medial (panglica lui Reil) și urcă până la talamus;

4° ~ **motorie (Sin.: piramidală; motor decussation; decussation of the pyramids, decussatio pyramidum)** = încrucișarea fibrelor cortico-spinale pe fața ventrală a bulbului, la nivelul porțiunii terminale a bulbului, un plan ce trece prin această decusație delimitează bulbul de măduvă;

5° ~ **tracturilor rubrospinale (E.: decussation of rubrospinal tracts)** = încrucișarea (decusația) fibrelor la nivelul tegmentului (ventral de decusația tectospinală) între cei doi nuclei roșii;

6° ~ **tracturilor tectospinale (E.: decussation of the tectospinal tracts),** decusație sub substanța cenușie centrală, a fibrelor venind din corpii cvadrigemeni superiori;

7° ~ **tegmentului (E.: decussation of the tegmentum)** (decussatio tegmenti), termen ce se poate aplica oricăror fibre ce se încrucișează pe linia mediană în tegmentum mezencefalic, de ex., decusația tegmentală dorsală sau ventrală sau decusația brahium conjunctivum;

8° ~ **decusația trapezoidală (E.: trapezoid decussation)** = decusația fibrelor din nucleii cohleari ventrali;

9° ~ **decusația trohleară (E.: trochlear decussation; decussation of the trochlear nerves),** decussatio nervorum trochlearium = încrucișarea fibrelor nervului trohlear la nivelul velumului medular superior al mezencefalului;

10° ~ **ventrală tegmentală (E.: ventral tegmental decussation)** = încrucișarea tracturilor rubrospinale în tegmentum mezencefalic; este cunoscută și ca decusația lui Forel (Forel's decussation).

Scanned with OKEN Scanner

DEDUBLARE (E.: dedoublation) (simptom). În formele de epilepsie somatognozice (de răspântie parieto-temporo-occipitală) s-a descris prezența unor iluzii paroxistice, manifestate printr-o senzație bruscă, stranie a bolnavului, care are impresia că alături de el se află o persoană străină, invizibilă și care dispare brusc odată cu terminarea crizei. Rareori criza somatognozică se poate manifesta prin heautoscopie paroxistică (halucinația sau viziunea speculară, autoscopia), caracterizată prin apariția bruscă și în stare de veghe a propriei persoane „ca într-o oglindă" (Lhermitte, 1941; Arseni și Popoviciu, 1981, 1984). Exemple literare ale acestui fenomen de dedublare găsim în „Nuit de Decembre" de Musset și în „Horla" de Maupassant. În heautoscopie este vorba frecvent de o leziune parieto-temporo-occipitală stângă, mai rar, de partea dreaptă, de etiologie tumorală (Dimitriu și Șerbănescu, 1980) (vezi epilepsia temporală).

DEFENSĂ (E.: defence) (simptom) (sin.: apărare).

1°. Simptom de apărare (vezi)

2°. ~ musculară (E.: muscular defence)

O tensiune și rigiditate în mușchi, asociată cu o inflamație locală sau durere (Mac Nalty, 1963).

DEFILEUL COSTO-CLAVICULAR. SINDROMUL DEFILEULUI~.(E.: Anterior scalene syndrome) (sindrom) (sin.: sindromul scalenului anterior; sindromul lui Naffziger; sindromul lui Leriche; sindromul defileului scalenilor). Descris de Howard Naffziger din San Francisco (1935) și de Leriche (1941), este un ansamblu de simptome, datorate unei compresiuni a arterei subclaviculare și a rădăcinilor inferioare ale plexului brahial, printr-o hipertrofie a scalenului anterior și, respectiv, unui defileu costo- clavicular îngust și rigid. Acest defileu este delimitat de prima coastă, de mușchiul scalen anterior, și de claviculă. Se manifestă prin crize dureroase (cu predominență nocturnă), localizate la nivelul mâinii și antebrațului, prin fenomene vasomotorii (de tipul sindromului Raynaud) și prin acroparestezii. Se asociază uneori un deficit motor al mușchilor inervați de nervul cubital. Proba lui Adson-Coffee este pozitivă. Această probă constă într-o manevră care diminuă sau face să dispară pulsul radial în caz de compresiune a arterei subclaviculare în defileul costo-clavicular. Proba constă în ridicarea mentonului cu rotația capului de partea bolnavă, asociată cu o inspirație profundă.

Tratamentul constă în secțiunea tendonului scalenului anterior.

DEFICIENȚA MINTALĂ (E.: mental deficiency). (simptom) (sin.: întârziere mintală; amenție). Deficiența mintală desemnează o stare incompletă de dezvoltare, oprirea dezvoltării psihice globale, existentă înainte de 18 ani și care nu permite o adaptare socială independentă, subiectul fiind incapabil să primească o educație instrucțională adecvată în școlile obișnuite.

Întârzierea mintală este un simptom comun al multor tulburări neurologice ale copilăriei sau ale adultului tânăr. În ultimă instanță, prin frecvența sa foarte mare (2—3% din totalul nou-născuților sau chiar, după alții 3—5,8%) amenția devine o problemă socială, deoarece implică un grad de malfuncție intelectuală incompatibilă cu o independență socială optimă (satisfăcătoare) la maturitate. La majoritatea bolnavilor întârzierea mintală este depistată foarte timpuriu, dar la unii apare doar după o perioadă variabilă de dezvoltare aparent normală. Trebuie făcută o distincție netă între

Scanned with OKEN Scanner

înapoiații mintali din punctul de vedere al educației — situație în care incapacitatea mintală este temporară și de origine socială — și înapoiații mintali prin deficiență mintală (Larmant, 1977).

Întârzierea mintală este întâlnită într-un grup eterogen de boli frecvent ereditare (peste 134 de afecțiuni), consecință a unor stări patologice înnăscute „erori înnăscute de metabolism" (prin anomalii genetice) sau secundare unor anomalii ale pattern-ului cromozomial (anomalii cromozomiale), altele condiționate poligenic, iar altele mezologic, ca urmare a unor leziuni cerebrale, infecții virale, incompatibilități de Rh, traumatisme etc., și unele cu etiologie necunoscută.

Întârzierea mintală implică un deficit intelectual prezent de la naștere și care poate fi confirmat prin teste psihometrice, prin coeficientul de inteligență (IQ) și stabilirea „vârstei mintale" a bolnavului. În trecut diferitele grade ale întârzierii mintale erau divizate în idioție (vârstă mintală, la adult, superioară celei de 3 ani, de la gr. idiotes = idiot, gradul cel mai avansat în care chiar și funcțiile elementare, inclusiv limbajul sunt nedezvoltate, ceea ce face imposibilă școlarizarea și educația) și imbecilitate (vârstă mintală superioară celei de 7 ani, de la lat. imbecillus = slab de minte, de gravitate mijlocie, în care nedezvoltarea funcțiilor psihice nu permite o școlarizare normală, fiind posibilă însușirea unor cunoștințe și deprinderi de muncă elementare, fără o tehnicitate deosebită). Acești termeni actualmente înlocuiți cu cei de întârziere „severă", gravă, (cu IQ sub 50) și „moderată" (cu IQ între limita inferioară a normalului și 50, în medie 70). Întârziații mintali sever sunt incapabili de a se apăra de pericolele comune și de aceea trebuie reținuți în instituții specializate. Întârziații mintali moderat sunt incapabili să-și facă menajul propriu sau să presteze ocupații mai elevate, însă uneori sunt capabili să ducă o viață satisfăcătoare într-un mediu casnic protejat și chiar să presteze o muncă fără solicitare intelectuală. Unii dintre aceștia pot fi educați în școli obișnuite, dar mai frecvent ei beneficiază de școli speciale pentru retardați mintali.

Mulți întârziați mintali prezintă tulburări de caracter și dintre ei se recrutează uneori micii criminali, prostituatele, perverșii sexuali etc.

Unii întârziați mintali prezintă și alte anomalii congenitale ce interesează diverse organe, uneori coexistând și o epilepsie sau encefalopatie. De exemplu, în mongolism (trisomia 21), întârzierea mintală se însoțește de anomalii scheletice și un aspect caracteristic al feței (epicantus, fisură palpebrală oblică, gura obișnuit deschisă, cu limba în protruzie, piramida nazală lărgită, urechi pătrate etc.), hipotonie musculară și defecte cardiace congenitale. Alteori, întârzierea mintală este rezultatul unei „erori înnăscute de metabolism" ce afectează sistemul nervos, cum ar fi: idioția amaurotică familială (forma Tay-Sachs), oligofrenia fenilpiruvică, boala „siropului de arțar", galactozemia, neurofibromatoza, scleroza tuberoasă, pseudohipoparatiroidismul, sindromul Hunter, diabetul insipid nefrogen, sindromul oculo-cerebro-renal, acrocefalosindactilia etc. Mai frecvent însă întârzierea mintală este generată de o combinație de influențe genetice, și nu de un singur factor, de o boală fizică sau de una metabolică.

Este important de menționat că aproape 50% de tulburări metabolice — unele comune, altele mai rare — implicând în special alterarea metabolismului aminoacizilor, glucidelor, lipidelor, sunt însoțite de întârzierea mintală, trăgându-se concluzia că 21% dintre encefalopatii sunt datorate unei dismetabolii (Fontes, 1966).

Scanned with OKEN Scanner

De remarcat, de asemenea, că aproape 50% din întârzierile mintale, în ciuda unor investigații biochimice amănunțite, rămân neexplicate, fiind considerate „întârzieri mintale nespecifice", de etiologie necunoscută.

DEFICIENȚA PIRIDOXINICĂ (E.: pyridoxyn-deficieney) (sindrom). Este caracterizat, clinic, prin convulsii generalizate, care apar în primele ore după naștere, crize convulsive rezistente la tratamentul antiepileptic, dar care cedează spectaculos la administrarea de piridoxină în doze mari. Modificările EEG prezintă vârfuri bifazice atipice și unde lente de voltaj redus. Boala are o transmitere autosomală dominantă, fiind consecința unei tulburări în metabolismul triptofanului, la nivelul chinureninazei, enzimă ce prezintă o activitate redusă din cauza unei anomalii a legăturii apoenzimă-enzimă.

Sindromul pare să se diferențieze într-un sindrom cu „deficiență" piridoxinică, în care încărcarea cu triptofan este urmată de eliminarea urinară a unor cantități crescute de acid xanturenic și puțin 5-hidroxi-indolacetic, care s-ar datora unui defect al apoenzimei și sindromul de „dependență" propriu-zis, care necesită aport permanent crescut de vitamina B_6 pentru a controla convulsiile și care este datorat unei anomalii în sinteza și distribuția cerebrală a coenzimei.

DEFICIT INTELECTUAL (retardare mintală și deteriorare mintală) (E.: intelectual deficieny) (sindrom). Deficitul intelectual a fost consemnat în medie la 30% din totalul cazurilor de epilepsie (Guillard, 1964; Gudmundsson, 1966; Milea și Tudor, 1969; Jovanovič, 1974; Arseni și colab., 1978). În general se acceptă că epilepticul se situează sub media nivelului intelectual, cu variații notabile la probele psihometrice, variații explicabile în principal prin efectele medicației urmate și prin incidența acceselor (Arseni și colab., 1978).

a. Retardarea mintală poate îmbrăca diferite grade de severitate, dar mai frecvent ia aspectul unei oligofrenii în grad de debilitate mintală. Prezența ei la copiii cu crize epileptice este apreciată ca variind între 20 și 40% din cazuri (Volanschi, 1961; Milea și Tudor, 1969; Arseni și colab., 1978).

b. Deteriorarea mintală (demența) epileptică. Procesul de degradare intelectuală ocupă un loc aparte în evoluția epilepsiilor. Instalarea demenței epileptice este mult mai frecventă în cazul epilepsiilor secundare decât în cea așa-zisă nedeterminată. Tabloul clinic al demenței epileptice este bine cunoscut și prezintă unele particularități care o deosebesc de alte tipuri de demență. Ea se caracterizează printr-o degradare intelectuală a bolnavului. Se constată o bradipsihie, care interesează toate operațiile intelectuale. Gândirea este lentă, vâscoasă, cu pierderea dinamicii și a mobilității sale; devine concretă, incapabilă de a deosebi esențialul de neesențial. Capacitatea de sesizare a relațiilor mai complicate scade. Bagajul noțional devine din ce în ce mai sărac, restrângându-se în final la noțiuni strict uzuale de largă circulație. În evoluția bolii, gândirea sărăcește permanent, iar capacitatea de raționament se reduce. Vorbirea devine lentă, monotonă, săracă, uneori incoerentă. În timpul examinării, bolnavii se opresc la o idee, se repetă în povestire, revenind la amănunte nesemnificative, persevorează pe o temă pe care nu o pot schimba. În general, gândirea este afectată și de tulburările de memorie și atenție. Tulburările de atenție sunt mari, afectând atît capacitatea de concentrare cât și distribuția ei. Bolnavii nu se pot concentra timp îndelungat asupra unei anumite activități, oboseala instalându-se rapid în cazul unor eforturi intelectuale de durată.

Scanned with OKEN Scanner

Memoria este afectată în toate aspectele sale: memoria de evocare și de recunoaștere, memoria asociativă, memoria imediată a cifrelor (în cazul memoriei de fixare). Inițial este afectată memoria de fixare, ducând la amnezie anterogradă, la care se adaugă destul de rapid și cea retrogradă.

Coordonarea manuală și precizia mișcărilor este de asemenea deficitară. Cu toate acestea, în anumite activități, bolnavul epileptic manifestă o minuțiozitate și o pedanterie ieșite din comun. De exemplu, în cadrul activităților patoplastice, una din caracteristicile tablourilor desenate de epileptici este tocmai minuțiozitatea desenului, grija pentru fiecare detaliu, oricât de mic și de neînsemnat ar fi acesta (Sârbu și colab., 1980).

Investigațiile psihologice în demența epileptică, în special prin testul Rorschach, arată prezența sindromului organic general, a semnelor „organice" descrise de Piotrowski (citat de Cincă și colab., 1980): număr mic de răspunsuri, creșterea timpilor de reacție; multe răspunsuri globale, dar globalizare cu formă slabă sau confabulatorii, diminuarea răspunsurilor kinestezice, lipsa de încredere în propria capacitate, aspecte stereotipe ale limbajului etc.

Deși întâlnite și în alte sindroame psihoorganice, corelarea acestor semne cu tulburările de personalitate ale epilepticului le conferă o importanță diagnostică reală (Cincă și colab., 1980).

Actualmente se consideră că deteriorarea funcțiilor intelectuale este determinată de leziunea cerebrală și ea este mai importantă la cei cu leziuni organice mari.

Rapiditatea instalării procesului demențial este determinată de evoluția leziunii cronice cerebrale răspunzătoare și de procesul epileptic (Predescu și colab., 1976; Popoviciu și Bicher, 1984).

Se poate conchide că de fapt nu este vorba niciodată de o epilepsie responsabilă de demență, ci de o demență secundară unei leziuni cerebrale epileptogene, care se poate agrava. Deteriorarea mintală nu este deloc inevitabilă și implacabilă în epilepsie (Kreindler, 1972; Trimble, 1981; Popoviciu și Bicher, 1984). Marea majoritate a epilepticilor își păstrează o întreagă viață funcțiile intelectuale relativ intacte.

De fapt, proporția epilepticilor cu tulburări de tip demențial nu depășesc 10% din bolnavii neinternați.

DEFLUXIO CAPILLORUM (E.: defluxio-capillorum) (boală) (sin.: defluvium capitis). Alopecie spontană și difuză a capului, apărând extrem de rar, într-un interval de 12—14 zile de la un traumatism psihic (șoc psihic), cu refacerea părului după câteva săptămâni.

DEGENERESCENȚĂ (E.: degeneration) (noțiune anatomică) (boală)

1°. ~ abiotrofică (E.: abiotrophic degeneration).

Degenerescență primară sau insuficiență trofică ("trophic failure");

2°. ~ ascendentă (E.: ascending degeneration).

Degenerescență Walleriană ce avansează centripet în fibrele nervoase periferice sau centrale (medulare, cerebrale);

3°. ~ axonală (E.: axonal degeneration).

Degenerescență ce se produce la nivelul unei fibre nervoase (nu numai axon) ca urmare a unei leziuni sau secțiuni. Periferic se distruge teaca de mielină, celulele neurolemei proliferează, iar terminațiile nervoase se alterează, dar nu dispar complet. Central se produc unele grade de degeneres-

cență, însă limitate la neuronul respectiv, nefiind atât de completă, ceea ce permite apoi regenerarea;

4°. ~ cerebromaculară (E.: cerebromacular degeneration).
Degenerescențe cerebrale și maculare caracteristice unui grup de boli eredo-familiare, caracterizate prin pierderea acuității vizuale și paralizii spastice progresive, rezultând dintr-un stocaj lipidic la nivelul SNC.: Tay-Sachs, forma infantilă; Bielschowsky-Jansky, forma infantil tardivă; Spielmeyer-Vogt, forma juvenilă și Kufs, forma juvenil tradivă (vezi „Lipidozele");

5°. ~ combinată (E.: combined degeneration).
Degenerescența cordoanelor posterioare și laterale ale măduvei spinării, care generează parastezii, ataxie de tip tabetic și uneori paraplegie spastică; în forma subacută această afecțiune apare ca o manifestare sau complicație a anemiei pernicioase (răspunde favorabil la tratamentul specific). Modificări similare pot apărea și în alte boli nutriționale (vezi ataxia paraplegică și sclerozele combinate);

6°. ~ cerebeloasă primară progresivă (E.: primary progressive cerebellar degeneration).
Formă familială a degenerescenței cerebeloase progresive, cu debut la vârsta medie, caracterizată clinic printr-o ataxie și nistagmus iar morfopatologic prin degererescența nucleilor olivari inferiori și a cortexului cerebelos (vezi degenerescența cerebeloasă primară progresivă tip Holmes);

7°. ~ cistoidă (E.: cystoid degeneration).
Chiste frecvente găsite în retina periferică la vârsta avansată. Se pot asocia cu boli vasculare avansate sau traumatisme (deseori chiste în mac ulă), infecții sau condiții ce generează edeme, deslipiri retiniene, glaucom și tumori ale coroidei;

8°. ~ descendentă (E.: descending degeneration).
Degenerare walleriană centrifugală de-a lungul fibrelor nervoase (vezi degenerarea walleriană);

9°. ~ fasciculară (E.: fascicular degeneration).
Tip al degenerării mușchilor striați consecutivă lezării motoneuronilor spinali, din coarnele anterioare;

10°. ~ hepatolenticulară (E.: hepatolenticular degeneration). (sin.: boala Wilson; degenerescența lenticulară progresivă).
Boală progresivă, familială, cu debut în prima sau a doua decadă și caracterizată prin tremor, rigiditate musculară, mișcări involuntare variate, pierderea controlului reacțiilor emoționale și o disfuncție hepatică evidentă. Uneori se poate identifica prezența inelului pericorneal Kayser-Fleischer și o eliminare urinară crescută de cupru (cuprurie) (vezi boala Wilson și Westphal-Strümpell);

11°. ~ lenticulară (E.: lenticular degeneration).
Degenerescența progresivă a nucleului lenticular, determinând o serie de afecțiuni cum ar fi atetoza bilaterală câștigată, torticolis spasmodic, distonia musculorum deformans sau spasmul de torsiune și boala Wilson (vezi degenerescențele hepato-lenticulare);

12°. ~ macular ă congenitală (E.: congenital macular degeneration).
Include variate tipuri ale degenerescenței maculare congenitale ce afectează regiunea macular ă a retinei bilateral și neasociată cu modificări

Scanned with OKEN Scanner

degenerative în SNC și apărute în diferite perioade (infantilă, juvenilă, adolescentă, senilă);

13°. ~ mielinică (E.: myelinic degeneration).
Formarea de substanțe mielinice sau lipoidice în interiorul celulelor epiteliale ale tubilor renali, în timpul degenerescenței fibrelor nervoase;

14°. ~ neurosomatică (E.: neurosomatic degeneration).
Rezultatul final al unor convulsii epileptice repetate sau continui, constând din demență, parkinsonism și contracturi musculare extinse (Mac Nalty, 1963);

15°. ~ nervoasă ascendentă (E.: ascendent degeneration).
Proces degenerativ al căilor de conducere ascendente (senzitive) medulare;

16°. ~ nervoasă descendentă (E.: descendent degeneration).
Proces degenerativ al căilor de conducere descendente (motorii) medulare;

17°. ~ nervoasă retrogradă (E.: retrograd degeneration).
Degenerescență în care procesul patologic evoluează în sens invers cu direcția de propagare a influxului nervos;

18°. ~ palidală (E.: pallidal degeneration).
Lezarea globului palid al nucleului lenticular (nuclei bazali cranieni);

19°. ~ Rim (E.: rim degeneration).
Degenerarea fibrelor periferice ale măduvei spinării;

20°. ~ secundară (E.: Secondary degeneration).
Degenerescență provocată de lezarea unui organ central sau periferic de care depind troficitatea și funcționalitatea căii de conducere lezate secundar;

21°. ~ spino-cerebeloasă (E.: spino-cerebellar degeneration).
Degenerescența unor căi spinale și cerebelului (vezi degenerescențele spinocerebeloase);

22°. ~ tapeto-retiniană (E.: tapeto-retinian degeneration).

23°. ~ în virgulă (E.: comma degeneration).
Degenerescența fibrelor nervoase ale tractului în virgulă a lui Schultze (vezi Schultze);

24°. ~ wallerianǎ (E.: wallerian degeneration).
Degenerare a nervilor (vezi degenerescența waleriană).

DEGENERAREA (DEGENERESCENȚA) CORTICO-STRIATO-CEREBELOASĂ (E.: cortico-striato-cerebellar degeneration) (boală) (sin.: sindromul Gökay și Tükel). Eredo-degenerescență, descrisă mai recent (în 1948), cu transmitere autosomală recesivă și debut între 3—8 ani și caracterizată clinic prin ataxie (inițial a membrelor superioare extinzându-se apoi și la cele inferioare), și mai tardiv prin mișcări involuntare de tip coreic sau atetozic, cu — sau fără tulburări trofice (picior scobit) și semne piramidale, întârzieri de variate grade în dezvoltarea psihică și somatică. Se asociază și disproteinemie și modificări ale proteinelor din LCR, cu hipergamaglobulinemie. Boala apare în urma unor leziuni degenerative, interesând cortexul cerebral, striatul și cerebelul, de etiologie necunoscută.

DEGENERESCENȚA HEPATO-LENTICULARĂ (E.: hepato-lenticular degeneration) (boală) (sin.: sindromul panstriatal; sindromul hepatostriat; boala Wilson-Westphal-Strümpell). Descrisă inițial de Westphal (1883)

Scanned with OKEN Scanner

apoi Strümpell (1898), Kayser (1902), și Wilson (1902) și denumită degenerescența hepato-lenticulară de către Hall (1921), este o afecțiune metabolică primară, cu determinism genetic (transmitere recesivă) și caracterizată prin acumularea cuprului în organism și în special în sistemul nervos, cornee, ficat și rinichi, tezaurizare ce determină variate simptome clinice (extrapiramidale și/sau cerebeloase și hepatice).

Fiziopatologia bolii este complexă, implicând tulburări în metabolismul cuprului și proteinelor. Cuprul alimentar (2,5—5 mg/zi) se absoarbe la nivelul intestinului subțire, de unde prin circulația portală (legat de albuminele serice) ajunge la ficat. O parte se elimină prin bilă, marea majoritate a cantității (95%) se leagă de o α_2-globulină, numită ceruloplasmină (sintetizată de microzomii hepatocitelor) și circulă în plasmă îndeplinindu-și rolurile sale metabolice și o foarte mică cantitate se elimină sub formă de cupru ionic prin rinichi.

În cele mai multe cazuri de boală se găsește un nivel plasmatic scăzut al ceruloplasminei (sub 15 mg%, normal 20 mg/100 ml) — enzimă ce migrează cu α_2-globulinele și leagă în mod normal aproximativ 95% din cuprul circulant (cuprul ceruloplasminic)—, concomitent cu creșterea marcată (peste 5%) a cuprului seric legat de o albumină (creștere a cuprului necerulo-plasminic). Această repartiție nefiziologică face ca o mare parte din cupru să se depoziteze în țesuturi, predominant în creier, ficat, cornee, piele, rinichi, schelet etc.

Depozitarea preferențială a cuprului în anumite țesuturi este atribuită unei afinități crescute pentru cupru a proteinelor din aceste organe, fără însă a se cunoaște mecanismul intim al acestei afinități. Cuprul în exces determină leziuni tisulare prin tulburarea activității multor sisteme enzimatice, și în special a enzimelor glicolizei și ale ciclului Krebs, sau prin combinarea cu aminoacizii și proteinele tisulare, cu consecințe grave asupra metabolismului energetic, ducând în final la moartea celulei.

Distribuția intrahepatică a cuprului poate fi împărțită arbitrar în trei stadii: *stadiul I*, când se remarcă o distribuție fină, difuză, în toată citoplasma hepatocitelor; *stadiul II*, când cuprul se concentrează perinuclear; *stadiul III*, când depozitele perinucleare devin foarte mari, grosolane, în timp ce la periferia celulei se mențin granulațiile fine. Examenele histochimice arată prezența cuprului numai la nivelul celulelor hepatice (nu și al celulelor Kupffer), iar depozitarea precede procesul cirotic. S-a demonstrat de asemenea că leziunile hepatice preced frecvent pe cele cerebrale, ceea ce justifică presupunerea că ciroza hepatică deține un rol determinant în patogenia leziunilor cerebrale.

Depozitarea intracerebrală a cuprului, deși este difuză și nu menajează nici o zonă, de obicei este maximă la nivelul nucleilor bazali și mai intensă în celulele gliale decât în neuroni, determinând probabil modificări morfologice speciale (celule gliale Alzheimer de *tipul I*, ca și „alzheimerizarea neuronilor") și care determină apariția diskineziei și distoniei. Patogenia leziunilor nervoase este mult discutată, în afara acțiunii toxice directe a cuprului (cu modificări gliale și neuronale consecutive), se crede că ar interveni și insuficiența hepatică, ficatul lezat neputând neutraliza o serie de produși toxici ai digestiei intestinale (histamină, NH_3 etc.), care ajung în sistemul nervos, exercitând o puternică acțiune angio- și histotoxică.

Depozitarea cuprului la nivelul corneei și special în membrana lui Descemet își găsește expresia în depozitul vizibil, cunoscut sub numele de inelul Kayser-Fleischer, cuprul fiind dispus în membrana Descemet în două

Scanned with OKEN Scanner

zone paralele cu suprafața endotelială a membranei, iar prezența straturilor dense de depozit cupric, separate prin zone clare, reprezintă un sistem fizic ideal pentru împrăștierea luminii reflectate pe cornee, generând astfel o culoare verde-cenușie, caracteristică inelului.

Parte din excesul de cupru se elimină prin urină (de 4—30 de ori mai mult decât la normali, depășind 100 g/24 de ore), și determinând leziuni tubulare renale și hiperaminoacidurie.

Folosirea izotopilor radioactivi (^{64}Cu și ^{67}Cu) a permis clarificarea parțială a unor probleme de dinamică normală și patologică a metabolismului cupric. La subiecții normali cuprul administrat apare imediat în sânge legat de albumine, apoi această formă scade rapid, pentru a reapărea ca o componentă a moleculei de ceruloplasmină (80—90%) — proteină cu greutate moleculară mare —, ceea ce face ca numai o cantitate foarte mică de cupru să treacă prin membranele capilare în compartimentul inter- și intracelular și în urină. La bolnavii cu boala Wilson transferul de cupru din fracțiunea albuminică în fracțiunea ceruloplasminei nu se mai produce, din cauza sintezei diminuate a acestei fracțiuni proteice (consecință a unui defect genetic). În aceste condiții cuprul rămâne legat de albumine, care, având o moleculă mică, pot difuza prin membranele capilare în țesuturi. Studii cu radioizotopi au arătat de asemenea că la acești bolnavi există și o absorbție crescută a cuprului față de normal, fapt care explică bilanțul pozitiv al cuprului, în ciuda eliminărilor urinare crescute.

Observația unor degenerescențe hepato-lenticulare fără scăderea semnificativă a ceruloplasminei sau chiar cu valori normale complică și mai mult fiziopatologia bolii. În aceste cazuri s-a implicat fie o alterare calitativă a enzimei care ar fi „afuncțională", fie o modificare la nivelul țesuturilor, unde s-ar sintetiza anumite proteine cu afinitate crescută pentru legarea cuprului, fie o inhibiție a activității ceruloplasminei, determinată de o serie de factori plasmatici (scăderea nivelului estrogenilor și androgenilor, creșterea acizilor lactic, citric etc.).

În favoarea rolului patogenic al ceruloplasminei în degenerescența hepato-lenticulară ar pleda deci următoarele argumente: constatarea unei scăderi sau absențe a activității ceruloplasminei la majoritatea bolnavilor; deficiența activității ceruloplasminei constatată la unele cazuri chiar înainte de apariția simptomatologiei clinice, lipsa tulburărilor clinice care să sugereze funcții deosebite ale ceruloplasminei la bolnavi hipoceruloplasminici. Împotriva acestei ipoteze ar pleda faptul că există și cazuri de boală cu o activitate ceruplasminică normală (dar probabil cu o alterare calitativă), faptul că scăderea activității ceruloplasminei nu este specifică acestei boli, ea putând fi întâlnită și în alte boli (hipertiroidie, sprue, sindrom nefrotic, kwashiorkor, scleroze multiple, degenerescențe spino-cerebeloase etc.), lipsa de paralelism între concentrația serică a ceruloplasminei și simptomatologia bolii faptul că adminsitrarea de cupru în exces nu determină boala respectivă și, în sfârșit, faptul că tulburările metabolismului cuprului apar uneori mult prea tardiv după instalarea simptomatologiei clinice.

Aceste date au justificat presupunerea că degenerescența hepato-lenticulară ar fi consecința unei tulburări primare a metabolismului proteic. Menționăm în acest sens ipoteza potrivit căreia (Uzman, 1956) se consideră de o deosebită importanță patogenică aminoaciduria și oligopeptiduria—tulburări ce ar rezulta dintr-o alterare mai complexă a metabolismului proteic, cu determinism genetic. Efectul primar al existenței genei patologice ar

Scanned with OKEN Scanner

consta în sinteza unor proteine anormale cu capacitate crescută de a lega cuprul, proteine prezente în ficat și în țesuturile în care se depozitează cuprul în exces și care îl sustrage ceruloplasminei. Consecutiv depunerilor crescute de cupru în ficat, (care este toxic) ar rezulta ciroză hepatică și blocarea sintezei ceruloplasminei.

Aminoaciduria este de origine renală (deoarece aminoacidemia este normală și filtrarea glomerulară scăzută), fiind datorată deficitului de reabsorbție determinat de alterarea enzimelor tubulare de către cupru. Alterările tubulare renale explică și albuminuria, glucozuria, uraturia, fosfaturia, prezente de asemenea în această boală. Oligopeptiduria, — considerată de unii autori ca specifică bolii Wilson, — ar fi rezultatul acțiunii unor enzime proteolitice patologice tisulare, care ar determina acumularea intracelulară a oligopeptidelor („peptide cuprice"), care intră în competiție la nivelul tubilor renali cu aminoacizii pentru reabsorbție, complexul peptidic fiind absorbit preferențial, iar aminoacizii se elimină prin urină.

Contra acetsei ipoteze s-a obiectat că aminoaciduria este prezentă inconstant, în timp ce ciroza este constantă, precum și faptul că în cazul administrării unui izotop radiotaciv (^{64}Cu), care potrivit ipotezei sus-menționate ar fi trebuit să dispară rapid din circulație, în realitate acesta scădea lent.

Altă ipoteză interesantă este aceea care preconizează primordialitatea tulburărilor proteice, consecutive cirozei hepatice, leziunea hepatică afectând sinteza albuminelor, protrombinei, ceruloplasminei și nucleoproteinelor. În prima fază a bolii predomină sinteza insuficientă a proteinelor cu conținut cupric (degeneratio hepato-cerebralis cuprea), urmată, în faza a doua, de predominanța celorlalte tulburări proteice (degeneratio hepato-cerebralis simplex). Potrivit acestei ipoteze, tulburările proteice ar avea deci un caracter mai larg și extins asupra întregului sistem nervos central, ceea ce justifică denumirea de distrofie hepato-lenticulară.

Deși datele prezentate constituie verigi importante ale lanțului patogenic al degenerescenței hepato-lenticulare ca boală metabolică, ele nu permit însă o sinteză fiziopatologică completă, deoarece nici una dintre ipotezele propuse nu este în întregime satisfăcătoare. Mai veridice par interpretările ce pun pe primul plan tulburarea primitivă a metabolismului cuprului din cauza unui defect ceruloplasminic, care trebuie să ducă la deficite enzimatice, încă demonstrate.

Simptomatologia motorie principală a bolii Wilson se caracterizează prin apariția tulburărilor de tonus (rar rigiditate plastică sau atitudine în flexie, ca în parkinsonism, frecvent o hipertonie de acțiune, ce apare cu ocazia mersului și mișcărilor voluntare, blocate uneori de spasme trecătoare), precum și prin tremurături, la început discrete, localizate la articulația mâinii — în special tremurătură de postură —, pentru ca apoi să se extindă și să capete un caracter intențional, parazitând mișcările voluntare. Uneori apar și alte tipuri de mișcări involuntare, ca de exemplu mișcări coreice, atetozice, mioclonii sau spasme de torsiune. La toate acestea se adaugă, uneori, și crize de epilepsie (focală sau generalizată), tulburări psihice (mergând în final până la demență), tulburări oculare, hepatice și renale.

Tratamentul acestei boli este prin excelență fiziopatologic și patogenic, folosind un chelator de cupru (penicilamina sau soluția de sulfat de zinc), de preocitatea instituirii tratamentului depinzând prevenirea apariției deteriorării cerebrale și hepatice.

Boala are un caracter familial (congenitală) cu transmitere genetică autosomală — recesivă și debutează la adolescenți și adulții tineri între

Scanned with OKEN Scanner

15—30 ani (cu limite între 4 și 45 de ani), debutul precoce aparținând formei Wilson, forma de pseudoscleroză Westphal-Strümpell, având un debut mai tardiv (25—40 ani). Consanguinitatea favorizează apariția bolii deoarece frecvența genei patologice este relativ scăzută (1/500—1/2000).

Simptomatologia bolii este variată, în funcție de vârsta debutului (forma juvenilă, cu evoluția mai rapidă și forma tardivă cu evoluție mai lentă, existând însă și numeroase forme de tranziție) și forma clinică: boala Wilson și pseudoscleroza Westphall-Strümpell, existând însă o serie de simptome comune care le apropie și justifică încadrarea lor într-o singură entitate clinică.

Boala Wilson (degenerescența hepato-lenticulară sau sindromul striat), este dominată de o tulburare de tonus: rigiditate extrapiramidală, manifestată prin facies amimic (cu surâs inexpresiv, denumit și „risus sardonicus"), vorbire bradilalică și monotonă, tulburări de deglutiție, grimase, rigiditatea membrelor (în extensie, cu antebrațele în rotație externă și degetele în flexie, realizând la membrele inferioare aspectul de varus equinus), mers lent și spastic (absența balansului brațelor, bolnavul pare sudat ca într-un bloc și uneori cu tulburări de echilibru). Rigiditatea este foarte variabilă având aspectul de paratonie, uneori diminuând foarte mult (în timpul mișcărilor pasive sau chiar spontan), iar alteori intensificându-se (mai ales în timpul micșărilor voluntare), ceea ce justifică și denumirea de „spasmus mobilis". Caracteristic bolii sunt spasmele respiratorii și orale ca și crizele de râs sau plâns spasmodic.

Tremurătura, poate fi precoce (de multe ori chiar semnul inițial), apare la membrele superioare (făcând dificil scrisul) fiind o tremurătură ritmică, de repaus, asemănătoare cu cea parkinsoniană, prezentând însă faptul particular că se intensifică la încercarea de fixare a unei poziții (tremurătură de fixație) și care uneori are un caracter de „bătaie, fâlfâire de aripă" (flepping tremor). Uneori bolnavul mai poate prezenta și mișcări coreo-atetozice. Tulburările psihice frecvent întâlnite în această boală sunt probabil secundare manifestându-se prin aspecte foarte variate, mergând de la simple tulburări de memorie, manifestări de puerilism, instabilitate afectivă (euforie alternând cu stări depresive) și până la o stare demențială gravă. Tulburările hepatice (evidente, alteori latente sau evoluând spre ciroză) sunt de asemenea frecvent întâlnite în timp ce prezența tulburărilor pigmentare (cataractă în „floarea soarelui") și în principal a inelului Kayser-Fleischer este mai rară (numai 30%) și apare tardiv, la care se mai pot adăuga tulburări sanguine, osoase, endocrino-vegetative sau de glicoreglare.

Boala Westphal-Strümpell (pseudoscleroza Westphal-Strümpell, sau sindromul cerebelo-striat) (25—40 ani) este dominată de tulburări diskinetice constând în tulburări de mers, și tremurătură specifică (în special la membrele superioare), care devin dominante și care sunt mai degrabă niște oscilații în jurul unui punct fix, denumite din cauza caracterului lor complex și „hiperkinezie intențională" (Thomas și Garcin cit. de Ninosu, 1981). Tremurăturile se intensifică în timpul mișcărilor voluntare sau menținerii unei poziții posturale. Din cauza aceasta ca și a prezenței unor simptome cerebeloase (deseori puțin intense) boala se aseamănă clinic cu scleroza în plăci, fapt care a determinat și denumirea bolii (pseudoscleroză). Tonusul muscular poate fi normal, putând uneori să existe și o hipertonie (piramido-extrapiramidală) mai ales segmentară, cu o exagerare a reflexelor posturale. La acestea se mai poate adăuga prezența aproape constantă a inelului Kayser-Fleischer, în timp ce tulburările psihice și hepatice sunt mult mai rare.

Scanned with OKEN Scanner

Evoluția este mai lentă, existând chiar perioade mari staționare în evoluția bolii (exitus 15—20 de ani).

În cadrul acestei boli s-a mai descris și prezența altor forme cum ar fi: *forma hiperkinetică* (cu mișcări involuntare de tip coreo-atetozic sau spasm de torsiune tip Thomalla), *forma abdominală* (caracterizată în special prin simptomatologie hepatică, cea neurologică fiind absentă) și forma cu *predominanța tulburărilor psihice.*

DEGENERESCENȚĂ NEURO-AXONALĂ (E.: neuro-axonal degeneration) (boală). Descrisă de Seitelberger se definește ca o supraâncărcare cu lipoproteine complexe, localizate în axonii și dendritele neuronilor din sistemul nervos central și care apar sub forma unor umflături sferoide moniliforme, atingând în grad mai mic coprii celulari. Boala debutează în al doilea an al vieții și evoluează în 6—8 ani, cu un tablou clinic comparabil celui al leucodistrofiilor (vezi leucodistrofii).

DEGENERESCENȚĂ SEGMENTARĂ PERIAXIALĂ (E.: periaxia segmental degeneration) (proces patologie). Constă în leziuni caracteristice nevritelor infecțioase sau neuropatiilor toxice, localizate în anumite segmente nteranulare și în principal în alterații ale mielinei, care se granulează sau devine buloasă, și în multiplicarea nucleilor tecii lui Schwann, cilindraxul iind mult timp respectat (Garnier și De lamare, 1967).

DEGENERESCENȚE SPINO-CEREBELOASE (E.: spino-cerebellar degenerations) (boli). Degenerescențele spino-cerebeloase constituie un grup foarte heterogen atât din punct de vedere genetic cât și clinic, care au ca simptom principal ataxia sau ataxia asociată cu alte simptome clinice comune diferitelor boli.

CLASIFICAREA

Clasificarea ataxiilor spino-cerebeloase a fost și continuă să fie disputată, deoarece nici tabloul clinic și nici datele anatomo-patologice nu au adus argumente satisfăcătoare pentru individualizarea unor entități precise și mai mult, variabilitatea intrafamilială și interfamilială în manifestările genei patologice, existența multiplelor forme de „tranziție" (intermediare), abortive sau mixte, fac extrem de dificilă o clasificare în acest domeniu, dacă nu chiar imposibilă (Pratt, 1967).

Dacă o clasificare etiologică ar fi ideală, în prezența unor date exacte, aceasta devine însă nesatisfăcătoare atunci când se bazează pe cunoștințe incomplete sau speculații (Netsky, 1968).

Deoarece aceste afecțiuni sunt caracterizate din punct de vedere anatomic prin lezarea aproape simetrică a substanței albe din cordoanele posterioare și laterale, ele au mai fost denumite și scleroze combinate. Acestea ar cuprinde două subgrupe de afecțiuni, dintre care unele sunt heredofamiliale și degenerative (degenerescențele spino-cerebeloase) iar altele sunt dobândite sub influența unor numeroși factori toxiinfecțioși sau carențiali (anemie pernicioasă, alcoolism, leucemii, boli hepatice și renale grave, stări septice, tumori maligne, lues, malarie, pelagră, intoxicație cu ergotină, latirină etc.). Termenul de „degenerativ" utilizat, este bazat pe criterii anatomo-patologice, eliminând astfel procesele de cauză inflamatorie sau vasculară și este un termen pur descriptiv folosit provizoriu până la cunoașterea mai exactă a factorilor etiologici.

Scanned with OKEN Scanner

Denumirea de eredo-degenerescențe spino-cerebeloase a fost dată de Mollaret (1929) în teza sa, incluzând în acest cadru trei afecțiuni diferite clinic, dar a căror fiziopatologie și etiologie este identică: boala Friedreich, ataxia Pierre Marie și paraplegia spastică familială. Anatomic aceste boli se manifestă printr-o scleroză de natură actualmente necunoscută, interesând trei grupe de fascicole medulare: cordoanele posterioare, fascicolele spino-cerebeloase și piramidale încrucișate. Afectarea primitiv medulară, progresează ascendent către centrii superiori și în special cerebeloși, afectarea cerebeloasă nefiind însă indispensabilă pentru diagnostic. (Germain și col., 1969). În ciuda faptului că această clasificare este arbitrară, Thiébaut și Gruner (1965) o păstrează datorită faptului că și alte clasificări produse ulterior sunt tot atât de artificiale și în plus au o mai mică răspândire clinică.

Dintre variatele clasificări ale degenerescențelor spino-cerebeloase merită a fi subliniată cea propusă de Holmes (1907), care le împarte în: forma spinală sau ataxia Friedreich, ataxia spino-cerebeloasă care obișnuit este ereditară și ataxia cerebeloasă.

De asemenea, Brouwer și Biemond (1938) împart afecțiunile cortexului cerebral în: a) congenitale: aplasia, hipoplasia difuză și hipoplasia neo- și paleo-cerebelară și care ar fi afecțiuni mult mai puțin frecvente; b) dobândite (câștigate): atrofia localizată a celulelor Purkinje (Marie, Foix și Alajouanine), atrofia difuză a celulelor Purkinje, atrofia olivo-ponto-cerebelară (Dejerine-Thomas) și varietățile heredo-familiale.

Clasificarea anatomică a lui Holmes cu unele amplificări a fost reluată ulterior de Greenfield (1954) excluzând însă displaziile congenitale ale cerebelului, întrucât acestea nu au caracter progresiv, clasificarea referindu-se numai la degenerescențele progresive ale sistemului spino-cerebelos:

A. Forme predominante spinale.

1. *Ataxia Friedreich.*
   Asocierea cu amiotrofia neurogenă a lui Charcot, Marie și Tooth.
   Distazia areflexică ereditară a lui Roussy și Lévy.
   Piciorul scobit familial cu absența reflexelor tendinoase (Symonds și Shaw).
   Ataxia cordoanelor posterioare (Biemond).
2. *Ataxia spastică ereditară.*
   (Anumite familii cu ataxie ereditară ale lui Marie, Sanger-Brown, Klippel-Durante).
   Asocierea cu paraplegia spastică ereditară.

B. Forme spino-cerebeloase.

1. *Ataxia ereditară de tip Menzel.*
2. *Degenerescența subacută spino-cerebeloasă* (carcinogenică și sporadică).

C. Forme predominant cerebeloase.

1. *Ataxia ereditară de tip Holmes.*
   (Atrofia cerebeloasă corticală tardivă, Marie, Foix și Alajouanine).
   Tipul familial subacut (Akelaitis).
2. *Atrofia difuză a celulelor lui Purkinje* (toxică și carcinogenică).
3. *Atrofia olivo-ponto-cerebeloasă* (Dejerine, André-Thomas).
4. *Atrofia dento-rubrică.*
   („Disinergia cerebeloasă mioclonică" (Ramsay Hunt).

Scanned with OKEN Scanner

Nici această clasificare propusă de Greenfield nu pare să rezolve definitiv problema încadrării clinice a unei degenerescențe spino-cerebeloase deoarece este bazată pe criterii anatomo-patologice care în practică se dovedesc mai puțin respectate, leziunile fiind de cele mai dese ori mult mai difuze.

În proiectul de clasificare întocmit de grupul de experți în bolile neuromusculare (Walton 1969) ataxiile spino-cerebeloase sunt incluse în grupul atrofiilor musculare spinale și a altor disfuncții ale celulelor coarnelor anterioare determinate genetic ca amiotrofii eredofamiliale. În acest grup, unde termenul „amiotrofie" este acceptat în înțelesul de „atrofie neurogenă", sunt incluse: ataxia Freidreich, sindromul Roussy-Lévy, paraplegia spastică ereditară, ataxia cerebeloasă de tip Holmes, ataxia recesivă legată de cromozomul X și disinergia cerebeloasă mioclonică. De remarcat că nu se găsește încadrată în această clasificare ataxia Pierre Marie, deși în cele trei mari lucrări genetice despre ataxia ereditară (Bell și Carmichael, 1939, Leers și Scholz, 1939, Sjögren, 1943) se individualizează și această formă.

Dacă ne menținem strict la înțelesul etimologic al cuvântului, ar trebui să grupăm împreună toate afecțiunile ereditare spino-cerebeloase care au ataxie, fie ca simptom major, fie ca simptom asociat altora. S-ar putea încadra astfel boli foarte diferite clinic cum ar fi: boala Friedreich, Pierre Marie, Marinescu-Sjögren, Refsum, Strümpell-Lorrain, atrofiile cerebeloase primitive etc.

Chiar în cadrul ataxiei Friedreich, care este cea mai bine cunoscută și în jurul căreia se grupează diferite tipuri nosologice înrudite cu ea, există încă, așa cum arăta Foley (1967), o discuție între cei ce o consideră ca o formă unică și cei ce includ sub această denumire o multitudine de forme și al căror exponent ar fi boala Friedreich (care ar îngloba boli ca Charcot-Marie-Tooth, paraplegia spastică ereditară și alte degenerescențe spino-cerebeloase).

O clasificare oarecum extremistă este cea a lui Brown (1959) care grupează sub numele de ataxie cerebeloasă degenerativă toate ataxiile apărute de la 3 până la 80 de ani, care nu sunt de origine encefalitică sau tumorală și care nu au o etiologie evidentă. Această clasificare ar putea fi acceptată, dar ea este mult prea generală și nu oferă un ajutor deosebit clinicii.

Toate aceste dificultăți fac ca până în prezent tipul de ataxie cerebeloasă cu tablou clinic mai puțin tipic, în cele mai multe cazuri să fie aproape imposibil de diagnosticat (Becker, 1966) și încadrat nosologic.

În etapa actuală, când gruparea cazurilor din familiile afectate este mai mult sau mai puțin arbitrară, în multe cazuri chiar prematură și până ce studiile genetice și anatomice vor aduce elemente pentru o clasificare mai rațională, este de dorit a se continua cu grijă înregistrarea cazurilor și pe cât posibil completarea lor cu studii anatomo-patologice cât mai amănunțite (Pratt, 1967).

Friedreich (1863, citat de Becker) este primul care descriind doi gemeni cu atrofie degenerativă a cordoanelor posterioare ale măduvei, desprinde ataxiile ereditare, din marele grup al ataxiei locomotoare. Claritatea descrierii tabloului clinic și patologic al bolii a justificat alegerea numelui autorului drept eponim, termen ce persistă și astăzi pentru ataxiile ereditare în care modificările patologice sunt total sau parțial limitate la cordoanele măduvei spinării (Pratt, 1967). Deși pe baze mai puțin sigure, fiind descris pe baza datelor clinice și anatomice existente în literatură, eponimul de Pierre Marie există și este atribuit leziunilor predominant cerebeloase ale ataxiei (Becker, 1966, Pratt, 1967). Roussy-Lévy (1926, 1934) în raportul lor intitulat

Scanned with OKEN Scanner

„Distazia areflexică ereditară", descriind un tablou asemănător ataxiei Friedreich și cu atrofie musculară neurală, individualizează astfel o nouă entitate a degenerescențelor spino-cerebeloase.

În degenerescențele spino-cerebeloase procesul anatomo-patologic constă într-o degenerescență mai lentă sau mai rapidă a neuronilor din anumite sisteme, începând de la periferie spre centru și cu dispariția ulterioară chiar a celulelor. Acest proces a fost denumit obișnuit cu termenul de „atrofie". Spatz (citat de Greenfield) a insistat asupra distincției ce trebuie făcută între atrofie și „degenerescență", arătând că adevărata atrofie se caracterizează printr-o evoluție lentă, prin absența reacțiilor țesuturilor înconjurătoare (excepție pentru reacția, „înlocuirea" glială) și prin absența sau penuria produșilor uzuali ai catabolismului mielinic.

Greenfield (1954) face unele obiecții asupra acestui termen, care nu se poate aplica tuturor cazurilor de degenerescență deoarece acestea unt caracterizate prin variații mari în evoluția procesului patologic și propune pe cel de „degenerare" care pare mult mai adecvat, completat cu cel de „degenerare sistemică" pentru a sublinia tocmai faptul că procesele patologice afectează neuronii dintr-un sistem sau mai multe sisteme corelate, lăsând intacte adesea alte sisteme învecinate.

În cadrul grupului există o tendință la transmisia ereditară, care este mai puternică în unele forme decât în altele, de unde și denumirea de „ataxii ereditare". Faptul însă că nu toate afecțiunile sunt ereditare, pe de o parte, și existența unor boli ereditare în care ataxia este un simptom minor (Charcot-Marie-Tooth, forma tipică, sindromul Roussy-Lévy), pe de altă parte, face ca nici această denumire să nu fie foarte adecvată grupului.

Gowers (1902, citat de Greenfield) a dat acestor afecțiuni numele de „abiotrofice", înțelegând prin aceasta o ușoară alterare limitată la elementele nervoase care au o funcție comună, fără a se extinde în întregimea acestora; termen ce pare corect întrebuințat în special în cazul degenerescențelor sistemice legate de tulburări metabolice. Termenul de abiotrofie, desemnează o boală care apare relativ târziu și fără un semn al unei anomalii evident timpuriu. Deși termenul era folosit inițial în desemnarea unor modificări degenerative apărute după naștere, prin folosirea lui a ajuns să se extindă și asupra acelor țesuturi sau organe afectate înainte de naștere (Wilson, 1968).

FIZIOPATOLOGIA

Modificările fiziopatologice în degenerescențele spino-cerebeloase corespund în cea mai mare parte leziunilor anatomice și sunt rezultatul combinării celor trei tipuri principale de leziuni: radiculocordonale posterioare, cordonale antero-laterale și cerebeloase.

Deși în ultima vreme s-au evidențiat numeroase forme „intermediare" ce îmbină clinic simptomele a două sau trei afecțiuni, din punct de vedere fiziopatologic și etiologic, sindromul pare identic (Germain și col., 1969), fiecare entitate clinică, aducând pe fondul simptomelor comune, unele particularități caracteristice.

Sindromul cerebelos prezent în degenerescențele spino-cerebeloase, este rezultatul lezării cerebelului dar și a căilor spino-cerebeloase la nivelul măduvei și trunchiului cerebral (pedunculul cerebelos inferior și superior). Pentru această participare combinată ar pleda în afara leziunilor anatomo-patologice, descrise la nivelul măduvei, trunchiului și cerebelului, și faptul că simptomelor cerebeloase li se adaugă semne clinice de vecinătate: pira-

midale, tulburări de sensibilitate și semne din partea nervilor cranieni. Sindromul cerebelos prezent în degenerescențele spino-cerebeloase din punct de vedere cibernetic, este un sindrom rezultat printr-un deficit de informare. Cerebelul poate fi considerat ca un dispozitiv de comparare al ordinului primit de la cortex cu poziția rezultantă a membrului. El ar putea fi considerat analog rețelei de stabilizare sau de control al servomecanismului ce determină dacă sistemul este prea lent în ce privește efectul controlului sau dacă este predispus la oscilații (Ruch și Fulton, 1963). Cerebelul poate oferi un mecanism de accelerare sau de facilitare pentru a efectua o programare a mișcării în timp prin cortexul motor. Deficitul unei astfel de funcții ar explica lentoarea mișcărilor la debut în cazul afecțiunilor cerebeloase. Oricare ar fi asemănările sale cu servomecanismul, cerebelul prezintă legăturile necesare facilitatoare și inhibitoare cu mecanisme din cortexul motor și trunchiul cerebral pentru a ajuta ambelor sisteme la pornirea și oprirea mișcărilor în așa fel încât acestea să fie eficiente și cu o direcție corectă (Ruch și Fulton, 1963). Sindromul cerebelos este dominat clinic de ataxie, care constituie frecvent simptomul major și cel mai precoce al bolii.

Ataxia, definită ca o tulburare motorie, în care mișcările sunt inadecvate scopului propus, este un simptom complex ce cuprinde erori în mărimea, viteza, direcția și forța mișcărilor și în care intervin tulburări de echilibru, tonus, deficit de coordonare și asinergia diferitelor segmente corporale, ca și tendințele de corectare voluntară a deviațiilor produse de aceste tulburări. În degenerescențele spino-cerebeloase ataxia recunoaște o fiziopatologie complexă, fiind rezultatul tulburărilor cerebeloase (vermiene și emisferice), spinale (cordoane posterioare și fascicole spino-cerebeloase), cărora li se adaugă o componentă secundară vestibulară (prin leziuni ale nucleilor sau căilor vestibulare). Interpretată, în termeni cibernetici, această ataxie ar reprezenta dezorganizarea sistemelor de reglaj și optimizare ale motilității, care nu mai asigură maximum de economie energetică, acțiune în minim de timp și stabilitate în spațiu a organismului (mers și ortostatism) (Nicolau și Bălăceanu, 1967).

Hipotonia, una din tulburările principale ale sindromului cerebelos, este o consecință directă a lezării neo-cerebelului ca și a sindromului radiculo-cordonal posterior. Ea pare a fi deci de origine „centrală" și se poate explica prin suprimarea semnalelor excitatorii cerebeloase asupra sistemului γ (Mc. Leod, 1969).

Mersul în ataxiile spino-cerebeloase este o combinație de mers talonat și hipermetric prin leziunea cordoanelor posterioare și ebrios prin leziunea cerebeloasă; una din cele două componente poate fi predominantă după entitatea clinică (Kreindler și Voinescu, 1957). În clinică se întâlnesc diferite varietăți, de la balansarea relativ armonioasă a corpului și până la tipul tabeto-cerebelos clasic, varietăți observate în special la debutul bolii și care țin de gradul întinderii și gravitatea leziunilor. Astfel, în ataxia Friedreich și distazia areflexică ereditară, este un mers în care predomină leziunea cordoanelor posterioare, fiind numit de Charcot mers „tabetico-cerebelos", în timp ce în ataxia Pierre Marie leziunea cerebeloasă și piramidală este pe primul plan, realizând aspectul de mers „piramidalo-cerebelos" (Mollaret, 1939).

Tulburările de echilibru (ataxia trunchiului) observate atât în ortostațiune cât și în mers (baza de susținere lărgită, oscilații continue ale trunchiului și corpului etc.), sunt datorate lezării atât a cerebelului, care intervine cu rol integrator în sistemele vestibulare de echilibrare (se pare că controlează calea deitero-spinală) cât și ale sistemului vestibular însuși.

Scanned with OKEN Scanner

Tulburările de mers, staţiune şi echilibru ating o mare intensitate în degenerescenţele spino-cerebeloase pentru că sunt rezultatul lezării concomitente a căilor senzitive, a fascicolelor piramidale, cerebelului, căilor cerebeloase şi vestibulare.

În afara ataxiei membrelor, trunchiului şi hipotoniei, sindromul cerebelos din degenerescenţele spino-cerebeloase cuprinde şi alte simptome (cum ar fi hipermetria, dismetria, asinergia, adiadocokinezia, nistagmusul, tremurătura cerebeloasă, tulburările de vorbire etc.), care însă decurg din cele trei tulburări fundamentale: tulburări de tonus, de coordonare kinetică şi vestibulare (Kreindler-Voinescu, 1957).

Tremurătura cerebeloasă, reprezintă o discontinuitate kinetică, datorită unei imperfecţiuni de fuziune între componenta tonică şi cea fazică a mişcării. Ea este din punct de vedere cibernetic o tremurătură produsă printr-un deficit de informare şi din această cauză nu poate beneficia de un tratament chirurgical, care ar agrava-o şi mai mult prin accentuarea deficitului existent.

Dismetria este rezultatul slăbirii reacţiei antagoniştilor, a forţei şi momentului neadecvat a muşchilor care intră în mişcare, fiind deci în final o lipsă a măsurii în timp şi spaţiu: discronometrie cerebeloasă (Cardaş, 1960). Întârzierea în contracţie, lentoarea şi întârzierea în oprirea ei, ca şi lentoarea în decontracţie, explică la rândul lor hipermetria, dezorganizarea mişcărilor şi adiadocokinezia din cadrul sindromului cerebelos.

Adiadocokinezia este rezultatul intrării tardive în contracţie a antagoniştilor şi care duce la o întârziere in frânarea mişcării în curs, deci la hipermetrie şi la întârzierea reluării mişcării următoare (Voiculescu, 1957).

Incoordonarea mişcărilor este la rândul său o consecinţă firească a asinergiei, dismetriei şi a întârzierii contracţiei voluntare pe fondul tulburărilor de tonus (Şofletea, 1967). Tulburarea se manifestă în mişcările fine, delicate, inclusiv scrisul.

Asinergia, rezultă din tulburarea colaborării dintre diferitele grupe musculare (agoniste, antagoniste, sinergiste) în vederea desăvârşirii unei mişcări iniţiate de sistemul motor cortical şi în care colaborarea cerebelului se dovedeşte a fi indispensabilă executării ei corecte.

Instabilitatea motorie cu tremurături ale capului şi trunchiului ca şi mişcările coreiforme ale membrelor (instabilitatea coreiformă a lui Charcot), întâlnită în special în ataxia Friedreich, este socotită ca o consecinţă a lipsei de impulsuri de la receptorii sensibilităţii profunde, fiind analogă cu mişcările pseudocoreice ale unora din tabeticii graví (Kreindler şi Voinescu, 1957). S-ar putea ca această simptomatologie să fie şi rezultatul lezării unor nuclei cenuşii centrali, (aşa cum s-a găsit la examenele morfopatologice în boala Friedreich),

Disartria, este consecinţa unei dezorganizări motorii, rezultând din leziuni bilaterale ale cerebelului (in special al vermisului) şi a pedunculilor cerebeloşi superiori.

Tulburările vestibulare, manifestate prin apariţia nistagmusului, s-ar datora lezării conexiunilor vestibulo-cerebeloase, care produc o creştere a excitabilităţii arcurilor reflexe, cărora li se adaugă şi o suferinţă a aparatului vestibular însuşi.

Lezarea cordoanelor posterioare, explică tulburările de sensibilitate subiective (parestezii, dureri) şi obiective (tulburări ale sensibilităţii mioartrochinetice, epicritice, viscerale, dermolexiei şi stereognoziei) prezente în aceste afecţiuni. Componenta inconştientă a sensibilităţii proprioceptive

Scanned with OKEN Scanner

ce se adaugă tulburărilor de sensibilitate este rezultatul lezării fascicolelor spino-cerebeloase (Gowers și Flechsig). Tulburările de sensibilitate sunt simetrice, dar mai accentuate la membrele inferioare, ceea ce s-ar explica prin faptul că fascicolul lui Goll este mai intens lezat decât cel al lui Burdach.

Lezarea fascicolului piramidal în degenerescențele spino-cerebeloase produce simptomatologia încadrată în sindromul piramidal: hipertonie, mers spastic, modificări ale reflexelor osteotendinoase, reflex cutanat plantar în extensie și pareză mergând uneori până la o paralizie completă sau paraplegie în flexie. De remarcat că semnul Babinski poate fi socotit ca un martor fidel al leziunilor piramidale, chiar dacă reflexele osteo-tendinoase dispar (Șofletea, 1967). Sindromul piramidal este mai evident în ataxia Pierre Marie nu numai datorită lezării mai intense a fascicolului piramidal ci și datorită faptului că leziunile cordoanelor posterioare sunt mai reduse decât în ataxia Friedreich.

Comportarea reflexelor osteo-tendinoase în degenerescențele spino-cerebelose rezultă din raportul dintre

$$\frac{\text{leziunea radiculo-cordonală posterioară}}{\text{leziune piramidală}} \text{ care dă } \frac{\text{hipo- sau areflexie}}{\text{hiperreflexie}}$$

Areflexia osteo-tendinoasă din boala Friedreich și sindromul Roussy-Lévy, este rezultatul tulburării arcului reflex în componenta aferentă (colaterale reflexe ale lui Kölliker) și a predominanței în această boală a leziunilor pe fascicolele Goll și Burdach. Din contră, hiperreflectivitatea din ataxia Pierre Marie ține de preponderența leziunilor pe fascicolele piramidale. Dacă hipo- sau hiperreflectivitatea este considerată ca unul din semnele distinctive ale celor două entități clinice în imensa majoritate a cazurilor, sunt și unele cazuri „atipice" din acest punct de vedere și aceasta se explică prin prevalența leziunilor unui sistem sau altul, comportarea reflexelor fiind rezultanta predominării leziunilor piramidale sau radiculo-cordonale posterioare.

Atrofia musculară întâlnită în special în formele amiotrofice ale bolii Friedreich ar fi fie o atrofie reflexă prin pierderea aferențelor senzitive (Șofletea, 1967) fie prin extinderea leziunilor și asupra motoneuronilor din coarnele anterioare (Mollaret, 1929, 1939). Atrofiile din faza avansată a bolii ar fi însă atrofii prin lipsă de utilizare (von Bogaert, 1949).

Problema tulburărilor „trofice" constante și frecvente în boala Friedreich și rare în ataxia Pierre Marie, a fost foarte mult dezbătută în literatură. După opinia lui Mollaret (1939) adevăratele tulburări trofice (de tipul osteo-artropatiilor, mal perforant etc.) lipsesc în degenerescențele spino-cerebeloase și nu se observă la bolnavi, nici după o perioadă îndelungată de ședere în pat. Mecanismul fiziopatologic al piciorului scobit, semn caracteristic și de mare valoare diagnostică, nu este complet elucidat. Mollaret (1929, 1939) a constatat radiografic, absența modificărilor articulare și osoase, fapt ce l-a determinat să considere că această tulburare nu este trofică. În prezent, piciorul scobit este considerat ca o deformare datorată nu unor modificări inițiale ale scheletului, ci unor tulburări trofice-tendinoase, ca urmare a afectării mușchilor mici ai piciorului. Deși de multe ori, este primul semn ce atrage atenția asupra bolii, nu trebuie însă neglijat că el se poate găsi frecvent și la unii membri indemni din familia bolnavului. Mâna scobită, este o deformare mult mai rară și tardivă și recunoaște același mecanism. La început aceste deformări sunt reductibile și ele pot fi corectate pasiv (prin mers sau presiune), însă cu vremea ele se fixează prin retracții musculo-

Scanned with OKEN Scanner

tendinoase, în final adăugându-se, de exemplu, deformării inițiale a piciorului chiar un varus ecvin. Cifo-scolioza, ca și piciorul scobit, nu este o tulburare trofică veritabilă, ea având o origine musculară, fiind consecința dezechilibrului muscular, produs prin întreruperea impulsiunilor aferente de la mușchii jghiaburilor vertebrale (Mollaret, 1939). Scolioza este frecventă, putând apare fie timpuriu, fie în perioada de stare a bolii și antrenează la rândul ei o deviere lombară compensatorie. Ca succesiune în timp, cifoza apare de obicei ulterior scoliozei pentru ca apoi să devină din ce în ce mai mult responsabilă de tulburările funcționale. Malformațiile cranio-vertebrale (anomalii scheletice, spina bifida ocultă, coasta cervicală, apofize transverse cervicale alungite etc.) semnalate în literatură și constatate și de Badiu (1971) în unele cazuri, după părerea lui Mollaret (1939), trebuie să figureze la capitolul asociațiilor, deoarece acestea constituie factori supra-adăugați bolii, fiind considerate ca malformații congenitale adevărate și nicidecum ca tulburări trofice.

Tulburările vestibulare, oculare și cohleare descrise în degenerescențele spino-cerebeloase, s-ar putea explica prin leziunea nucleilor sau conexiunilor respective, unele din aceste tulburări, cum ar fi de exemplu cele oculare (mai frecvente în ataxia Pierre Marie) sunt socotite de unii autori a fi tulburări familiale asociate și care nu ar face parte propriu-zis din simptomele eredo-ataxiei (Kreindler și Voinescu, 1957).

Tulburările psihice au o patogenie mult discutată. După unii autori acestea ar fi expresia intervenției directe a factorului lezional cortical (Long, Claude, citați de Mollaret, 1939), după alții ar fi rezultatul răsunetului cortical produs prin diaschizis de leziunile cerebeloase (Trellers, cit. de Mollaret) sau suferinței cerebrale difuze (Kobler, 1969), în timp ce, pentru majoritatea autorilor (Mollaret, 1939, van Bogaert, 1949) tulburările psihice ar fi tulburări asociate, supraadăugate unei anumite predispoziții.

Fiziopatologia modificărilor cardiace, manifestate prin diferite simptome clinice sau EKG, prezente în special în ataxia Friedreich, este și ea foarte disputată, leziunile fiind pe rând atribuite modificărilor arterelor coronare (Nadas și col., 1951, Elwood, 1948, Russell, 1946), deformării coloanei vertebrale sau cutiei toracice (Chapman și col., 1939, Fischer și col., 1954), unor factori toxici necunoscuți (Russell, 1946) sau consecutivă unor leziuni bulbare (nucleul ambiguu) și vagale (nucleul dorsal) și care au constituit de altfel, argumente principale în susținerea patogeniei neurogene (Mollaret, 1939). Existența unui paralelism în timp între apariția primelor simptome cardiace și neurologice, a dus la concluzia că ambele leziuni ar fi rezultatul unei tulburări biochimice cu determinism genetic multilocular (Heck, 1963). Mai recent, Robinson (1966) prin studiile enzimatice efectuate asupra miocardului în ataxia Friedreich atestă că modificările enzimatice găsite ar fi rezultatul unor tulburări în funcția metabolică a celulelor musculare înseși.

Modificările electroencefalografice constatate de diferiți autori în degenerescențele spino-cerebeloase au fost interpretate ca fiind expresia unei depresii corticale sau a unei leziuni cerebeloase (Guillain și col., 1942), a unei hiperexcitabilități corticale de tip iritativ sau imaturități cerebrale (Crighel și Ionășescu, 1962) sau, cum au dovedit cercetările noastre, expresia reactivității patologice corticale (Badiu și Popescu, 1968).

Alterările constatate la examenul electric al mușchilor bolnavilor (creșterea enormă a cronaxiilor motoare, în absența amiotrofiilor) nu pot fi considerate ca o consecință a tulburărilor vaso-motorii existente sau a imobilității prelungite, ci ca o expresie a tulburărilor senzitive, cerebeloase și piramidale

Scanned with OKEN Scanner

(Mollaret, 1929). Deficitul cronaximetric ce se constată în transmiterea aferențelor, are drept consecință o disarmonie într-un număr considerabil de acțiuni și reacțiuni (Thomas, 1940).

Scăderea vitezei de conducere a nervilor găsită frecvent în boala Friedreich, este expresia unei leziuni a nervilor periferici, ca urmare, probabil, a unor tulburări metabolice neuronale.

Modificările electromiografice sunt expresia mușchiului denervat, privat de controlul moderator al pericarionului, având ca substrat biochimic probabil o hipersensibilitate la acetilcolină (Cannon, citat de Radu, 1967).

SIMPTOMATOLOGIA CLINICĂ

Fiecare boală are aspecte caracteristice.

1. *Ataxia spinală Friedreich*

Este o boală frecvent eredo-familială, degenerativă, progresivă, caracterizată prin tulburări ale coordonării, în special de tip static, predominând la membrele inferioare, mers cerebelo-tabetic, disartrie, voce sacadată și trenantă, nistagmus, tulburări ale sensibilității profunde proprioceptive, areflexie osteo-tendinoasă, semnul Babinski bilateral, picior scobit și cifoscolioză. Este deci, o eredoataxie, întâlnită esențial la copii și foarte rar la adult (Germain și col., 1969), caracterizată clinic prin semne cerebeloase, vestibulare, piramidale, cordonale posterioare și tulburări „trofice", iar anatomopatologic prin leziuni degenerative ale măduvei (fascicolele spino-cerebeloase, spino-bulbare) rădăcinilor posterioare și ganglionilor spinali asociate în diferite grade cu leziuni degenerative miocardice, osoase sau cu anomalii congenitale nervoase sau extranervoase. Cea mai frecventă formă de eredoataxie, descrisă pentru prima oară de N. Friedreich în 1863 este denumită abia în 1882 cu eponimul autorului de către Brusse (Mărcuțiu, 1981) considerându-se studiul său asupra acestei boli drept un studiu clasic.

Etiologia bolii rămâne încă necunoscută, descriindu-se în unele cazuri prezența unor factori precipitați exogeni de natură variată (infecțioasă, traumatică etc.) care evidențiază boala sau agravează evoluția acesteia. Considerată încă de Friedreich drept o eredoataxie, boala a suscitat numeroase cercetări genetice care au stabilit ca frecventă transmiterea recesivă (Pratt, 1967; Brain și Walton, 1969), existând cazuri mai rare și cu transmitere dominantă (debut precoce, ceea ce ar reduce șansele transmiterii ereditare și care după unii autori sunt considerate forme atipice ale altor forme de eredoataxii), abortive (chiar mai multe generații) sau sporadice (nefiind exclusă în acest caz sărirea uneia sau mai multor generații).

Anatomopatologic, boala se caracterizează prin leziuni degenerative progresive interesând constant măduva (cordoanele lui Goll, afectate inițial și complet, cele ale lui Brudach, mai tardiv și incomplet, cordoanele spino-cerebeloase) și predominant în regiunea lombară, căile senzitive periferice, ganglionii spinali și rădăcinile posterioare (degenerare selectivă interesând fibrele mielinice groase și respectând pe cele subțiri) și inconstant cerebelul (pedunculii cerebeloși superiori, nucleii dințați), fasciculele piramidale (uneori chiar degenerarea celulelor Betz) sau alte zone ale sistemului nervos.

Scanned with OKEN Scanner

Procesul degenerativ afectează atât mielina (demielinizare) cât și fibrele nervoase, iar neuronii involuează retrograd și se distrug de la periferia axonului spre somă, procesul fiind însoțit de o gliază secundară marcată.

Mecanismul patogenic al bolii, nu se cunoaște, diferitele cercetări biochimice și histochimice (N. Robinson, 1968) putând justifica ipoteza unei boli genetico-biochimice în care tulburările metabolice vor trebui însă precizate.

SIMPTOMATOLOGIE

Debutul ataxiei Friedreich este între 4 și 20 ani (Becker, 1966; Kreindler și Apostol, 1965; Mollaret, 1939), fiind mai frecvent în jurul pubertății. Vârsta medie de îmbolnăvire după Bell și Carmichael (1939) este de 11,75 $\pm$ $\pm$ 0,35 ani, iar după Sjögren (1943) de 12 $\pm$ 0,7 ani, vârstă apropiată de cea găsită și de Badiu (1971) (11,4 $\pm$ 0,5 ani). În general, se afirmă că boala debutează frecvent în cea de-a doua perioadă a copilăriei, aproape de pubertate sau la tânărul adolescent (Bogaert, 1949; Germain și col., 1969) și înainte de 20 de ani, debutul fiind egal la frați (în lipsa unor factori precipitanți de natură infecțioasă, traumatică etc.).

Uneori în copilărie sau în adolescență există numai semne fruste, prodromale (abolirea unor reflexe, picior strâmb etc.), pentru ca mult mai târziu (5—10 ani) să apară primele semne caracteristice bolii. În alte cazuri boala începe cu semne subiective necaracteristice (astenie, cefalee, parestezii, dureri fulgurante, etc.), care pot dura un timp îndelungat, constituind de fapt debutul pseudoneurastenic al bolii, și numai un examen neurologic, foarte minuțios, ar putea evidenția chiar în această perioadă unele semne neurologice care să îndrepte diagnosticul spre această boală (picior scobit, areflexie, debut de cifoscolioză etc.).

Există însă și forme cu debut tardiv după 20 de ani sau cu debut precoce la 14 luni sau 2 ani, însă frecvența acestora este foarte scăzută (Becker, 1966; Hughes, 1966; Mollaret, 1929, 1939). Ceea ce apare interesant după Becker (1966), este faptul că la frați, debutul bolii este aproximativ la aceeași vârstă (homocronie). Dacă unul din frați trece cu câțiva ani peste media vârstei de îmbolnăvire existentă în familia respectivă, se poate considera indemn față de boală (Bell și Carmichael, 1939). Existența homocroniei bolii a fost observată la bolnavii frați și în cazul instalării simptomatologiei cardiace clinice sau electrocardiografice (Aldo, 1959; Heck, 1963).

Tulburările motorii și de coordonare sunt primele care atrag atenția, sunt cele care domină și imprimă un tablou caracteristic bolii. Ele interesează de preferință motilitatea statică voluntară, sunt de topografie mai mult axială decât segmentară (Thiébaut și Gruner, 1965) și cu debut frecvent la membrele inferioare. Ataxia este simptomul principal ce se manifestă atât în mers cât și în ortostațiune.

Bolnavul merge încet, nesigur, ezitant, cu o bază de susținere lărgită și cu oscilații. Tabloul mersului a fost descris clasic ca fiind „tabetico-cerebelos" (Charcot) dar nu întotdeauna el este caracteristic, frecvent putând fi principal cerebelos, neavând ataxia brutală a tabeticului și proiecția gambelor fiind mai redusă. În unele cazuri dificultatea de mers apare foarte timpuriu și anamneza evidențiază apariția mersului mult mai tardiv și cu căderi frecvente. Tulburările se accentuează la coborâtul scărilor, staționea unipedă sau proba Romberg.

În ortostaţiune, deş bolnavii stau cu gambele îndepărtate şi cu braţele întinse, tulburările sunţi nete, bolnavii având un echilibru nesigur şi fiind animaţi de mari oscilaţi antero-posterioare sau laterale, prezentând o dificultate de a sta cu picoarele apropiate. Chiar şi în poziţia şezândă, se pot constata unele oscilaţii, în special ale capului şi trunchiului. Se mai poate observa şi asinergia trunchiului când bolnavul este în ortostaţiune, mers sau întoarcere bruscă pe loc.

Cel mai frecvent, ataxia se evidenţiază iniţial numai la membrele inferioare şi abia mai târziu apar tulburări de coordonare (ataxice) şi nesiguranţă în mişcările fine ale mâinilor, scrisului şi hipermetrie, adiadocokinezie şi hipotonie (semnul lui Holmes-Stewart pozitiv). Sindromul cerebelos, sindromul dominant al tabloului clinic, în ansamblu şi cel puţin la debutul bolii, este un sindrom mai mult static decât kinetic.

„Ataxia statică", descrisă încă de Friedreich şi constând în faptul că bolnavii nu-şi pot menţine fix, un membru îndepărtat de la poziţia sa de repaus, s-a dovedit în realitate a fi un termen incorect utilizat, deoarece ea corespunde unei tulburări cerebeloase, care traduce tremurătura statică, intenţională cerebeloasă (Mollaret, 1939). Închiderea ochilor poate mări intensitatea tulburărilor de echilibru şi coordonare (semnul Romberg poate fi uneori pozitiv). Ataxia care este evidentă la începutul bolii numai la membrele inferioare, devine apoi manifestă şi la membrele superioare, dar foarte rar este atât de pronunţată încât să realizeze tabloul mâinii ataxice instabile descrisă de Alajouanine. Bolnavul începe să execute cu dificultate mişcările fine cum ar fi băgatul aţei în ac, încheierea şi descheierea nasturilor, scrisul devine dificil, apoi imposibil pentru ca ulterior toate mişcările voluntare să devină foarte dificile, bruşte şi neîndemânatice. Mai târziu, se poate dezvolta o adevărată instabilitate motorie, realizând ceea ce se cheamă „instabilitatea coreiformă" a lui Charcot, atitudinile bolnavului, chiar şi cele de repaus, putând fi perturbate de mişcări involuntare de diferite tipuri: oscilaţii ale capului şi trunchiului, mişcări coreiforme ale mâinilor şi feţei (nistagmusul feţei a lui Soca), mişcări pseudoatetozice, tremurături ale capului şi trunchiului, nelinişte motorie ce poate fi confundată, în unele cazuri, cu coreea cronică (neapărând însă în repaus şi neavând bruscheţea celor din coree).

Când se începe să se observe mişcările şi mai ales mersul bolnavului, se tinde a se presupune existenţa unui anumit grad de paralizie. În realitate, examenul forţei musculare arată că aceasta rămâne conservată mult timp şi că nu există o paralizie reală. Totuşi, după un timp variabil (adesea mai mulţi ani) apare la nivelul membrelor inferioare o pareză limitată la muşchii flexori, extensorii păstrându-şi integritatea absolută. Această disociaţie caracteristică marchează de fapt debutul paraliziei piramidale, care poate ajunge chiar la o paralizie completă, rareori, însă la o paraplegie în flexiune.

Într-o perioadă tardivă, diminuarea forţei musculare depăşeşte muşchii flexori ai membrelor inferioare, afectând şi extensorii membrelor inferioare, trunchiului şi chiar ai membrelor superioare. De subliniat că în această perioadă bolnavii au devenit grabatari, imobilizarea lor prelungită la pat, deformaţiile caracteristice şi retracţiile tendinoase secundare care fixează atitudinile vicioase, constituie factori care frânează o activitate musculară normală.

Excepţional se pot întâlni, în fine şi paralizii mai importante şi precoce cu topografie radiculară însoţită de amiotrofii cu aceeaşi topografie şi care sunt caracteristice pentru o anumită formă clinică, forma amiotrofică, sau o formă „atipică" de trecere.

Scanned with OKEN Scanner

Hipotonia musculară, apreciată atât prin palparea musculară directă cât și prin jocul articular mărit, este foarte precoce și constantă și excepțional de rar poate fi substituită, în special la sfârșitul perioadei de evoluție a bolii, cu o hipertonie musculară (Thomas, 1940; Mollaret, 1939).

Tulburările de sensibilitate nu au fost de la început recunoscute, ceea ce s-ar fi putut explica prin frecventa lipsă a fenomenelor subiective, ca și datorită faptului că tulburările obiective nu ating în general o intensitate marcată. În realitate, un examen atent și sistematic evidențiază prezența inconstantă a unor tulburări subiective (a căror nuanță oscilează între cea a crampelor musculare, fenomen frecvent întâlnit, și a parestezilor, putându-se întâlni excepțional de rar chiar și dureri fulgurante sau în centură, senzația de picior mare sau pierdut în pat) și a unor constante tulburări ale sensibilității obiective. Dacă sensibilitatea superficială, este de obicei păstrată, cu excepția discriminării tactile și a localizării a căror afectare este mediocră și tardivă, sensibilitatea profundă este din contră întotdeauna afectată. Sensibilitatea profundă dureroasă poate fi foarte diminuată, chiar abolită, întâlnindu-se chiar analgezii viscerale (ale lui Cestan și Sicard) mai ales pe trahee și testicole, a căror compresiune este nedureroasă. Atingerea simțului atitudinilor (sensibilitatea profundă mioartrokinetică) și vibratorie sunt aproape constante, dar abolirea completă a lor rămâne excepțională și tardivă. Sensibilitatea ponderală și stereognozică pot prezenta un anumit deficit, astereognozia fiind realizată prin anestezie și nu prin tulburări gnozice. Caracteristic pentru ataxia Friedreich este faptul că tulburările de sensibilitate în ansamblu predomină la membrele inferioare și tind a avea o topografie simetrică, fără ca aceasta să fie însă strict sistematizată, și în al doilea rând faptul că apariția lor este nedefinită în timp, ele putând apărea fie la începutul bolii fie mai tardiv, dar evoluția acestora nu se face niciodată în sensul agravării lor.

Tulburările de sensibilitate profundă și epicritică în stadiile mai avansate ale bolii prind și membrele superioare, fiind întotdeauna mai accentuate în porțiunile distale ale acestora și având tendința de a diminua în sens proximal.

Tulburări ale reflexelor. Reflexele osteo-tendinoase evoluează, inițial la nivelul membrelor inferioare și apoi la cele superioare, spre o abolire (întreruperea arcului reflex). Abolirea începe frecvent cu reflexele achiliene și rotuliene, fiind precoce și chiar precede adesea primelor semne obiective ce atrag atenția asupra bolii (constituind singurul semn al bolii la unii membri ai familiei bolnavului).

Din contră reflexele mediane, cum ar fi reflexul medio-pubian al lui Guillain-Alajouanine, sunt multă vreme conservate, iar ultimele care dispar sunt reflexele tricipitale și bicipitale (Ford, 1960). Există unele cazuri în care abolirea reflexelor osteotendinoase se produce tardiv (Mollaret, 1939) sau chiar cazuri cu persistența reflexelor până la moarte. În mod excepțional au fost descrise cazuri cu reflexele osteo-tendinoase exagerate pentru o anumită perioadă a bolii, această hiperreflectivitate fiind asociată cu clonus, semnul Rosolimo-Babinski (Mollaret, 1939), hiperreflectivitatea explicându-se printr-o predominanță a leziunilor piramidale, ce este mai intensă și precoce decât în mod obișnuit.

Reflexele cutanate se modifică în sensul inversiunii reflexului plantar. Semnul Babinski este bilateral și frecvent întâlnit dar nu constant și nici precoce, ceea ce demonstrează încă o dată caracterul secundar al afec-

Scanned with OKEN Scanner

tării piramidale. Reflexele cremasteriene și cutanate abdominale sunt uneori abolite, alteori normale (Thomas, 1940; Mollaret, 1939).

Reflexele cutanate de apărare și de automatism medular (reflexul de triplă flexie) în general lipsesc. Reflexele de postură sunt diminuate sau mai rar abolite (Mollaret, 1939; Mărcuțiu, 1981).

Tulburări trofice. Acestora probabil că li s-a acordat o importanță exagerată. Termenul de tulburare trofică după Mollaret (1939), este greșit întrebuințat pentru deformațiile întâlnite în boala Friedreich. Adevăratele tulburări trofice de tipul osteoartropatiilor, fracturilor spontane, mal perforant lipsesc cu desăvârșire în boala Friedreich și nu se întâlnesc nici după 20 de ani de ședere în pat.

Piciorul scobit *(pes cavus)* este stigmatul cel mai frecvent întâlnit în ataxia Friedreich, și a fost descris încă de Charcot (1886). În forma sa tipică el apare mai evident la examenul din profil intern. Piciorul care în general este în varus echin prezintă o ușoară turtire (tasare) anteroposterioară, cu convexitatea marcată a feței dorsale și concavitatea excesivă a plantei, exagerând proeminența talonului anterior; prima falangă a degetelor și în special cea a halucelului este în hiperextensie, în timp ce ultimele falange sunt puternic flectate, în grifă, realizând aspectul de degete „în ciocan", iar marginea internă a piciorului îmbracă o formă sinusoidală foarte pronunțată; tendoanele extensorilor proemină ca o coardă puternică sub piele și în special extensorul propriu al halucelului. Această deformație rămâne mult timp reductibilă, fiind suficientă exercitarea unei presiuni asupra talonului anterior al piciorului pentru ca acesta să-și recapete o poziție aproape normală. Pentru același motiv deformația se atenuează considerabil dacă bolnavul poate să meargă. Trebuie menționat că această deformație nu se însoțește și de modificări osoase, datorându-se unei disfuncții a mușchilor extensori (lungul peronier, tibial anterior și lungul extensor al halucelui) ca și a mușchilor abductor al halucelului, flexorul scurt al degetelor, flexorul scurt al halucelui și pătratul plantar, hipertonia acestora apărând timpuriu, când scheletul și articulațiile sunt mai mobile și ar determina apariția acestei deformări.

Uneori piciorul scobit nu este decât schițat, fiind redus fie la o scobire mai accentuată decât normal a piciorului, fie la o hiperextensie a halucelui. Piciorul scobit este un simptom sugestiv, frecvent în boala Friedreich (70—80% după Heck, 1964), dar nu constant și caracteristic, el având valoare diagnostică relativă, deoarece există cazuri tipice de boală unde această deformație poate lipsi sau dimpotrivă ea poate fi regăsită și în alte afecțiuni (piciorul scobit congenital etc.).

Cifoscolioza, este frecventă și deși poate apare printre primele semne ale bolii, ea este, în general, mai tardivă și debutează printr-o scolioză dorsală, cu convexitatea clasic spre dreapta. Această scolioză antrenează la rândul ei o deviere lombară compensatorie. Cifoza apare abia într-un al doilea timp și devine din ce în ce mai mult responsabilă de jena funcțională; cu timpul bolnavul nu mai poate sta în șezut, capul fiind în plan orizontal, (adâncit între umeri) și cu bărbia atingând sternul. În decubit dorsal deformarea rămâne mult timp reductibilă. Cifoscolioza se datorește disfuncției (hipotoniei) musculaturii paravertebrale (consecutive lezării neuronilor din coarnele anterioare și fascicolelor spino-cerebeloase) și apariția ei determină importante tulburări cardio-respiratorii. Scolioza este foarte frecventă (după Soca 50% din cazuri, după Thomas-Barret 83% și după Mollaret 2/3 din cazuri), dar

Scanned with OKEN Scanner

ea nu este caracteristică bolii Friedreich, fiind regăsită în numeroase alte boli medulare sau putând exista ca tulburare izolată și ereditară (van Bogaert, 1949).

Mâna scobită, este o deformare mult mai rar întâlnită. Mâna apare în atitudine de jurământ, carpul face o proeminență dorsală foarte accentuată, palma este scobită între eminențele tenară și hipotenară, degetele îndepărtate, cu prima falangă în hiperextensie și celelalte în flexie sau extensie. Totul dispare când mâna este pusă, de exemplu, pe o masă.

Atrofiile musculare distale și rareori scapulare sunt rar întâlnite și în special la formele clinice de trecere între boala Friedreich și Charcot-Marie-Tooth.

Malformațiile propriu-zise, în particular cranio-vertebrale, au fost uneori semnalate. Ele trebuie să figureze, după concepția lui Mollaret (1939) la capitolul asociațiilor, deoarece constituie factori supraadăugați, asociați bolii Friedreich și cu valoarea malformațiilor congenitale adevărate și nicidecum a tulburărilor zise trofice.

Craniul în ataxia Friedreich arată adesea o scurtare a fosei cerebrale posterioare, solzul occipital fiind mai mic și mai vertical decât normal, distrofie ce ar corespunde hipoplaziei cerebeloase (van Bogaert, 1949).

Tulburările sfincteriene și genitale deobicei lipsesc, în rare excepții se întâlnește o incontinență (Mollaret, 1939) sau retenție (Lambrior, Gianelli și Levy, citați de Mollaret, 1939).

Tulburările genitale sunt rare, dar atunci când sunt prezente sunt mai frecvente la bărbați, unde se poate întâlni o impotență sexuală, deși s-au semnalat și exemple contrarii (stare de satiriazis). În realitate marele deficit motor, debutul bolii în jurul pubertății, și starea grabatară ulterioară, impun rezerve în aprecierea acestora. La sexul feminin nu s-au semnalat modificări ale apariției menstrelor.

Tulburările neuro-vegetative. Au atras întotdeauna atenția, încât s-a propus chiar (fără succes) individualizarea unei forme vegetative a bolii Friedreich. S-au descris tulburări ale ritmului cardiac, ritmului respirator (crize de dispnee de tip Cheyne-Stokes la subiecți indemni de afecțiuni pulmonare sau circulatorii), tulburări secretorii diverse (polidipsie, poliurie, sialoree), accese de vărsături, crize pseudoperitoneale, tulburări vasomotorii, transpirații, crize de hipertermie, hipertonie pilomotorie, dureri gastrice, tenesme vezicale etc.

Frecvența și complexitatea lor ne obligă să nu le considerăm ca simple coincidențe și să le acordăm o importanță deosebită în special în cadrul simptomatologiei terminale a bolii Friedreich. Absența leziunilor organice la nivelul diferitelor aparate și sisteme, apariția subită și brutală a acestor tulburări, ar sugera natura nervoasă a lor, rămânând încă discutabilă valoarea localizatorie a fiecăreia dintre acestea (bulbară, diencefalică etc.).

Tulburări cohleo-labirintice. Studiul funcției cohleare, dacă se rezumă la urechea medie și internă, este aproape totdeauna negativ, exceptând posibilitatea rarisimă a unor cazuri cu surditate. Funcțiile vestibulare arată din contră alterații foarte frecvente și aproape constante, cel puțin pentru o anumită perioadă evolutivă a bolii și sunt practic totdeauna de tip deficitar — o hipoexcitabilitate mergând până la inexcitabilitate, întotdeauna progresivă. În această grupă de tulburări există constant o disociație între discreția acestor tulburări spontane și predominanța netă a celor provocate.

Scanned with OKEN Scanner

Tulburările vestibulare spontane sunt de interes mai restrâns: vertijul este rar (10—20% din cazuri) iar nistagmusul deși frecvent (până la 80% din cazuri) nu este constant, nici foarte precoce și nici intens. Când este prezent (spontan sau provocat, punând bolnavul să fixeze un obiect lent deplasabil de obicei degetul examinatorului) el este bilateral (cel unilateral fiind excepțional) orizontal și relativ lent. El poate fi însă în rare cazuri și vertical sau rotator și uneori este de tipul de fixație, oscilațiile apărând înainte ca ochii să fie aduși în repaus prin privirea unui obiect. Mai recent (Gorman și Brock, 1950) s-a descris și o formă mai puțin obișnuită de nistagmus și anume nistagmusul periodic, alternativ sau chiar disociat (Badiu, 1971).

Anomaliile vestibulare provocate, au o importanță esențială și au fost amănunțit și sistematic studiate (Guillain, Mollaret și Aubry, 1935; Montandon, 1948). Proba calorică, decelează o hipoexcitabilitate mergând până la inexcitabilitate, mai ales pentru nistagmusul de formă rotatorie (pseudoparalizia canalelor verticale având valoarea unui simptom vestibular central). Interesul probei mai reiese și din faptul că oferă posibilitatea investigării fiecărui labirint în parte. Proba giratorie și galvanică oferă posibilitatea investigării fiecărui fel de nistagmus. S-a putut constata că diminuarea obiectivă a excitabilității vestibulare este constantă și poate îmbrăca unul din cele 3 aspecte: hipoexcitabilitate cu abolire pentru o probă (mai ales proba calorică) a nistagmusului provocat de formă rotatorie (11% din cazurile lui Mollaret, 1929, 1939), hipoexcitabilitate cu abolire aproape totală a nistagmusului provocat de formă rotatorie pentru cele 3 probe (67% din cazuri) și inexcitabilitate gloablă (22% din cazuri).

Opoziția între integritatea obișnuită a funcțiilor cohleare și atingerea cvasi-constantă a funcțiilor vestibulare este deci netă, fiind de asemenea caracteristică discreția tulburării vestibulare spontane și neta lor tulburare la provocare.

Folosirea tonurilor și audiogramelor vorbite nu au arătat modificări substanțiale, ci ele indicau numai prezența unui deficit periferic, fără semne de retrolabirintită specifică. În două cazuri s-a evidențiat o transmisie tip hipoacuzie ușoară și în altele o ușoară pierdere a percepției la o frecvență de 4 000 Hz (Lenzi și Cavallazzi, 1968). În schimb unele teste audiometrice și ale lateralizării biauriculare cu click și impulsuri zgomotoase au relevat la trei bolnavi cu maladia Friedreich o scădere a capacității de lateralizare, cu o întârziere aproape dublă față de normal.

Tulburări cardiace. Modificările cardiace în boala Friedreich sunt foarte precare și frecvent întâlnite, de altfel, ataxia Friedreich fiind dintre toate afecțiunile sistemului nervos, cea care se însoțește mai des de tulburări cardiace. După unii autori (Thoren, 1964; Heck, 1963) aproximativ 90% din bolnavi arată anomalii EKG, iar în studiul lui Hewer (1968) se constată că 3/4 din bolnavi au suferit de o disfuncție cardiacă în timpul vieții și mai mult de 1/2 din ei au decedat prin insuficiență cardiacă.

Deși modificările cardiace apar în general după cele neurologice, se cunosc cazuri când acestea nu respectă această succesiune în timp. Mai mult chiar, s-au descris unele modificări cardiace la membrii sănătoși din familia bolnavilor, fără a fi însoțite de semne neurologice.

Din punct de vedere clinic s-au descris tulburări ale ritmului cardiac: tahicardie, tahicardie paroxistică, extrasistole atriale și ventriculare, fibrilație atrială (Buzzi și Wilensky, 1965), crize grave de dispnee, angină, infarct miocardic, miocardită și insuficiență cardiacă. Implicațiile miocardice în ataxia Friedreich sunt cele mai frecvente tulburări cardiace. Uneori tulburările

Scanned with OKEN Scanner

cardiace debutează cu senzații subiective anormale sau cu o aritmie. Într-un sfert de cazuri se găsește o dilatație cardiacă globală, necaracteristică.

Foarte frecvent se constată prezența anomaliilor EKG, încât practic se poate spune că la un anumit timp de evoluție al bolii, toți bolnavii au modificări EKG. S-au descris prezența de blocuri complete, septale sau de ramură, inversiunea și subdenivelarea undei T, modificări ale complexului QRS, semne de hipertrofie ventriculară și în general semne de predominență a cordului stâng, semne de ischemie cardiacă etc. De menționat că in majoritatea acestor cazuri nu existau și tulburări clinice corespunzătoare acestor modificări EKG, ceea ce sugerează posibilitatea ca aceste modificări EKG latente să fie o regulă obișnuită în boala Friedreich.

În afara manifestărilor clinice și EKG s-au descris și o serie de modificări radiologice ale profilului cardiac cum ar fi: mărirea ventricolului stâng, proeminența arcului aortic, margine cardiacă dreaptă proeminentă sau convexă etc.

Examenul anatomo-patologic efectuat în ataxia Friedreich, arată frecvent o inimă mare, hipertrofiată (255—750 g), semne de miocardită interstițială cu fibroză și uneori leziuni bulbare implicând nucleii vagali și ai tractului solitar. Prezența leziunilor nervoase bulbare, care contribuie desigur la agravarea tulburărilor cardiace și respiratorii, a sugerat că ataxia Friedreich ar fi rezultatul unui defect genetic ce afectează nu numai sistemul nervos central ci și inima (Robinson, 1965; Chelius și col., 1967). Nu s-au semnalat în ataxia Friedreich semne de atingerea pericardului, iar leziunile valvulare și malformațiile congenitale sunt foarte rar întâlnite.

Bazat pe faptul că toate cazurile examinate histologic arătau o inimă cu modificări patologice, Hewer (1968) conclude că inima este întotdeauna afectată în boala Friedreich, fără însă a fi singurul factor responsabil de decesul bolnavilor.

În ataxia Friedreich patologia cardiacă este întotdeauna progresivă, iar examenul electrocardiografic este necesar pentru diagnosticul precoce al tulburărilor cardiace.

Tulburările de vorbire sunt extrem de frecvente, făcând parte din complexul simptomatic precoce caracteristic bolii (tulburări de mers, ataxia brațelor și tulburări de vorbire). Vorbirea are un caracter cerebelos, explosiv, fiind dizartrică, lentă, sacadată, dificilă și inegală în debit și tonalitate, bolnavul făcând mari eforturi pentru articularea consoanelor. Hiller (1929) a pus în evidență adiadocokinezia mușchilor fonatori și vorbirea „disfazică cerebeloasă".

La cazurile în care boala a apărut foarte precoce se observă o vorbire lentă, monotonă cu ștergerea consoanelor și alungirea silabelor, vorbirea devenind în stadiile finale indistinctă, și cu întreruperi bruște. Râsul poate fi de asemenea ataxic (ataxia mușchilor respiratori) și manifestat printr-un zgomot inspirator puternic.

Tulburări oculare. În ciuda afirmației că în ataxia Friedreich atingerile optico-retiniene ar fi mult mai rare decât în ataxia Pierre Marie, semiologia oculară este foarte caracteristică și în afara nistagmusului, dominată de existența tulburărilor optico-retiniene.

Atrofia optică (prezentă în 12% din cazuri) este de obicei o atrofie globală ce apare în general tardiv, dar uneori poate reprezenta și semnul de debut al bolii (Arseni și col., 1967), evoluează lent și este aproape întotdeauna progresivă. Originea ei nu este clară, ar putea fi vorba fie de două

Scanned with OKEN Scanner

boli separate (Waelsh, 1947; Franceschetti și Klein, 1948), fie de tipuri de tranziție între atrofia optică ereditară (Leber) și ataxia Pierre Marie. Atingerile nervului optic de tipul nevritei retrobulbare (scotom central și decolorare papilară) pot fi prezente, având însă o evoluție lentă.

Retinita pigmentară (hemeralopie și scotom central) este frecvent întâlnită și încadrată generic sub numele de degenerescență tapeto-retiniană. Examenul oftalmologic evidențiază în acest caz un câmp vizual normal, acuitatea vizuală redusă și un fund de ochi cu decolorarea temporală a papilei și leziuni de degenerescență pigmentară la nivelul maculei. Prezența degenerescenței tapeto-retiniene în boala Friedreich este rară, în literatură fiind cunoscute doar 12 cazuri de astfel de asocieri. Apariția unor astfel de asocieri fiind după Boyazis și col. (1968) un efect al condițiilor particulare ale mediului genotipic, noțiunile de alelomorfism sau de legătură genetică între semnele oculare pe de o parte și ale nevraxului pe de altă parte, părând a se degaja din grupul acestor asocieri.

Ptoze și variate forme de oftalmoplegie au fost destul de frecvent întâlnite, fie că era vorba de perechea VI sau a III-a, acestea interesau mai ales musculatura extrinsecă și mult mai rar cea intrinsecă (Bogaert, 1949) sau mișcările asociate (Kreindler, 1963).

Cataracta datând din copilărie a fost observată de Mollaret (1939), însă prezența ei în această afecțiune trebuie să fie considerată ca o simplă coincidență (Walsh, 1947).

Tulburările pupilare sunt de regulă absente. S-a notat totuși uneori prezența unei inegalități pupilare sau chiar o paralizie a acomodării-convergenței (semnul lui Argyll-Robertson). S-au mai descris de asemenea ca tulburări oculare prezența unui strabism cu sau fără tulburări de refracție oculară, paralizia abducensului, diplopie, atingeri coroidiene de tip inflamator etc. (Walsh, 1947; Mollaret, 1939; Franceschetti și Klein, 1948; Stadlin și Bogaert, 1949; Recondo, 1964; Niesel, 1968).

Tulburările altor nervi cranieni sunt aproape excepționale. S-au semnalat cazuri de afectare a perechii a XII-a (menționată de Friedreich și care ulterior nu a mai fost găsită), lezarea pneumogastricului, ce poate justifica o parte din simptomele vegetative și în particular fenomenele cardio-respiratorii și lezarea laringelui, cu paralizia adductorilor. Leziunea perechilor a XI-a și IX, practic nu se întâlnește. Kefer (citat de Mollaret, 1939) semnalează la bolnavii cu boala Friedreich prezența unor tulburări de deglutiție, dar care sunt greu de explicat, deoarece constrictorul superior al faringelui, nu este niciodată paralizat la acești bolnavi.

Ca simptome bulbare mai pot fi citate prezența la unele cazuri a unor crize de sughiț, tuse urmată de cornaj și a vărsăturilor incoercibile.

În practică, nimic nu permite afirmarea cu certitudine a participării nucleilor cenușii centrali la procesul lezional în ataxia Friedreich. Prezența unor simptome ca instabilitatea coreiformă sau amimia, mișcări anormale ale trunchiului și capului (pseudo-atetozice), sau cele care evocă spasmul de torsiune ar putea constitui totuși câteva indicii în această privință.

Tulburări cerebrale (cefalee, migrenă, hemoragii cerebrale petețiale, modificări ale vaselor cerebrale, epilepsie etc.), au fost raportate într-un număr mic de cazuri de ataxie Friedreich. Epilepsia, după unii autori, ar fi un simptom contingent sau un semn de degenerescență asociat cu tulburări mentale, iar după alții ar traduce extensia procesului lezional la nivel cortical, sau diencefalic când se asociază și cu tulburări endocrine. În prac-

Scanned with OKEN Scanner

tică trebuie să fim prudenți cu astfel de interpretări și să admitem că epilepsia poate avea o semnificație diferită după caz. Fără a neglija proporția de coincidențe, trebuie să luăm în considerare și incidența mai mare a epilepsiei în rândul acestor bolnavi, față de media generală a populației.

Tulburările psihice minore din boala Friedreich sunt destul de frecvente (Hanhart, 1923; Sjögren, 1943; Davies, 1949; Kobler, 1969), în schimb tulburările psihice severe survin foarte rar (Mărcuțiu, 1981).

Deși Mollaret (1939) arată că starea intelectuală a bolnavilor este normală în 3/4 din cazuri, Kobler (1969) conclude că psihicul este afectat la toți bolnavii, însă gradul acestor tulburări este foarte diferit de la caz la caz, gama lor extinzându-se de la tulburările ușoare ce necesită un examen amănunțit pentru evidențierea lor și până la cele grave ce necesită chiar internarea în servicii de specialitate. În aprecierea tulburărilor psihice trebuie însă să ținem seamă de debutul precoce al bolii, care interzice frecventarea școlii și care poate astfel bloca dezvoltarea mentală, iar dificultatea de vorbire (cum a insistat Socca) ne poate, de asemenea, duce în eroare.

Cele mai frecvente tulburări întâlnite la școlari și adolescenții tineri sunt tulburările comportamentale (iritabilitate, impulsivitate etc.), tulburări care evoluează spre o demență organică, dar nu foarte intensă.

Tulburările intelectuale se caracterizează printr-o gândire greoaie, încetinită și lipsită de critică. Înclinarea către perseverare este puternică. Lipsește redarea critică și țintită a esențialului și în general se poate spune că posibilitățile intelectuale ale bolnavilor sunt scăzute.

Tulburările afective se caracterizează printr-o diminuare a sentimentelor și egocentricitate. Foarte des bolnavii sunt melancolici (reacție explicată parțial ca răspuns la suferință) sau euforici (ca o supracompensare forțată a stării tragice). Bolnavii nu rareori prezintă idei delirante cu halucinații, ce-i determină să-și supraliciteze anumite posibilități sau calități, ce corespund unor dorințe lipsite de critică sau reprezentând unele necesități elementare frustrate.

Se mai observă o debilitate mintală progresivă care constituie, de altfel, tulburarea cea mai frecvent întâlnită în ataxia Friedreich. Alte cazuri, mai rare și mai grave, prezintă episoade psihotice, perversiuni sexuale, delir de persecuție, obsesie fobică, psihoză maniacă depresivă, demență precoce, paralizie generală juvenilă. Imbecilitatea și idioția au fost semnalate de Pritzsche, la două surori și Degenkolb, care prezintă observația unei „combinații indiscutabilă de idioție mongoloidă și ataxie ereditară". Schlesinger a raportat un fapt unic de afazie auditivă (citați de Mollaret, 1929, 1939).

Cu înaintarea în vârstă și deci cu alungirea intervalului de îmbolnăvire, încep să apară pe primul plan simptome amnestice, care sunt puțin evidente la bolnavii tineri.

Kobler (1969) a fost frapat de asemănarea tulburărilor psihice întâlnite în boala Friedreich și cele cunoscute și considerate ca fiind „specifice" epilepsiei genuine, deși nici un bolnav nu prezenta crize de epilepsie. Aceasta l-a determinat să concludă că tulburările psihice ar fi total sau aproape total independente de natura afecțiunii cerebrale, felul și gravitatea acestor tulburări fiind strict determinate de gradul suferinței cerebrale difuze și progresive, proces caracteristic majorității bolilor cerebrale cronice, indiferent de etiologie.

Kobler (1969) nu a putut pune în evidență o corelație evidentă între gravitatea tulburărilor psihice și cele neurologice, ceea ce constituie un

Scanned with OKEN Scanner

argument în plus că nu aceleași formațiuni nervoase, care generează ataxia, dau naștere și la tulburări psihice. Nu este încă precizat dacă acestei lipse de corelație constatată clinic îi corespunde sau nu și una anatomo-patologică.

Intensitatea tulburărilor psihice în ataxia Friedreich pare să depindă mai mult de vârsta la care a debutat boala, decât de durata îmbolnăvirii (cele mai mari tulburări psihice fiind găsite la bolnavii la care boala a debutat timpuriu), iar vârsta bolnavului pare să aibă legătură cu intensificarea sindromului psihoamnestic, care este găsit mai intens și constant la bolnavii mai în vîrstă.

Se poate spune că nu există nici o tulburare psihică caracteristică ataxiei Friedreich, că aceste tulburări nu pot constitui un criteriu de diagnostic și că acestea pot fi încadrate în sindromul psihoorganic al bolii.

Alte tulburări. Unele tulburări endocrine (hipotiroidie etc.) și în special diabetul zaharat au fost observate în boala Friedreich. Diabetul, apare tardiv după instalarea ataxiei, și are o evoluție nefavorabilă, fiind frecvent o cauză a decesului bolnavilor sau a intensificării unor simptome ale bolii. Asocierea frecventă (18—25%) din cazuri a celor două afecțiuni — pare a depăși întâmplarea, considerându-se o asociere cu determinism genetic a celor două boli (și cu transmitere recesivă).

În ataxia Friedreich se mai pot întâlni și alte anomalii cum ar fi: malformații digitale (polidactilie), asimetrii faciale, boltă ogivală, pectus excavatum, status disraficus, keratoză palmo-plantară, hidrocefalie internă, anomalii ale coloanei cervicale, lombare etc.

EXAMENE DE LABORATOR

Examenul electromiografic (traseu de tip neurogen) și diminuarea vitezei de conducere motorii și senzitive (în special la membrele inferioare, ca și unele modificări ale reflexului H sunt caracteristice eredoataxiei Friedreich. De menționat că s-au găsit scăderi ale vitezei chiar în absența unor semne evidente clinice.

Examenele EEG standard, în afara unor coexistențe ale bolii cu epilepsia, nu prezintă modificări patologice (Mărcuțiu, 1981). Utilizarea unor activări cu evipan (Badiu, 1969) au evidențiat însă unele modificări EEG ce pledează în favoarea existenței unei reactivități patologice corticale.

Examenul LCR arată uneori o slabă proteinorahie (Mollaret, 1939). Badiu și colab. (1969) au evidențiat scăderea semnificativă a albuminelor din LCR și ser, ca și a raportului albuminelor LCR/albumine serice, și o creștere a betaglobulinelor, tulburare probabil consecutivă demielinizării.

FORME CLINICE

S-a încercat, după predominanța simptomelor bolii, individualizarea unor forme ataxice, paralitice, vegetative, hipertonice etc. și tot fără succes a fost și încercarea de a individualiza forme cu debut precoce, tardiv, etc. (Mollaret, 1939).

În afara tabloului tipic al bolii, există însă și o multitudine de forme clinice ce se caracterizează fie prin prezența unor simptome asociate, dând naștere la diferite forme de tranziție spre alte boli degenerative, fie prin faptul că boala se manifestă numai prin unul sau două semne, dând naștere la forme fruste, fie printr-o oprire spontană în cursul evoluției și în acest fel simptomatologia neatingând complexitatea sa, va genera formele abortive.

Formele amiotrofice ale bolii Friedreich sunt forme de tranziție în care există un grad însemnat de amiotrofii distale cu semne cerebeloase mai puțin importante și cu tulburări de sensibilitate de tip distal sau chiar

Scanned with OKEN Scanner

fenomene de neuropatie periferică, uneori chiar cu hipertrofii ale trunchiurilor nervoase, făcând astfel trecerea spre boala Charcot-Marie-Tooth și nevrita interstițială Dejerine-Sottas (Greenfield, 1954; Preswich, 1968). Biemond (1928) a descris patru familii care au prezentat în prima generație cazuri de boală Charcot-Marie-Tooth și boală Friedreich. Anumite forme prezintă o paralizie amiotrofică, ce îmbracă o topografie radiculară, cu contracții fibrilare și modificări de excitabilitate mergând până la o reacție de degenerescență (Mollaret, 1939; Bogaert, 1949), forme ce par a traduce extensia procesului la coarnele anterioare ale măduvei (motor-neuron diseases). Există uneori forme amiotrofice, cu localizarea procesului atrofic la mușchii tenari, hipotenari și interosoși, ce corespundeau anatomic unei atrofii a coarnelor anterioare de la C_8—D_1 (Mollaret, 1939).

Există o ataxie familială cu atrofii care diferă de formele amiotrofice ale bolii Friedreich prin faptul că debutul este mai tardiv (sfârșitul celei de a doua decade) și este caracterizată prin ataxie, tremurătură intenționlă accentuată, atrofie musculară distală, areflexie, discrete tulburări de sensibilitate superficială și profundă, fără atrofie optică, nistagmus sau implicare miocardică (Gilbert, 1962).

S-a descris o formă familială de eredoataxie cu debut la vârsta medie, asociată cu demență cu o ereditate autosomală dominantă și transmisă de-a lungul a mai multor generații. La examenul anatomic s-a găsit o degenerare spinală și cerebeloasă sistemică și cu plăci senile sub forma unor depozite argirofile masive mai ales în scoarța cerebelului dar și în scoarța cerebrală și talamus (Seitelberger, 1962).

S-au publicat, de asemenea, cazuri în care unul din cei trei membrii ai aceleiași familii, a prezentat o eredoataxie cu surditate și debilitate mintală, urmate tardiv de amiotrofii distale, iar altul, un tip intermediar între boala Friedreich și Charcot-Marie-Tooth, iar ultimul dintre frați prezenta inițial un tablou analog și care a evoluat în timp spre o acropatie ulceromutilantă cu amputarea spontană a degetelor de la picioare și osteoliză tipică (Bugiani și col., 1967).

S-au descris cazuri de degenerescență spino-cerebeloasă asociată cu atrofie optică tip Leber, ceea ce a dus la concluzia că tulburările neurologice în atrofia Leber, ar putea fi mai comune decât se admite în general. Aceste cazuri au trezit și un interes deosebit genetic, atât datorită faptului că s-ar putea ca o singură genă să fie responsabilă de ambele anomalii cât și datorită probabilei identificări a genei anormale în cromozomul K (Went, 1969).

În unele cazuri sindromul piramidal este foarte accentuat făcând trecerea spre boala Strümpell-Lorrain. De altfel, problema este foarte discutată și unele clasificări chiar încearcă introducerea acestei boli în grupul sclerozelor combinate, bazându-se pe faptul că în boala Strümpell-Lorrain, leziunile anatomice ar fi combinate deși ele nu se traduc clinic decât prin semne exclusiv piramidale (Mollaret, 1939; Șofletea, 1967).

Boucher și Gibbert (1969) au descris o ataxie familială cu hipogonadism și degenerescență coroid-retiniană. Boala a debutat la 4 și 12 ani și se caracteriza printr-o ataxie cerebeloasă marcată la membrele inferioare și moderată la cele superioare, nistagmus, reflexe osteo-tendinoase exagerate (o soră) sau abolite (altă soră), prezența semnului Babinski, hipoplazia organelor genitale externe și a uterului, vorbire normală, absența tulburărilor de sensibilitate, scădere marcată a gonadotrofinelor urinare, scăderea acuității vizuale și modificări ale fundului de ochi arătând o degenerescență coroidoretiniană.

Scanned with OKEN Scanner

Există de asemenea unele forme de trecere spre ataxia Pierre Marie, altele cu o simptomatologie comună mai multor grupe și care astfel nu permit încadrarea într-o formă sau alta de boală. Cazul lui van Bogaert și col. (1965), care prezenta simptomele asocierii sclerozei laterale amiotrofice cu degenerescența spino-cerebeloasă și delir epileptic, cel al lui Lenz și Pürgyi (1969) care prezenta o combinație de ataxie Friedreich, atrofie optică, degenerescență retiniană pigmentară și o betahipolipoproteinemie, sau cazul lui Chaco și Taustein (1969) care prezenta simptomatologia unei boli Friedreich și miotonie distrofică, sunt numai câteva care ilustrează greutatea încadrării afecțiunii într-o formă de boală. Se discută acum dacă sindromul Marinescu-Sjögren constituie o entitate morbidă independentă sau dacă nu este numai o variantă infantilă sau juvenilă a eredo-degenerescențelor spino-cerebeloase (Gaudier și col., 1969) sau chiar faptul că ataxia telangiectazică (sindrom Luis-Bar) ar fi o formă de atrofie spino-cerebeloasă, a cărei patogenie rămâne obscură și aparent nelegată de nici o anomalie vasculară (Solitare, 1968).

Constatarea unei atrofii sau a unei pseudoatrofii musculare, încă de multă vreme a pus în discuție asocierea unui proces miopatic (Sacks, Jendrassik, citați de Mollaret, 1939). Asocierea ce părea discutabilă pentru unii autori (Mollaret, 1939), începe să capete unele confirmări recente. Astfel, Chaco (1966) prezintă cazul unei ataxii Friedreich cu implicare miocardică și miopatie.

Bazați pe faptul că în studiile lor Burgi și col. (1964) pe trei familii din Berna, au găsit 34 de pacienți cu atrofie peroneală, 15 cu hipertrofie interstițială și 1 cu ataxie Friedreich, consideră aceste boli ca fiind de fapt variante ale unei singure afecțiuni.

Formele fruste, se găsesc frecvent în familiile bolnavilor în care unul din membrii prezintă un tablou clinic tipic de boală. Purtătorii acestor forme sunt în aparență sănătoși, dar un examen neurologic amănunțit evidențiază la aceștia prezența unui reflex abolit (rotulian, achilian), unui picior scobit și a unui discret sindrom piramidal sau a unor tulburări cardiace coexistente cu un picior strâmb. Formele fruste pot fi staționare sau pot deveni, la un moment dat, evolutive. În orice caz diagnosticarea acestor forme trebuie făcută cu o deosebită atenție și în timp pentru a nu se referi, de exemplu, la cazurile tipice de boală, dar care sunt încă la începutul evoluției.

Observații referitoare la existența unor forme atenuate și puțin evolutive, cu ascendenți din prima și a doua generație, prezentând un tablou clinic din ce în ce mai atenuat, a dus la individualizarea unor forme abortive de boală, compatibile cu o viață normală.

În ultimul timp s-au desprins din grupul eredoataxiilor unele forme în care s-au putut ulterior evidenția unele tulburări înăscute ale metabolismului (acantocitoza, boala lui Refsum, ataxia teleangiectazică), ceea ce deschide perspectiva ca și alte boli din acest grup să fie datorate unor astfel de erori înăscute ale metabolismului.

Evoluția este în cele mai frecvente cazuri lentă, progresivă în timp de ani sau zeci de ani, încât în practică este destul de artificială distincția unor diferite perioade și mai ales semnalarea unei date proprii apariției fiecărui simptom (Mollaret, 1939). Cei mai mulți bolnavi, de obicei după vârsta de 30 de ani, nu mai pot umbla (Becker, 1966).

În alte cazuri, boala poate rămâne mult timp staționară pentru ca la un moment dat să se agraveze iar uneori poate chiar îmbrăca o formă

Scanned with OKEN Scanner

abortivă compatibilă cu o viață normală, așa încât prognosticul funcțional al bolii este foarte variabil. Pot exista în evoluția bolii scurte perioade de ameliorare, urmate de agravări. Cel mai frecvent este vorba numai de o ameliorare subiectivă sau temporară a unui simptom. Agravările survin deseori în legătură cu o boală intercurentă.

Moartea survine clasic după 10 ani (Mollaret, 1939), 15 ani (Becker, 1962) sau 16 ani (Becker, 1966; Greenfield, 1954) prin afecțiuni intercurente, o complicație supraadăugată sau paralizie bulbară. Bolnavii mor după 10—15 ani, în special cazurile când boala a apărut în primii ani de viață.

Vârsta medie de deces după Bell și Carmichael (1939) este de 26,5 ani; în orice caz, clasic se consideră că bolnavii mor înainte de a împlini 30 de ani. Se pare însă că astăzi, datorită progresului terapeutic, mai puțin asupra bolii, dar în special al complicațiilor survenite care duceau rapid la un sfârșit letal, vârsta medie de deces este mult prelungită. Prognosticul bolii poate fi apreciat dacă se ține seama de influența factorilor ereditari.

Diagnosticul pozitiv se stabilește pe baza prezenței sindromului cerebelos (predominent static), radiculo-cordonal posterior (areflexie osteo-tendinoasă, ataxie, tulburări de sensibilitate profundă) și piramidal (sindrom minor) ca și pe baza sindromului „trofic" (picior și mână scobită, cifoscolioză) care însă este un sindrom sugestiv dar nu absolut patognomonic. La aceasta se mai adaugă o simptomatologie mai mult sau mai puțin bogată numită „suprai medulară' (tulburări oculare, vestibulare, vegetative etc.) Prezența factorului-familial și a datelor paraclinice (examenul electric, EEG, biochimice, EKG, EMG etc.) sunt de un real ajutor în stabilirea diagnosticului.

Diagnosticul diferențial nu prezintă dificultăți atunci când există o simptomatologie completă și factorul familial. Cazurile sporadice, formele intermediare (de trecere) și cele abortive de boală pot ridica uneori probleme dificile de diagnostic. Dificultatea diagnosticului mai poate apărea și atunci când boala debutează atipic, cu o simptomatologie de paraparezâ spastică, de exemplu, iar simptomatologia ataxică apare mult mai tardiv. Examinarea atentă în acest caz a familiei bolnavului ne poate evidenția prezența unui caz tipic sau a unei forme fruste, abortive de boală Friedreich, și ajuta astfel la elucidarea diagnosticului. Diagnosticul se poate complica de asemenea dacă un bolnav Friedreich are în același timp și un sifilis, caz în care diagnosticul cu tabesul este foarte dificil, și unde prezența factorului familial și a anamnezei este deosebit de importantă.

În fine diagnosticul este foarte dificil în cazul unor asociații ale bolii Friedreich cu alte boli: boala lui Behr, Leber, Marinescu-Sjögren, Ramsey Hunt, cu atrofia optică, retinita pigmentară, degenerescența maculară progresivă sau chiar boala lui Hallevorden-Spatz (Guiraud și col., 1959; Franceschetti și Klein, 1948).

Atunci când caracterul familial sau ereditar al bolii nu este cunoscut, diagnosticul diferențial trebuie făcut cu:

— Scleroza în plăci, ce poate prezenta toate semnele unei eredoataxii, cu excepția piciorului scobit. Se va acorda o deosebită atenție diferențierii sindromului cerebelos, debutului mai tardiv și remisiunilor spontane din cadrul evoluției bolii, iar în lichidul cefalo-rahidian prezenței creșterii γ-globulinelor.

— Sindromul neuroanemic (mieloza funiculară gastrogenă) se caracterizează și el prin abolirea reflexelor osteo-tendinoase, simptomelor piramidale, însă examenul hematologic (anemie severă) și puncția sternală (prezența megaloblaștilor) asociată cu prezența anaclorhidriei, tranșează diagnosticul.

— Tabesul juvenil se caracterizează și el printr-o abolire de reflexe osteotendinoase, tulburări de sensibilitate (mai reduse ca în ataxia Friedreich) și ataxie. În tabes însă ataxia nu are caracter cerebelos, prezența semnului Argyll-Robertson, a modificărilor serologice și a anamnezei sunt deosebit de utile în diagnostic.

— Atrofiile cerebeloase, nu au un caracter familial, apar mai târziu (în jurul vârstei de 40 de ani) și excepțional în copilărie sau la adultul tânăr (Noica și col., 1936).

— Boala Westphal-Strümpell, prezintă uneori un sindrom cerebelos important, dar tremurătura este cerebeloextrapiramidală și există inel Kayser-Fleischer, semne de afectare hepatică și examene biochimice caracteristice (ceruloplasmină, cupru, aminoacidurie etc.).

— Acantocitoza, a cărui tablou clinic neurologic este superpozabil unei degenerescențe spino-cerebeloase, însă scăderea lipidelor totale serice și trigliceridelor, absența β-lipoproteinelor, creșterea chilomicronilor și prezența semnelor hematologice elucidează diagnosticul.

Un diagnostic diferențial mai trebuie făcut cu atrofia cerebeloasă ne-ereditară cu areflexie tendinoasă (Guillain), cu atrofiile ponto-cerebeloase cu areflexie tendinoasă, atrofia cerebeloasă corticală cu degenerescență olivară sau optico-acustico-dințată și disinergia cerebeloasă a lui Ramsay Hunt. Se mai poate face diagnosticul, însă mai mult teoretic, cu unele forme cerebeloase de idioție amaurotică, pentru că practic diagnosticul este aproape imposibil de făcut fără biopsie cerebrală (Bogaert, 1949), cu unele sindroame cerebeloase în cadrul tumorilor cerebeloase (ce prezintă sindroame de hipertensiune craniană) și cu miopatiile în special în cazul formelor de trecere (intermediare).

Când caracterul ereditar sau familial este cunoscut, diagnosticul diferențial trebuie făcut cu:

— Boala Charcot-Marie-Tooth se prezintă sub forma unor atrofii musculare distale ale membrelor cu aspect caracteristic, cu tulburări de sensibilitate de tip periferic și reacții electrice de degenerescență.

— Coreea cronică Huntington poate avea un debut pseudoataxic, dar mult mai tardiv. Uneori instabilitatea coreiformă poate deruta, însă un examen amănunțit evidențiază prezența unor mișcări ample, caracteristice și a tulburărilor psihice care sunt grave, precoce și progresive.

— Boala Refsum, caracterizată prin deficit motor și tulburări de sensibilitate cu caracter distal, atrofii musculare, areflexie osteo-tendinoasă, sindrom cerebelos, retinită pigmentară, hemeralopie, ihtioză, creșterea proteinelor în lichidul cefalorahidian, cu disociație albumino-citologică. Prezența acidului fitanic (3,7,11,15-tetrametilhexadecanoic) în extractele lipidice urinare și tisulare este patognomonică pentru această boală.

— Ataxia Pierre Marie, însă acesta este un diagnostic de importanță doar teoretică.

Diagnosticul diferențial se mai face cu ataxia ereditară cu atingerea pedunculului cerebelos superior fără mioclonii și cu afecțiunea endemică numită Kuru, care este caracterizată printr-o ataxie progresivă, mișcări coreiforme, tulburări de fonație și masticație, deteriorare afectivă și intelectuală, cu evoluție rapidă și sfârșit letal.

Examenul electric este de un real interes în ataxia Friedreich. Dacă reacțiile calitative sunt frecvent normale cu excepția formelor amiotrofice, se poate totuși nota o lentoare a secusei la bolnavi după un timp îndelungat de ședere în pat. Kramer în 1913 (citat de M Haret, 1929, 1939) a semnalat

Scanned with OKEN Scanner

existența unei reacții miastenice în teritoriul mușchilor peronieri, asociație găsită și de noi intr-un caz, punându-se astfel în discuție problema unei miastenii gravis sau numai a unei reacții miastenice.

Examenele electrice efectuate de Mollaret (1929, 1939) au evidențiat o creștere marcată a cronaxiei motorii (până la 20 de ori mai mare decât valoarea normală). Există un paradox aparent între aceste cronaxii care sunt aproape cronaxii de degenerescență și absența alterării reacțiilor calitative de amiotrofie, de fibrilații etc. Existența tulburărilor vaso-motorii nu este suficientă de a explica aceste constatări, nici chiar imobilitatea prelungită. Aceasta s-ar putea explica printr-o alterare extremă a subordonării normale alternative, rezultând din tulburările cerebeloase, sensitive și piramidale (Bourguignon, Raymond, Martinengo, citați de Mollaret, 1939).

În practică constatarea, în afara unei paralizii amiotrofice, a integrității reacțiilor calitative și o creștere notabilă a cronaxiei motoare, pare să constituie un argument de valoare pentru diagnosticul bolii Friedreich.

2. *Distazia areflexică ereditară (sindromul Roussy-Lévy)*

Roussy-Lévy (1926, 1932) în raportul lor intitulat „Distazia areflexică ereditară" au descris un tablou de boală familială asemănător ataxiei Friedreich și atrofiei musculare neurale, insistând asupra anatomiei sindromului, distingându-l de boala Friedreich prin absența nistagmusului și a disartriei și de atrofia peronieră prin absența amiotrofiei marcate.

Este o boală eredo-familială, cu transmitere autosomală și cu debut în copilărie (5—15 ani) alteori mai tardiv, până la 30 de ani (Greenfield, 1954) caracterizată prin tulburări ale ortostațiunii și mersului, existența unui picior scobit bilateral și abolire sau diminuare foarte marcată a reflexelor osteo-tendinoase achiliene și rotuliene. La acest tablou se mai adaugă faptul că bolnavii prezintă o subțiere a părții inferioare a gambelor (1/3 inferioară, amiotrofii discrete), ce contrastează cu restul membrului inferior de aspect normal, sau o atrofie a mâinii de tip Aran-Duchenne, realizând mâna în „grifă". Unii bolnavi pot prezenta în afara tulburărilor de mers (ataxic și paretic) și nistagmus, disartrie, semnul Babinski bilateral, tulburări discrete de sensibilitate obiectivă și subiectivă (tradusă printr-o senzație de „slăbire" a membrelor inferioare) și chiar o cifoscolioză; tulburările ataxice însă nu sunt niciodată atât de accentuate, încât să incomodeze serios pe bolnavi în desfășurarea unei activități, iar atingerea optică este excepțional semnalată (Guillaumat și col., 1959).

Prognosticul este relativ bun, boala având tendința să devină staționară la un moment dat, sau să evolueze dar foarte lent sau chiar să regreseze (Mollaret, 1939), evoluția de altfel, fiind caracterul cel mai esențial al bolii, astfel că bolnavii pot să-și întemeieze familii și să transmită boala descendenților.

În legătură cu acest sindrom opiniile autorilor sunt foarte diferite. După unii autori boala ar reprezenta o entitate clinică independentă (Roussy-Lévy, 1932; Mc. Farlin, 1966), după alții ar fi, fie o formă radiculo-cordonală posterioară a degenerescențelor spino-cerebeloase (Mollaret, 1939; Dick și Lambert, 1968), fie o formă abortivă (frustă) a bolii Friedreich (Bodechtel, 1963; Kreindler și Apostol, 1965) sau o formă de trecere între boala Friedreich și Charcot-Marie-Tooth (Merritt și col., 1947; Lapresle și Salisachs, 1973).

Scanned with OKEN Scanner

3. *Ataxia spino-cerebeloasă spastică, Pierre Marie*

În 1893 Pierre Marie, pe baza cazurilor familiale de ataxie progresivă descrise de Fraser (1880), Nonne (1881), Brown (1892), Klippel și Durante (1892), în care debutul bolii era mai tardiv decât în ataxia Friedreich, exagerării reflexelor osteotendinoase, simptomelor oculare și tulburărilor senzitive prezente, individualizează o nouă formă de „ataxie cerebeloasă ereditară". Modificările osoase sunt absente, iar tulburările de mers, vorbire și ale mișcărilor fine sunt similare cu cele din boala Friedreich. În același timp, deoarece existau numai datele anatomopatologice ale lui Nonne și Fraser, care arătau o notabilă atrofie (în cele 2 cazuri), Pierre Marie a emis ideea că leziunile cerebeloase ale acestor cazuri ar fi opuse celor spinale din ataxia Friedreich. Ulterior numărul cazurilor autopsiate s-a mărit (Mayer, 1897; Barker, 1903; Thomas și Roux, 1901; Switalski, 1901; Rydel, 1904) ceea ce l-a determinat pe Holmes (1907) pe baza studiilor proprii și a revederii critice a literaturii, să afirme că Pierre Marie și-a bazat descrierea bolii pe un material care s-a dovedit a fi foarte heterogen anatomo-clinic, și că nu există nici o formă de boală în care termenul de „ataxie cerebeloasă ereditară" să fie aplicat, Marie reunind de fapt diferite entități anatomo-clinice sub aceeași denumire. Criticismul său s-a bazat pe faptul că multe cazuri nu erau ereditare, aveau examene anatomopatologice incomplete, sumare, iar cerebelul arăta de aspect aproape normal. Holmes, în urma unei examinări minuțioase, conclude că bolnavii descriși de Fraser s-ar încadra în degenerescențele cerebeloase corticale, dar cazurile pot fi strâns corelate și cu atrofia cerebeloasă congenitală; în cazurile lui Nonne examenul microscopic este incomplet (apreciat după standardul modern) încât nu permite o încadrare nosologică exactă; în cazurile lui Brown leziunile anatomo-patologice, cu excepția unor ușoare și discutabile leziuni ale olivei și cortexului cerebelos sunt limitate la măduva spinării iar în cazurile lui Klippel și Durante leziunile constatate predominante erau de asemenea la nivelul măduvei.

Ataxia cerebeloasă ereditară Pierre Marie, cu toată critica aspră făcută de Holmes, care a arătat că „nici experiența clinică și nici cea anatomo-patologică nu justifică reținerea ei ca titlu descriptiv al unei forme de boală", a rezistat deoarece denumirea s-a dovedit extrem de utilă, atunci când se fac referiri la tabloul clinic al ataxiilor spino-cerebeloase cu debut tardiv și cu păstrarea sau chiar exagerarea reflexelor osteo-tendinoase.

Hassin și Harris (1936) mențin valabilitatea ataxiei Pierre Marie ca o formă clinică independentă, corespunzând anatomo-patologic celor arătate în atrofia olivo-ponto-cerebeloasă (Menzel) sau în cazuri „incomplete "atrofiei olivo-cerebeloase; ulterior însă alți autori (Dow și Moruzzi, 1958; Merritt, 1967; Boller și Segarra, 1969; Germain și col., 1969) continuă să considere ataxia ereditară Pierre Marie ca o formă distinctă, bazându-se atât pe argumente clinice cât și anatomo-patologice.

Ataxia Pierre Marie, este o boală frecvent eredo-familială, cu transmitere dominantă ce debutează mai tardiv, prin tulburări de mers, uneori dureri lancinante, tulburări de vorbire, ataxie a membrelor superioare, atrofie optică, paralizii oculare, picior scobit, scolioză și cu păstrarea sau chiar exagerarea reflexelor osteo-tendinoase. Substratul anatomic al bolii, constă în leziuni degenerative interesând măduva (fasciculele piramidale, Goll și Burdach, coloana Clarke, comisura albă anterioară), trunchiul cerebral (corpii restiformi, nucleii Goll și Burdach) și cerebelul.

Debutul ataxiei Pierre Marie este mult mai tardiv, variind după diferiți autori, între 25—35 de ani (Ionășescu și col., 1967), 35—45 de ani

(Bogaert, 1949), 34 ± 14 ani (Greenfield, 1954) și chiar 48 ani (Germain și col., 1969), debutul tardiv fiind, de altfel, unul din caracterele diferențiale față de ataxia Friedreich. Dacă în general debutul bolii poate fi considerat ca având loc frecvent în decada a treia (între 20—45 de ani), unele observații clinice (Becker, 1966) au arătat că acest criteriu nu trebuie absolutizat, deoarece s-au descris cazuri de ataxie Pierre Marie cu debut precoce la 3, 6 și 10 ani (Mollaret, 1929, 1939), ca și cazuri cu debut foarte tardiv la 46, 53 și chiar 60 de ani. Boala debutează la frați cam la aceeași vârstă, observându-se însă o anticipație (observația lui Froment, în care boala a debutat la 37 de ani în generația I, apoi la 15 ani în generația a II-a și la 5 ani în generația a III-a), precum și fenomenul de agravare succesivă de la o generație la alta (Sjögren, 1943). Modul de debut tipic al bolii se face prin apariția semnelor cerebeloase, ce sunt bine nuanțate de cele piramidale. Debutul prin tulburări ale membrelor superioare este posibil, dar excepțional de rar (Sanger, 1930).

Tulburările motilității, sunt cele care domină tabloul clinic, prezentând un caracter mai complex față de cele din boala Friedreich. Ataxia, simptomul inițial, constant și progresiv se manifestă atât în mers cât și în ortostatism.

Tabloul mersului a fost descris ca ,,piramidalo-cerebelos'' (cerebelo-spasmodic). Bolnavul merge lent, ebrios, clătinându-se înainte și într-o parte, titubează, cu gambele desfăcute, cu brațele care se balansează sau caută un mijloc de sprijin după expresia lui Marie manifestându-se printr-o ,,nesiguranță mai mult sau mai puțin accentuată a gambelor''. Alteori el poate fi ,,spasmodic'' (Pierre Marie și Bissaud), membrele inferioare fiind rigide și mișcările lor părând descompuse. Picioarele trenează pe sol, iar uneori bolnavul avansează pur și simplu târând piciorul și înclinând bazinul de o manieră alternativă.

Ortostațiunea este foarte incertă și dificilă, bolnavul caută în permanență să se apuce de un suport, desface picioarele și are oscilații ale trunchiului și capului.

Sindromul cerebelos este mai net ca în boala Friedreich, este recunoscut ușor prin caracterul ebrios și descompus al mersului, exteriorizându-se în același timp și la nivelul membrelor superioare și încă destul de precoce (de obicei 1—3 ani, după Greenfield 1954). Sindromul este cu preponderență static ca și în boala Friedreich. Semnul Romberg de obicei este negativ.

Ataxia statică și instabilitatea coreiformă este de aceeași manieră ca în boala Friedreich, uneori chiar de o intensitate mai mare, cu oscilații ale capului, spasme ale feței și gâtului (Menzel, Rossolino, citați de Mollaret, 1939) și mișcări atetoide ale degetelor. Se observă de asemenea o pareză, dar frecvent numai o diminuare a forței mușchilor flexori și o contractură.

Tulburările sensibilității, subiective sunt mai frecvente ca în boala Friedreich și se prezintă sub forma unor disestezii, crampe, parestezii ale gambelor, dureri fulgurante sau în centură și cărora Pierre Marie le-a acordat chiar o anumită valoare diagnostică. Tulburările sensibilității obiective de obicei lipsesc în ataxia Pierre Marie, și destul de rar sunt descrise cazuri cu tulburări discrete ale alterării noțiunii de poziție și de sensibilitate ponderală (hiperstezie mioartrokinetică și vibratorie). Chiar când există tulburările de sensibilitate nu sunt suficiente pentru a explica incoordonarea prezentă în această boală.

Tulburările piramidale și ale reflexelor, prezintă un interes deosebit (mai puțin evidente și constante la membrele superioare) asociindu-se simpto-

Scanned with OKEN Scanner

melor cerebeloase. Exagerarea reflexelor osteotendinoase și mai puțin frecvent păstrarea lor, ar fi după Londe (1895) semnul esențial în individualizarea bolii. Dacă această constatare este aproape regulă la debutul bolii, nu este însă mai puțin adevărat că a fost descrisă și posibilitatea existenței unei abolíri ulterioare a lor. Există un clonus al piciorului care merge paralel cu exagerarea reflexelor osteo-tendinoase. Reflexele cutanate sunt normale, diminuate, sau abolite, iar reflexul plantar se produce frecvent în extensie (semnul Babinski bilateral). Reflexele de automatism medular lipsesc, iar cele de postură sunt diminuate sau absente (Mollaret, 1939).

Tulburările tonusului muscular, arată în mod obișnuit în perioada de stare a bolii, o contractură netă, în extensie, de tip piramidal (hipertonie spastică) care, după Pierre Marie, se impune în mers față de componenta (tulburările) cerebeloasă, realizând tabloul de mers „piramidalo-cerebelos" (cerebelo-spasmodic). Uneori însă contractura poate să fie tardivă și să apară după o perioadă inițială de hipotonie cerebeloasă. În cazuri foarte rare a fost semnalată o contractură în flexie. Existența unei contracturi cu caracter intențional se regăsește în câteva observații în literatură, dar apărute numai după o perioadă avansată de evoluție a bolii.

Tulburările trofice, clasic sunt absente și această absență este considerată ca un semn diferențial foarte important față de ataxia Friedreich. Totuși s-a semnalat prezența în unele cazuri a unei scolioze, a unui picior scobit de tip Friedreich sau chiar a unei mâini scobite.

Tulburări cohleo-vestibulare. În rare observații s-a evidențiat o hipoacuzie (surditate de percepție), iar Clauss (1924) a descris într-un caz o degenerescență a nervului cohlear. Studiul funcției vestibulare evidențiază aceleași tulburări ca în boala Friedreich. Nistagmusul este foarte frecvent, în unele cazuri se constată o dispariție a secusei rapide a nistagmusului provocat (ochii blocându-se lateral ca într-o paralizie laterală), iar probele vestibulare arată o hipo- sau inexcitabilitate labirintică.

Tulburări ale vorbirii sunt frecvente, disartria fiind mai marcată decât în ataxia Friedreich (Germain și col., 1969), și frecvent prezintă caracterele vorbirii cerebeloșilor (lentă, neregulată și sacadată). Uneori însă vorbirea are un caracter spasmodic, cu o contractură intenționalã peribucală și însoțită adesea de apariția unor mișcări coreiforme la față.

Tulburările oculare merită o mențiune specială, deoarece acestea sunt nete și mai constante decât în boala Freidreich, ceea ce a determinat chiar pe Pierre Marie să le discute într-un sindrom și să le acorde o valoare deosebită în diagnosticul pozitiv și diferențial al bolii. Tulburările motilității oculare ce se instalează progresiv sunt caracterizate printr-o paralizie a mușchilor oculari, frecvent perechile a VI-a, și mai rar perechea a III-a, afectarea dreptului superior și ptoză cu o paralizie a mișcărilor de lateralitate (o „vâscozitate" a mișcărilor după expresia lui Garcin) sau chiar de verticalitate, sau conjugate au fost de asemenea descrise în unele cazuri. Tulburări ale reflexelor pupilare (prezente chiar și la bolnavii fără diminuarea acuității vizuale) și semnul Argyll-Robertson tipic au fost menționate însă numai de câțiva autori.

Atrofia optică este foarte frecventă, fiind găsită în 42% din cazuri, după Sjögren (1943), 33% după Mollaret (1939) și Guillaumat și col., (1957). Apare în general mai tardiv și evoluează încet, în mai mult de 10 ani, este secundară și nu ar reprezenta o afecțiune supraadăugată (Boyazis și col.,

Scanned with OKEN Scanner

1968). O degenerescență pigmentară a retinei și tapeto-retiniană este de asemenea frecvent găsită în această ataxie. Retinita poate lua aspectul macular, periferic sau ca o combinație a celor două atingeri (Boyazis și col., 1968). Uneori se poate întâlni și o cataractă pură, sau asociată cu tulburări psihice (oligofrenie).

Tulburările vegetative sunt foarte rar întâlnite, Mollaret (1939) a observat un caz ce a prezentat un sindrom pseudo-peritoneal sau altul cu tulburări de micțiune.

Tulburările psihice sunt mai puțin cunoscute, poate și datorită faptului că boala apare la o vârstă adultă când s-a terminat dezvoltarea psihică și bolnavul și-a făcut o oarecare instrucție. Frecvent se descrie o „slăbiciune mintală" ce traduce în fapt o diminuare a memoriei și o predispoziție melancolică (Pierre Marie). Schimbări de caracter, iritabilitate, lipsa atenției, bolnavii nefiind capabili de o atenție susținută mult timp, au fost de asemenea semnalate în cursul bolii. În cazuri foarte rare se descrie existența unei idioții, psihoze halucinante sau delirante, sau unei oligofrenii pronunțate. Deteriorarea mintală poate constitui un punct final al evoluției bolii. S-au descris și trei cazuri unde boala era asociată cu o epilepsie (Mollaret, 1939).

Alte tulburări: Dintre tulburările viscerale Mollaret (1939) a semnalat doar alterații EKG, comparabile cu cele întâlnite în boala Friedreich, iar tulburările endocrine sunt puțin studiate și nuanțate pe plan secundar. S-au mai descris tulburări diverse ce implică atingerea trunchiului cerebral, sub forma unei atrofii linguale și tulburări ale deglutiției, care sunt frecvente, mai ales în perioada avansată a bolii, dar acestea par să releve o tulburare mai mult hipertonică decât paralitică. Inconstant se mai pot întâlni tulburări extrapiramidale (mișcări involuntare ale feței, limbii, capului sau dimpotrivă sindrom akinetic).

Forme clinice. Londe (1895) a distins unele forme simptomatice cu abolirea reflexelor tendinoase; cu tulburări trofice și fără tulburări oculare; însă așa cum arăta Mollaret (1939) pare inutil, de a păstra variante izolate, în baza simplă a predominenței sau absenței unor simptome. Sunt totuși de reținut formele amiotrofice, cu atrofii localizate, în special la eminențele tenare și hipotenare, și numai excepțional de rar s-a descris o amiotrofie simulând o scleroză laterală amiotrofică. Asocierea unui proces miopatic a fost semnalată de Bing (citat de Mollaret, 1939).

Formele fruste și intermediare se descriu cu aceleași remarci ca la boala Friedreich. Au fost regăsite: coexistența la același bolnav a două afecțiuni distincte (Charcot-Marie-Tooth și paraplegie spastică), existența unor afecțiuni diferite la membrii unei aceleiași familii (Charcot-Marie, paraplegia spastică, ataxie Pierre Marie), evoluție în timp a tabloului clinic în sensul amplificării tabloului clinic (bolnav etichetat inițial ca Strümpell-Lorrain și care apoi și-a completat simptomatologia de ataxie Pierre Marie) și asocierea eventuală la sindromul neurologic a unei distrofii endocrine complexe (Collomb și col., 1969).

Piton și Tiffeneau (1939) au descris două cazuri de boală familială de tip heredo-ataxic, care prezentau atrofie optică, sindrom Parinaud, retinită pigmentară, inexcitabilitate vestibulară, o paraplegie spastică cu exagerarea reflexelor, sindrom cerebelos marcat (dismetrie, adiadocokinezie, tulburări de vorbire) și întârziere mintală.

Lelong și col. (1941) au descris de asemenea unele afecțiuni degenerative ce se apropie de heredo-ataxie, dar cu atingere motorie cu următoarele

Scanned with OKEN Scanner

simptome: sindrom cerebelos static și kinetic, semne piramidale discrete cu ușoară hiperreflectivitate, diminuare globală a forței, hipotonie, limitarea mișcărilor de verticalitate, atrofie optică progresivă. Mai tardiv, a apărut și o atrofie musculară a membrelor inferioare cu fasciculații, iar în cursul evoluției bolii, s-a dezvoltat o paraplegie, cu hiperreflectivitate importantă, cu atrofia eminențelor tenare și moarte, prin leziuni bulbare.

Asocierea degenerescențelor spino-cerebeloase cu leziunile oculare sau vestibulare, constituie grupul degenerescențelor retino-acustico-cerebeloase al lui Hamerschlag (citat de Sigwall, 1946) în cadrul căruia s-au descris forme de heredoataxie cu degenerescență retiniană și cohleară (Clauss, 1924) sau degenerescențe optico-cohleo-dentale (Nyssen și Van Bogaert).

Evoluția este identică cu cea a bolii Friedreich, cu aceeași progresiune lentă și inevitabilă, cu unele remisiuni posibile, dar nu cu o oprire adevărată. Londe (1895) a împărțit evoluția în 4 perioade, care însă de cele mai multe ori în practică sunt imposibil de distins: prima perioadă (prodromică) în care se întâlnesc accidente neurastenice premonitorii; a doua perioadă (debut) cu o ataxie cerebeloasă, ce permite încă mersul și staționea fără ajutor; a treia perioadă (stare) în care mersul și staționea sunt imposibile fără ajutor, și în fine — a patra perioadă (terminală) cu o stare grabatară. Se poate sublinia că evoluția, spre deosebire de boala Friedreich, este mult mai lentă, în așa fel încât incapacitatea funcțională nu apare decât după câteva decade de la debutul bolii.

Moartea survine după zeci de ani, prin infecții intercurente și prin așa numitele accidente „centrale vegetative", mortale, asupra cărora există o anumită rezervă (Mollaret, 1939).

Diagnosticul pozitiv se face pe baza prezenței celor două sindroame majore: sindromul cerebelos, care, spre deosebire de boala Friedreich este predominant, interesând precoce și membrele superioare și sindromul piramidal, sindrom tipic și complet cu pareză, contractură, exagerarea reflexelor osteo-tendinoase, semnul Babinski și clonus al piciorului. Sindromul radiculo-cordonal posterior și sindromul zis trofic fiind slab reprezentate sau chiar absente.

Diagnosticul diferențial pune aceleași probleme ca și boala Friedreich. De menționat că de multe ori, diagnosticul între boala Friedreich și Pierre Marie ca și între ultima și atrofia olivo-ponto-cerebeloasă nu este totdeauna ușor de făcut, dar din punct de vedere practic nu prezintă o importanță deosebită. Diagnosticul diferențial trebuie făcut și cu eredodegenerescențele cu sindroame piramidal, cerebelos și tulburări vizuale: boala Behr, Leber, Hallgren, Bergstedt etc.

O creștere a cronaxiei motorii, dar nu atât de concludentă ca în ataxia Friedreich, alături de un examen electric calitativ normal, s-ar părea a fi caracteristică pentru ataxia Pierre Marie.

D. Tratamentul degenerescențelor spino-cerebeloase

În aplicarea tratamentului ar trebui să se țină seamă în permanență de natura ereditară a bolii. Cel mai bun tratament ar fi modificarea genotipului anormal. O asemenea metodă este încă departe de posibilitățile noastre actuale, așa încât practic nu există o terapie specifică ci numai un tratament simptomatic. S-au obținut ameliorări temporare cu vitamina B_1, B_{12}, C, extracte placentare sau prostigmină administrate timp îndelungat.

S-au făcut încercări cu penicilină, preparate cortizonice sau chiar substanțe antialergice, fără un succes deosebit. Ionizările transcerebromedu-

Scanned with OKEN Scanner

lare cu calciu și preparate cortizonice au fost folosite cu ameliorări ușoare și trecătoare. Intervențiile ortopedice (tenotomii, artrodeze, aparate diferite ortopedice) sunt uneori practicate pentru a corecta deformațiile osteo-articulare. Acestea, ca și exercițiile de reeducare pot ameliora pentru un timp simptomele.

Reabilitarea cuprinde un ansamblu dinamic de măsuri terapeutice care să asigure bolnavului cel mai înalt nivel fizic, psihologic, social și profesional compatibil cu infirmitatea sa. Reabilitarea neurologică a bolnavilor cu ataxie spino-cerebeloasă, este foarte importantă, constituind, în lipsa unei terapii specifice, unica modalitate terapeutică mai eficientă.

Înainte de începerea reabilitării, medicul trebuie, pe baza unui examen clinic și de laborator amănunțit, să facă o estimare a capacității bolnavului, o „evaluare" a bolnavului, în vederea individualizării măsurilor de reabilitare și stabilirii gradului de intensitate ale acestora.

Scopul măsurilor de reabilitare, este de a incerca printr-un antrenament special cortical, optic și spinal, substituirea sau compensarea funcțiilor tulburate de boală. Exercițiile sunt folosite deci pentru obținerea ameliorării coordonării mișcărilor membrelor inferioare și superioare, echilibrului și mersului. Reabilitarea se face, având în vedere caracterul progresiv al bolii, permanent, atât în servicii speciale cât și la domiciliu. În afara serviciilor special utilate ea trebuie făcută la domiciliu, folosind diferite lucruri sau amenajări improvizate: balustrade, scări, bastoane, balansoare, mașina de cusut, biciclete mecanice etc. Pentru ataxie, foarte utile se dovedesc a fi barele paralele cu urme de pași pe podea, ce ajută la reglarea lungimii pașilor și ameliorarea tulburărilor de echilibru. Exercițiile de mers se fac la început prin susținere (cu ajutorul barelor, cârjelor etc.) și apoi fără susținere, crescându-se progresiv distanța de mers și viteza mersului, pe teren plat și accidentat (urcatul și coborâtul scărilor, vehiculelor etc.). Se va da o deosebită atenție ameliorării echilibrului pe un picior, ca și diminuării bazei de susținere în timpul mersului.

În general, exercițiile de ataxie sunt începute cu simple mișcări de flexie și extensie, ale unei singure articulații, ajungându-se apoi progresiv la cele mai complicate mișcări ce implică folosirea întregului membru. Repetarea probei călcâi-genunchi și indice-indice sau indice-nas sunt proceduri standard folosite în reeducare.

În efectuarea mișcărilor, bolnavii se pot ajuta de atele, cârje, dispozitive de tracțiune precum și de diferite alte aparate ortopedice. Trebuie făcută de către medic sau chiar de bolnavul însuși, o evaluare cantitativă a progreselor zilnice înregistrate în reeducare (prin cuantificare cu puncte). Gordon (1951) sugerează următoarele activități pentru ameliorarea mișcărilor și coordonării:

— împletire de cozi, utile pentru: apucarea, mișcările pumnului, cotului și umărului;
— țesut, la război mic: apucare, antebraț, cot, umăr;
— țesut, la război mare: apucare, antebraț, cot, umăr, șold, gleznă;
— împletituri: apucare;
— cusut (inclusiv tăiere cu foarfeci): apucare, umăr;
— împletire de corzi: apucare, umăr;
— tricotaj: apucare, pumn, umăr;
— sculptură: apucare;

Scanned with OKEN Scanner

— dulgherit: bătutul cu ciocanul: apucare, pumn, cot, umăr;
șmirgheluit: apucare, cot, umăr;
rindeluit: umăr;
— găurit: apucare, supinație/pronație;
— despicare: cot, umăr;
— scriere de tipar: pumn, supinație, pronație;
— tinichigerie: apucare, pumn, cot, umăr.

Pentru bolnavii cu ataxie foarte utile s-au dovedit a fi țesutul, dulgheritul, diferite lucrări din plastic și piele și grădinăritul. Ocupații excelente s-au dovedit a fi și traforajul, înșiratul de mărgele, diferite construcții din cuburi și cartoane și pictura. În ataxiile spino-cerebeloase, trebuie să se mai aibă în vedere, pe lângă cele amintite, și recăpătarea forței musculare, pierdute prin inactivitate, creșterea rezistenței generale fizice și reducerea tensiunii emoționale. Dacă bolnavul nu se poate mobiliza, exercițiile de reeducare se vor face în pat, prin mișcări ale membrelor, exerciții pentru spate și abdomen.

Pentru corectarea disartriei se vor face exerciții fonetice, de control al respirației, vorbire în fraze scurte și se va pune un accent deosebit pe exerciții de vorbire clară (citit în fața oglinzii, la magnetofon etc.).

Cele mai bune rezultate sunt însă obținute prin antrenament special cu un logoped (Mose, 1957).

Obiectivul final al reabilitării bolnavilor este în afara suplierii funcțiunilor tulburate de boală, echilibrarea psihicului, plasarea într-o ocupație corespunzătoare, dacă este posibil și în general o integrare socială a lor.

În alegerea profesiei, un rol important îl are medicul, care pe baza aprecierii capacității bolnavului, va sugera atât profesia corespunzătoare, cât și modalitatea pregătirii (antrenării) pentru această profesie. Va trebui, să se țină o legătură permanentă, cu organele de asistență socială pentru asigurarea acestei profesii.

DEGENERESCENȚA SISTEMATIZATĂ OPTICO-COHLEO-DENTATĂ (E.: systhemic optico-cochleo-dentatus degeneration) (boală). Eredodegenerescență, cu transmitere recesivă autosomală, manifestată prin degenerarea primară a neuronilor din sistemul optic, cohlear, căilor dento-rubrice și ale lemniscului medial și caracterizată clinic printr-o diminuare până la pierderea totală a auzului și a vederii. Acestora li se mai adaugă și alte simptome cum ar fi nistagmus, tulburări de vorbire, diferite tulburări de motilitate și ortostatism, contractură generalizată în flexie la nivelul membrelor superioare și extensie la membrele inferioare, tulburări de sensibilitate etc. Debutul bolii este frecvent înainte de 5 ani și rareori mai tardiv, in funcție de vârsta debutului, variind și intensitatea simptomatologiei (putându-se adăuga și întârziere mintală, microcefalie, mișcări coreo-atetozice etc.). Evoluează în câțiva ani spre orbire, surditate și demențiere.

DEGENERESCENȚA WALLERIANĂ (E.: wallerian degeneration) (boală). Lezarea axonilor prin secționare, zdrobire, anoxie, injectare locală de substanțe toxice etc. produce două categorii de fenomene: o degenerescență anterogradă în porțiunea distală și una retrogradă în porțiunea proximală leziunii. Degenerescența anterogradă (sau walleriană sau ortogradă) cuprinde toată fibra axonală, de la locul leziunii până în porțiunea terminală, și se datorește întreruperii legăturii cu centrul metabolic, care este

Scanned with OKEN Scanner

reprezentat de soma neuronală. Procesul de degenerare a axonilor cunoaște mai multe grade de severitate :

— Primul grad de lezare cuprinde modificările cele mai comune, produse fie printr-o presiune exercitată o anumită perioadă de timp asupra nervului, cu alterarea irigației și anoxie locală consecutivă, fie printr-o presiune directă asupra axonului urmată de o leziune locală. În asemenea cazuri axonii nu se distrug, însă își pierd temporar proprietățile funcționale, iar ulterior, într-un interval care variază de la câteva ore până la câteva săptămâni (depinzând de presiunea aplicată), se produc reparația și revenirea la funcția normală.

— Al doilea grad de lezare este rezultatul aplicării pe nerv a unor presiuni prelungite și/sau severe, exemplul tipic fiind cel al zdrobirii deliberate a nervului frenic pentru a produce paralizia hemidiafragmului în caz de tuberculoză pulmonară. Distrugerea axonului la nivelul unde s-a aplicat presiunea este urmată rapid de degenerescență anterogradă și de o cromatoliză neuronală. Regenerarea axonului este facilitată, de prezența și integritatea tecii endoneurale și se realizează prin creșterea axoplasmei în porțiunea distală urmată de remielinizare.

— Cel de-al treilea grad de lezare nervoasă este caracterizat prin întreruperea și a tecii endoneurale.

— Stadiul al patrulea este caracterizat prin dezorganizarea fasciculelor nervului.

— În stadiul final, al cincilea, se remarcă lezarea severă a trunchiului nervos, caracterizată prin degenerescență fizică și chimică, interesând axonul (degenerescență wallerianã) și chiar corpul celular (degenerescență retrogradă).

Degenerescența axonală începe la 24 de ore după secționarea nervului și este urmată de o serie de modificări histologice și chimice care se petrec simultan de-a lungul întregii porțiuni distale față de sediul leziunii. Cilindraxul se fragmentează în porțiuni mici, și în câteva zile, aproape dispare. Teaca de mielină se fragmentează de asemenea în segmente mici grăsoase, însă ceva mai lent decât axonul, așa încât, chiar după 10—60 de zile, colorația Marchi (specifică mielinei) poate fi încă pozitivă. Celulele tecii Schwann se divid intens și formează niște corzi celulare in interiorul tecii endoneurale. Macrofagele din endoneurium invadează teaca de mielină degenerată, îndepărtând debriurile și fragmentele rezultate. Pe măsură ce procesul de fagocitoză progresează, citoplasma celulelor Schwann umple tubul endoneural, proces care se desăvârșește în aproximativ 3 luni. Distrugerea fizică a tecii de mielină este completă în 8—10 zile de la lezarea nervului și este urmată de o a doua etapă de degenerescență chimică, care se produce în 8—32 de zile după secționarea axonului. La locul leziunii rămân celule Schwann, care se diferențiază în celule alungite ce cresc în toate direcțiile de la capătul distal al nervului secționat, dar mai ales spre capătul central al acestuia, cu o viteză de aproximativ 1 mm/zi. Se pot produce uneori și creșteri ale celulelor Schwann de la capătul central spre periferie, în acest caz creșterea lor fiind întotdeauna mai intensă în segmentul distal. Spațiul dintre capetele nervului secționat, dacă nu depășește 3 cm, este umplut complet de celule Schwann procesul fiind mai ușor dacă se realizează sutura fragmentelor. Fibroblaștii joacă un rol important în formarea țesutului cicatriceal care unește capetele lezate.

Distrugerea tecii de mielină în cursul degenerescenței walleriene se desfășoară deci în trei etape succesive :

a) „colapsul" axonului și dezintegrarea tecii mielinice;

Scanned with OKEN Scanner

b) proliferarea celulară, cu degradarea chimică a mielinei și înlocuirea lipidelor mielinice;

c) fibroza.

În general degenerescența se oprește la nivelul sinapselor, cu excepția nervului optic, a cărui degenerescență se prelungește și transsinaptic (în ganglionul geniculat lateral), și a unor degenerescențe care se produc după secționarea rădăcinii dorsale medulare, în coarnele ventrale. Această degenerescență transsinaptică ar putea fi un factor în patogeneza bolilor sistemice (cum ar fi de exemplu degenerescența concomitentă a tractului piramidal și a motoneuronului spinal).

Degenerescența retrogradă se produce în general până la nivelul primei strangulații Ranvier, iar modificările retrograde de la nivelul corpului celular sunt mai puțin intense și mai variabile decât primele. Acestea încep la aproximativ 48 de ore după secționarea (lezarea) nervului și sunt traduse prin dezintegrări și pulverizări ale substanței Nissl (fenomen denumit cromatoliză), care dispare complet în 15—30 de zile, fragmentări ale aparatului Golgi, umflarea mitocondriilor, ca de altfel a întregii celule, prin creșterea conținutului lichidian, neuronul devenind rotund, neurofibrilele dispărând, nucleul umflându-se și el și deplasându-se într-o poziție excentrică, chiar lângă membrana neuronală, iar uneori fiind distrus, situație urmată de atrofia și dispariția completă a celulei (Patton, 1976). Gradul cromatolizei depinde de varietatea neuronilor afectați, de natura leziunii și de distanța acesteia față de corpul celular. „Reparațiile" celulare încep la aproximativ 20 de zile după secționare și devin complete după 80 de zile: substanța Nissl și aparatul Golgi se refac treptat, celula capătă forma și dimensiunea normale, nucleul se reîntoarce în poziția sa centrală. De menționat că refacerea celulară se produce chiar dacă axonul nu s-a regenerat.

În cazul interesării neuronilor aferenți din ganglionul rahidian, modificările retrograde se petrec mult mai rapid. Dacă axonul central este secționat, modificările neuronale sunt mai lente; la fel și în tabes în care sunt lezați axonii centrali ai rădăcinilor posterioare. Terminațiile sinaptice din măduva spinării prezintă modificări caracteristice constând în umflare (după 24 de ore), urmată de o dezintegrare (la 3 zile) și chiar de o dispariție (6 zile după lezare). Nu se cunosc prea bine modificările produse în ganglionii vegetativi, care în mod normal prezintă o sărăcire de substanță Nissl.

Degenerescența walleriană anterogradă și retrogradă (E.: anterograd, — retrograd wallerian degeneration) (boală).

Degenerare walleriană în porțiunea distală și respectiv proximală leziunii (vezi walleriană).

DEGET ÎN „CIOCAN" (E.: hammer toes) (semn). Deformare a degetelor piciorului, constând într-o flexie permanentă a celei de a doua falange pe prima falangă, ceea ce atrage implicit și flexiunea dorsală a primei falange pe primul metatarsian. Se întâlnește ca semn caracteristic în unele degenerescențe spino-cerebeloase, în special în boala Friedreich.

DEGET ÎN „BAIONETĂ" sau „în grifă" (E.: scratching finger) (semn). Deformarea degetelor (frecvent a indexului și mediusului) observată la hemiplegicii cu contractura și flexia membrelor superioare (a doua falangă este în extensie, iar celelalte două sunt în flexie).

Degetul „ghiară" se întâlnește în paralizia nervului median sau cubital.

Scanned with OKEN Scanner

DEGLUTIȚIA (E.: deglutition, swallowing) (proces fiziologic). Deglutiția este un act fiziologic constituit dintr-un lanț de reflexe grație cărora conținutul bucal (reprezentat în timpul alimentării de bolul alimentar, iar între mese de salivă) străbate faringele și esofagul ajungând în stomac. Procesul deglutiției are loc de 500—1 200 de ori pe zi și durează câteva secunde (Lehr și colab., 1971). Acestui complex de activități mecanice i se disting 3 timpi (Magendie, 1850) în funcție de situația topografică a bolului alimentar:

— Timpul bucal constă din modificăriie dinamice care au ca rezultat împingerea bolului alimentar din gură (obișnuit de 5—15 cm^3) în faringe. Acest timp începe cu închiderea orificiului bucal prin contracția orbicularului buzelor, oprirea masticației și stabilizarea mandibulei prin contracția temporalului posterior, sistarea respirației. Apoi vârful limbii se sprijină pe bolta palatului dur înapoia incisivilor superiori, prin contracția mușchilor milohiodieni, contracția mușchilor hiogloși și stilogloși trage baza limbii, maseterii se contractă și dinții vin în contact creându-se un plan înclinat in jos și înapoi. Astfel bolul alimentar situat pe fața dorsală a limbii este comprimat și împins prin contracția, inițial, a musculaturii intrinsece a limbii și, apoi, a musculaturii pereților faringieni, care generează o undă peristaltică ce antrenează bolul alimentar spre faringe, fiind împins cu o presiune de 4—10 mm Hg. Procesul este favorizat și de faptul că se produce lărgirea istmului buco-faringian prin ridicarea vălului palatin și relaxarea musculaturii stâlpilor vălului. Durata timpului bucal este de aproximativ 3/10 de secundă;

— Timpul faringian, deși extrem de scurt (1/5 de secundă), este foarte complex (participă aproximativ 25 de mușchi), din cauza multiplelor modificări dinamice grație cărora se închid celelalte căi faringiene și bolul alimentar, împins de unda peristaltică, ce se propagă de-a lungul pereților nazofaringelui, nu poate lua decât calea esofagiană, singura cale liberă. Reintoarcerea bolului în cavitatea bucală nu mai poate avea loc din cauză că musculatura linguală se menține contractată, iar contracția mușchilor faringopalatini și glosopalatini apropie stâlpii anteriori ai faringelui, micșorând istmul buco-faringian. Orificiile posterioare ale foselor nazale sunt închise prin ridicarea vălului palatin, ca urmare a contracției ridicătorilor și a tensorilor vălului, dar și prin împingerea mecanică exercitată de bolul alimentar. Glota este ferită de pătrunderea alimentelor prin ridicarea laringelui sub rădăcina limbii ca urmare a contracției mușchilor tirohiodieni, prin aplicarea epiglotei, care o acoperă însă doar incomplet, și prin apropierea coardelor vocale datorită contracției mușchilor aritenoizi (epiglota nu este absolut necesară deglutiției solidelor, în cazul lichidelor, în lipsa epiglotei, ultimele picături pătrund însă în laringe). Unda peristaltică menționată anterior cuprinde succesiv constrictorul faringian superior și apoi pe cel inferior, faringele se scurtează prin contracția mușchilor palatofaringieni și stilofaringieni și ca atare bolul alimentar este împins din faringe în esofag (sub o presiune de 70—100 cm apă), procesul fiind favorizat și de relaxarea sfincterului esofagian superior;

— Timpul esofagian urmează celui faringian și durează până ce bolul alimentar ajunge în stomac. De îndată ce bolul a trecut de sfincterul esofagian superior, acesta se contractă și concomitent se deschide glota și se reia respirația, mandibula și osul hioid coboară și limba revine la poziția inițială. Străbaterea esofagului de către bolul alimentar se face diferit în funcție de consistența substanțelor înghițite. Astfel bolurile alimentare solide sau semisolide, care au avut nevoie de aproximativ o secundă pentru timpii

Scanned with OKEN Scanner

bucal și faringian, străbat esofagul în 5—9 secunde. Deplasarea bolului alimentar de-a lungul esofagului se face grație undelor peristaltice primare declanșate la nivelul buco-faringian și care, ajunse la sfincterul faringo-esofagian, se propagă în continuarea esofagului până la sfincterul cardial împingând bolul alimentar înaintea lor prin dezvoltarea unei presiuni de 40—100 cm apă. Unda de contracție este mai puternică, mai rapidă (4,4 cm față de 2,7 cm/sec.) și cu durată mai lungă (3,6 secunde față de 1,6 secunde) în esofagul distal comparativ cu cel proximal. La omul normal 85—90% din deglutiții sunt urmate de unde peristaltice primare, procent care este diminuat însă la bătrâni, alcoolici și diabetici. Deglutițiile consecutive produc unde peristaltice asemănătoare, dar când timpul faringian se repetă rapid (de exemplu când se beau lichide), esofagul rămâne relaxat și apare o undă peristaltică numai după ultima mișcare de deglutiție. Dacă esofagul prin mișcările peristaltice primare nu s-a evacuat în întregime, ci au mai rămas fragmente alimentare, acestea prin prezența lor declanșează contracții peristaltice secundare puternice, care apar fără vreo mișcare a gurii sau a faringelui, fără ca subiectul să fie conștient, debutează prin închiderea energică a sfincterului faringo-esofagian și descind spre cardia, realizând evacuarea în stomac a fragmentelor care le-au declanșat.

La nivelul ultimilor 5 cm ai esofagului musculatura circulară funcționează ca un sfincter. Așa-numitul sfincter esogastric sau cardial, care nu poate fi diferențiat anatomic de restul esofagului, deține o importanță fiziologică deosebită, împiedicând refluxul esofagian al conținutului gastric. Această porțiune inferioară a esofagului, spre deosebire de restul organului care în mod normal este relaxat, se menține obișnuit în stare de contracție și se relaxează numai atunci când o undă peristaltică declanșată de deglutiție ajunge la nivelul său, permițând bolului alimentar, să ajungă în stomac. În condiții fiziologice sfincterul esogastric se deschide atunci când se exercită de partea esofagiană o presiune de aproximativ 15 cm apă, adică ceva mai puțin decât aceea exercitată de o coloană de lichid care ar umple porțiunea toracică a esofagului. În schimb, pentru deschiderea prin creșterea presiunii intragastrice este nevoie de o presiune de cel puțin 25 cm apă. De altfel, în timpul digestiei gastrice, pe măsură ce crește presiunea în stomac ca urmare a intensificării peristaltismului, crește și tonusul sfincterului esogastric, împiedicând refluxul conținutului gastric în esofag. Totuși examenele radiologice au demonstrat că uneori, la 20—30 de minute postprandial, se produc regurgitații esofagiene de conținut gastric, urmate prompt de declanșarea unor puternice unde peristaltice esofagiene, care împing conținutul regurgitat din nou în stomac. Un alt factor important care previne refluxul gastro-esofagian este acel mecanism asemănător unei valve, care operează în porțiunea subdiafragmatică a esofagului și grație căruia, cu cât crește mai mult presiunea intragastrică, cu atât esofagul este mai întins, degajând un segment care va fi supus gradientului de presiune dintre abdomen și torace, ce împinge segmentul esofagian în orificiul diafragmatic și provocând astfel apropierea pereților săi.

Reglarea deglutiției

Coordonarea complexelor activității motorii care asigură progresiunea bolului alimentar din cavitatea bucală până în stomac este realizată prin mecanisme reflexe. Numărul mare de nervi care participă la procesul deglutiției demonstrează existența unor conexiuni centrale care realizeaă o unitate funcțională, constituită din numeroși nuclei bulbo-protuberanțiali,

Scanned with OKEN Scanner

fiecare nucleu coordonând o anumită etapă a deglutiției și intrând în acțiune într-un anumit moment.

Reflexul deglutiției este declanșat la om de stimuli proveniți de la nivelul receptorilor (mecano-, termo- și chemoreceptori) din partea posterioară a limbii (nervul IX) și din așa-numita zonă reflexogenă Wassilieff, constituită din stâlpii anteriori și posteriori și peretele posterior faringian (ramura faringiană a nervului X și laringeul superior, ramură a nervului V). Deglutiția poate fi declanșată și voluntar, cu condiția să existe în cavitatea bucală o substanță de înghițit (cel puțin câțiva ml de salivă) și să nu fie anesteziată mucoasa faringiană. Se poate conchide că prima fază a deglutiției este parțial voluntară în timp ce următoarele sunt reflexe (fig. 3).

Impulsurile provenite de la nivelul diverșilor receptori periferici, precum și comanda corticală voluntară ajung la un centru al deglutiției situat în

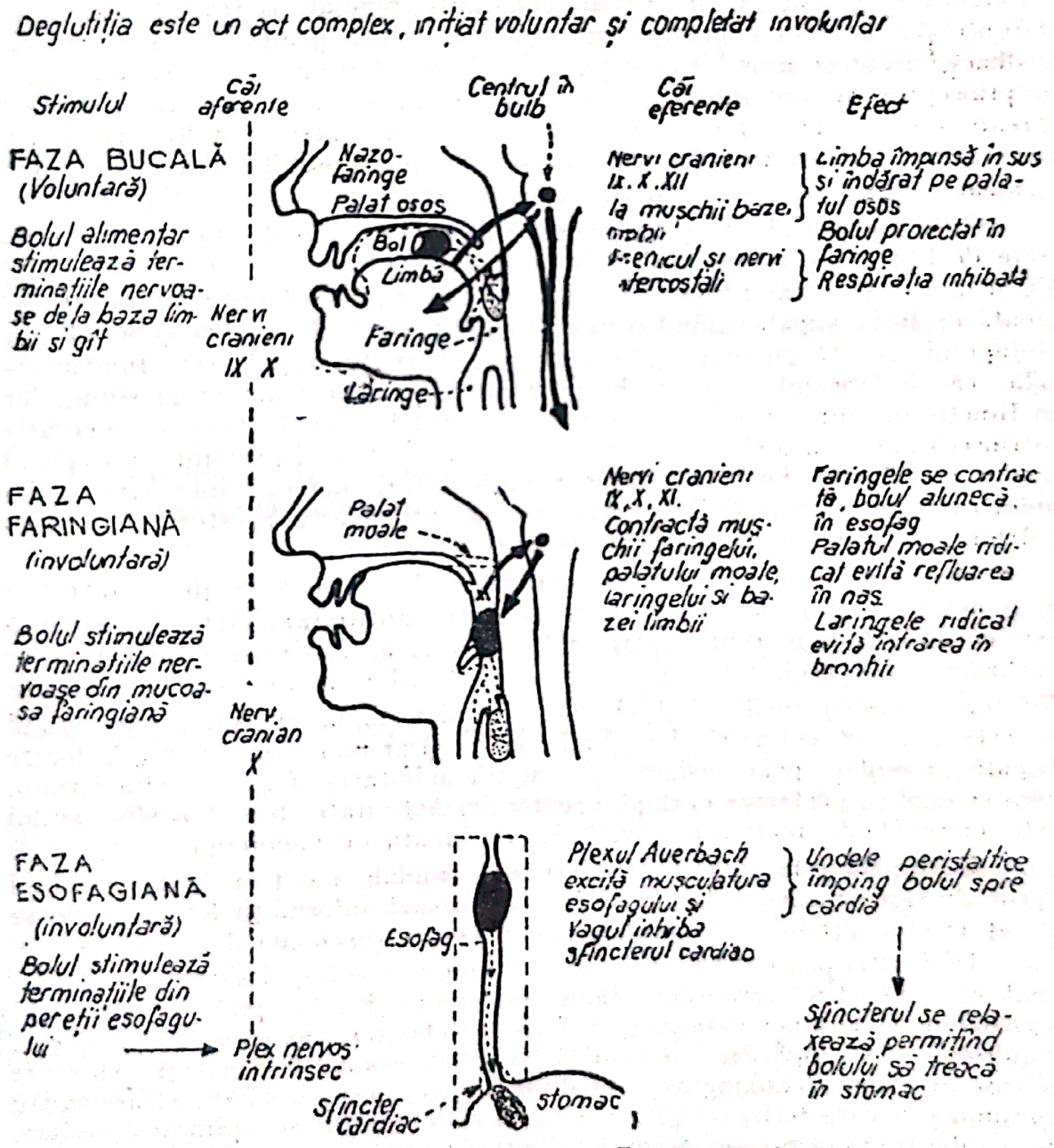

Fig. 3. Fazele deglutiției (centri, căi aferente și eferente).

bulb pe planșeul ventriculului IV, în vecinătatea nucleului vagului — de la care primește aferențe și căruia îi trimite impusluri motorii — a centrului masticației, cu care se află în relații de antagonism reciproc (activarea unuia inhibând-o pe a celuilalt), a centrilor respiratori bulbari, pe care de asemenea îi inhibă. La sugar există o sincronizare perfectă între supt, deglutiție și respirație, ritmul fiind impus de deglutiție.

Centrul bulbar al deglutiției este dublu, fiecare hemicentru coordonând motilitatea hemibucofaringelui corespunzător, iar cei doi hemicentri sunt uniți între ei prin fibre care asigură sincronizarea activității lor. În afara coordonării activității diverșilor nuclei motori, centrul deglutiției asigură și coordonarea neuronilor altor nuclei, de exemplu al diverșilor motoneuroni din nucleul hipoglosului răspunzători de unda peristaltică linguală sau a neuronilor inspiratori (în timpul deglutiției se inhibă inspirația).

Centrul deglutiției, odată stimulat, începe să descarce impulsuri pentru musculatura efectoare, cu o secvență constantă, regulată (2/sec.). Descărcările aferente din centrul deglutiței nu sunt controlate printr-un mecanism de feedback, deoarece mușchii care participă la acest proces complex au puțini proprioceptori și sunt lipsiți de sistemul aferent γ. Ca urmare tipul de descărcare este același, indiferent dacă stimularea centrului a fost periferică sau centrală, nefiind modificat nici de secționarea mușchilor și nici de novocainizarea lor.

Căile motorii ale timpilor bucal și faringian ai deglutiției sunt constituite de fibre care ajung la mușchii respectivi prin nervii cranieni V, VII, IX și mai ales X, iar fibrele motorii care inervează esofagul sunt de proveniență exclusiv vagală având o mediație colinergică. În partea superioară a esofagului, dotată cu musculatură striată, inervația vagală este fundamentală, ea declanșând contracțiile peristaltice și asigurând progresiunea lor în funcție de impulsurile descărcate de centrul bulbar, în timp ce inervația intrinsecă modulează și coordonează această activitate. În schimb, în esofagul mediu și inferior, unde există doar musculatură netedă, inervația vagală amorsează doar contracțiile peristaltice, iar propagarea acestora și caracterul lor regulat sunt asigurate de inervația intrinsecă.

Sfincterul esogastric are o activitate fazică (contracții și relaxări) și o activitate tonică, integrată în sistemul antireflux. Activitatea fazică este controlată de inervația extrinsecă, stimularea vagului și a β-receptorilor deshizând sfincterul, iar stimularea α-receptorilor având efecte contrarii. Cu toate acestea mediatorul chimic care determină relaxarea sfincterului nu este nici acetilcolina și nici noradrenalina. Dar inervația intrinsecă, foarte bogată în esofag, poate asigura și singură acivitatea fazică a sfincterului, ceea ce explică păstrarea ei după vagotomie. Activitatea tonică a sfincterului este crescută de inervația vagală și diminuată de vagotomie.

Deglutiția este alterată în leziunile caudale ale trunchiului cerebral (prin afectarea nucleilor IX, X, XI) și furnizează informații foarte prețioase în aprecierea gradului de profunzime a comei (vezi comele).

Deglutiția poate fi tulburată și în timpul somnului, descriindu-se sindromul de „înghițire" anormală indus de somn (E.: Sleeprelated abnormal swallowing syndrome; deficient swallowing; choking ans coughing in sleep). Sindromul de „înghițire" anormală indus de somn, denumit și „sufocare și tuse de somn" (choking and coughing in sleep) este o condiție care apare în somn și se caracterizează printr-o inadecvată înghițire și aspirație a salivei, prin sufocare și prin tuse. Această tulburare se asociază, în mod intermitent,

Scanned with OKEN Scanner

cu scurte treziri și perioade de veghe. Acești pacienți raportează senzația subiectivă de sufocare și de blocare a respirației în cursul somnului, dar înregistrările polisomnografice nu demonstrează nici un fel de apnee de somn, ci doar scurte episoade de tuse consecutive unor perioade de sunete „gâlgâitoare" (datorită depunerii salivei în hipofaringe). Calitatea somnului este neodihnitoare și, în unele cazuri, apreciabil tulburată (Guilleminault și colab., 1976). Sunt situații în care tulburarea cedează imediat ce pacientul se trezește, astfel încât reintrarea în somn nu este împiedicată. Indivizii în vârstă, suferind de această condiție, pot fi expuși la infecții respiratorii datorită aspirației, iar administrarea de agenți hipnotici este dăunătoare în aceste situații. Diagnosticul diferențial trebuie făcut cu sindroamele de obstrucție ale căilor aeriene superioare, cu atacurile de pavor nocturn sau de incubus, precum și cu episoadele de reflux gastroesofagian. Acestea din urmă produc, de asemenea, sufocare și tuse în cursul somnului, dar în acestea, trezirile sunt asociate și cu arsură epigastrică, substernală, precordială și toracică, iar evidențierea de reflux acid și de gastroesofagită diferențiază această tulburare de sindromul de „înghițire" anormală de salivă (Guilleminault și colab., 1976).

DEITERS *

1°. celulele lui ~ (E.: Deiters'cell) (structură anatomică). Sub această denumire sunt desemnate pe de o parte *celulele organului lui Corti* (din urechea internă) și pe de alta *neuronii* (mari) constituenți ai *nucleului vestibular lateral bulbar;*

2°. falangele ~ (E.: Deiters'phalanges) (structură anatomică). Procese anatomice (prelungiri) ale celulelor de suport (susținere) din componența organului lui Corti (celule falangiene externe) și care conectează membrana reticulară;

3°. formația ~ (E.: Deiters'formation) (structură anatomică). (sin.: Formația reticulară). Sinonim utilizat pentru desemnarea formației reticulate (vezi);

4°. nucleul ~ (E.: Deiters'nucleus) (structură anatomică). Sub această denumire este desemnat nucleul lateral vestibular din bulb;

5°. procesul ~ (E.: Deiters'process) (structură anatomică). Noțiune ce desemnează cilindraxul (axonul) neuronului (vezi);

6°. tractul ~ (E.: Deiters'tract) (structură anatomică). Sub această denumire este desemnat tractul vestibulo-spinal (vezi);

7°. sindromul ~ (E.: Deiters' syndrome) (sindrom). (Sin.: Sindromul lui Bonnier).

Sindrom bulbar descris de Bonnier (în 1903) și datorat lezării nucleului bulbar al lui Deiters (vezi sindromul bulbar). Se caracterizează clinic printr-o senzație de vertij, cu derobări parțiale sau totale, lateropulsiuni (de obicei de partea leziunii) tulburări ale reflexelor oculo-motorii, senzație de greață și anxietate. Mai pot fi prezente de asemenea și tulburări auditive, de obicei pasagere ca și dureri în teritoriul nervului trigemen. Sindromul nucleului lui Deiters poate să apară și în contextul clinic al unui sindrom Wallenberg sau Babinski-Nageotte (vezi Wallenberg).

* Deiters Otto Friedrich Karl, 1834—1864, histolog german (Bonn).

Scanned with OKEN Scanner

DEITERO-SPINAL. SINDROMUL ~ (E.: Deitero-spinal syndrome) (sindrom) (sin.: sindromul de dezechilibrare). Este o varietate a sindromului vestibular (vezi sindrom vestibular), caracterizat prin imposibilitatea menținerii echilibrului, nistagmus și inconstant o stare de ameteală. Se datorește lezării simultane a celor două fascicule deitero- (sau vestibulo-) spinale (Garnier și Delamare, 1967).

DÉJÀ VU; DÉJÀ ENTENDU; DÉJÀ FAIT; DÉJÀ ACCOMPLI; DÉJÀ VÉCU (simptome). Termeni din limba franceză, cunoscuți și obișnuit utilizați, desemnând prezența unor tulburări paroxistice (critice) cognitiv-mnezice în epilepsia de lob temporal, constând în convingerea bolnavului că a mai trăit cândva o experiență (scenă, imagine, loc etc.) și pe care de fapt o trăiește pentru prima oară.

Bolnavul are sentimentul de familiaritate („de cunoaștere") descris sub termenii sugestivi de „déjà vu", „déjà entendu", „déjà fait", „déjà accompli", „déjà vécu" (Popoviciu și colab., 1984), în cadrul căruia are impresia că oamenii, situațiile, discuțiile din jur îi sunt cunoscute, familiare, le-a mai văzut, trăit sau auzit undeva, și cândva, deși acest lucru nu s-a mai întâmplat. Această modificare de conștiință durează câteva secunde, rareori minute, după care bolnavul își revine (Vezi epilepsia temporală).

Aceste manifestări apar în cadrul crizelor temporale cu simptomatologie „cognitivă" și/sau afectivă și pot surveni separat sau în cadrul crizelor uncinate. Aceste manifestări sunt variabile de la bolnav la bolnav și sunt caracterizate printr-o senzație de „straniu" sau de ireal, ce se referă la mediul ambiant sau la evenimentele trăite, respectiv, la persoanele din jur.

DEJEAN. SINDROMUL ~ (E.: Dejean's syndrome) (sindrom) (sin.: sindromul de planșeu orbitar al lui Dejean; sindromul de fosă pterigopalatină al lui Behr). Este un sindrom realizat de tumori orbitare, de meningioame și glioame ale nervului optic, de tumori osoase (osteoame, metastaze osoase, osteoblastoame) sau de alte tumori de vecinătate care invadează orbita (tumori ale sinusului sfenoidal, tumori hipofizare, neoplasme nazale și nazofaringiene — îndeosebi carcinoame epidermoide, limfoepitelioame și hemangioendotelioame), cu proliferare în planșeul orbitar, după traversarea fosei pterigopalatine. Aceste tumori pot realiza inițial leziunea nervului maxilar superior și a nervului canalului pterigoidian (sindromul lui Dejean sau al lui Behr), după care se realizează sindromul clasic de fantă sfenoidală (de fisură orbitară superioară) al lui Rochon-Duvignaud sau sindromul de apex orbitar al lui Jacob și Rollet. (Popoviciu și Pascu, 1981).

DÉJÉRINE *

1°. — boala ~ (E.: Déjérine's disease) (boală) (sin.: atrofia sau neuropatia Déjérine-Sottas). Este o neuropatie (polineuropatie) familială hipertrofică interstițială, cu debut în copilărie. Dacă boala debutează la adult, realizează tipul denumit *Dide și Courjon*. Boala prezintă următoarele semne clinice: a) Debutează în copilărie sau în adolescență la nivelul membrelor inferioare; b) Predomină la nivelul extensorilor, al peronierilor și al mușchilor plantari, antrenând mers stepat, picior scobit cu degete în ciocan și cu grifa degetelor; c) Lezează mai puțin mușchii posteriori ai gambei (în fazele inițiale) și ai coapsei; d) Cuprinde tardiv mușchii membrelor superioare,

* Déjérine Joseph Jules, 1849—1917, Paris, neurolog.

Scanned with OKEN Scanner

realizând o amiotrofie de tip Aran-Duchenne; e) Excepțional se extinde și la mușchii feței; f) Respectă mușchii rădăcinilor membrelor și ai trunchiului; g) Reflexele osteo-tendinoase sunt abolite; h) Contextul semiologic implică și tulburări senzitive: dureri (adesea fulgurante), hipo- sau anestezie superficială globală, importante tulburări de sensibilitate proprioceptive, generatoare de ataxie; i) Caracteristice sunt hipertrofiile nervilor, care pot fi explorați prin palpare, aceste hipertrofii putând fi percepute sub forma unor cordoane indurate, regulate; j) R. D. electrică este importantă, severă; k) Evoluția este lentă, permițând o lungă supraviețuire.

2°. — semnul ~ (E.: Déjérine's sign) (semn). (sin.: semnul tusei). Constă în agravarea unei dureri radiculare lombosacrate, cu iradiere de-a lungul sciaticului, prin tuse, strănut sau eforturi de micțiune și mai ales defecație.

3°. — tipul ~ (E.: Déjérine's type) (boală). Formă clinică a sclerozei laterale amiotrofice.

4°. — sindromul ~ (E.: Déjérine syndrome) (sindrom). Există mai multe sindroame desemnate cu această denumire:

1. — *Sindromul Déjerine.* (sin.: Sindromul bulbar anterior; sindromul interolivar; sindromul paramedian bulbar Foix; sindromul Reynold-Revillod-Déjérine).

Sindrom bulbar altern, datorat lezării porțiunii anterioare și paramediane a bulbului și caracterizat prin leziunea fibrelor radiculare ale hipoglosului cu pareza și hemiatrofia limbii de partea leziunii ca și prin paralizia membrelor de partea opusă (vezi sindroamele bulbare).

2. — *Sindromul ~* (Sin.: sindromul de cordoane posterioare Goll și Burdach sau sindromul de fibre lungi).

Se caracterizează prin tulburări subiective ce constau în parestezii și mai ales scurte accese de dureri fulgurante (fulgerătoare), cu sediu fix sau variabil. Provocarea sau exacerbarea acestora prin anteflexia capului sugerează o atingere cervicală (Arseni și Popoviciu, 1981), în special prin compresiuni sau prin scleroză în plăci. Tulburările obiective realizează o disociație tabetică a sensibilității, bilaterală sau unilaterală (de aceeași parte cu leziunea). Acest sindrom poate avea următoarele *etiologii*: tabes, sindroame neuroanemice sau alte mieloze funiculare (carențiale, degenerative etc.), scleroze combinate, boli degenerative (boala lui Friedreich), eventual forma cordonală posterioară a sclerozei în plăci.

3. — *Sindromul talamic al lui ~*

Este produs prin obstrucția arterei talamo-geniculate.

DÉJÉRINE-KLUMPKE. SINDROMUL ~ (E.: Déjérine-Klumpke's paralysis or syndrome) (sindrom). De obicei sindromul este denumit Klumpke-Déjérine și constă în paralizia plexului brahial — tip inferior, cu lezarea rădăcinilor inferioare ale plexului brahial (C_8—D_1), care determină paralizia și atrofia mușchilor mici ai mâinii — eminenței tenare și hipotenare — realizând un sindrom Aran-Duchenne, cu mână în ghiară, cu anestezia limitată a jumătății interne a mâinii și antebrațului, și la care se asociază și un sindrom Claude Bernard-Horner (retracția globului ocular, enoftalmie și mioză), ca urmare a unei leziuni obstetricale sau traumatice câștigate.

DÉJÉRINE-LANDOUZY. BOALA ~ (E.: Déjérine-Landouzy atrophy, myopathy, or type) (boală). Forma facio-scapulo-humerală a distrofiei musculare progresive, formă eredofamilială, cu transmitere probabil dominantă

Scanned with OKEN Scanner

incompletă (Mac Nalty, 1963). Boala are o evoluție lent-progresivă, determinând o atrofie a musculaturii feței și centurii scapulo-humerale și apoi și a centurii pelviene. (Vezi distrofiile musculare progresive).

DÉJÉRINE-LAVALPIQUECHEF. SINDROMUL ~ (E.: Déjérine-Lavalpiquechef's syndrome) (sindrom). Acest sindrom corespunde ataxiei pseudospinale etilice, caracterizată prin tulburări de sensibilitate (cu predominanță profundă) și prin ataxie. Este vorba, de fapt, de o polineuropatie etilică senzitivo-ataxică.

DÉJÉRINE-LICHTHEIM (E.: Déjérine-Lichtheim phenomenon) (simptom). Simptom (descris încă de Proust în 1872) întâlnit uneori în afazia expresivă: bolnavul incapabil să vorbească, poate să rostească un cuvânt, prin arătarea unei figuri corespondente, sau prin indicarea numărului de silabe dintr-un cuvânt. Alteori bolnavul poate să arate cu degetul din câte litere constă cuvântul respectiv. Trebuie precizat că în unele tratate, clasice, afazia senzorială Wernicke mai poartă denumirea de afazie Déjérine, iar în alte tratate, alexia poartă denumirea de „alexie Déjérine".

DÉJÉRINE-MOUZOUN. SINDROMUL ~ (E.: Déjérine-Mouzoun syndrome) (sindrom) (sin.: sindromul circumvoluției parietale ascendente). Sindrom rar, caracterizat clinic prin tulburări de sensibilitate tactilă, vibratorie, termică și dureroasă (și integritatea celei stereognozice, a simțului, atitudinii și localizării și discriminării tactile) în hemicorpul opus leziunii circumvoluției parietale ascendente.

DÉJÉRINE-ROUSSY *. SINDROMUL ~ (E.: Syndrom of Déjérine-Roussy) (sindrom) (sin.: sindromul talamic tipic sau clasic; sindromul Roussy-Déjérine). Sindromul talamic global clasic la om, descris de Déjérine și Roussy, constă din următoarele simptome: a) hemianestezie de partea opusă leziunii, cu oarecare caractere disociate (mai accentuate pentru sensibilitatea profundă). Există situații în care tulburările de sensibilitate obiectivă pot îmbrăca aspecte de benzi pseudoradiculare sau pseudotronculare (cu distribuție radială sau cubitală), ca în hemianesteziile parțiale de origine corticală. În asemenea situații, diagnosticul diferențial între hemianestezia talamică și hemianestezia corticală devine foarte dificil; b) hemipareză rapid regresivă (simptom care prin cunoștințele actuale se apreciază că nu ține propriu-zis de leziunea talamusului, ci a regiunii învecinate a capsulei interne); c) hemiataxie contralaterală cu caractere mixte (cerebeloase, dar mai ales prin alterarea proprioreceptiei); d) semne cerebeloase de partea opusă (îndeosebi tremurătură intențională); e) dureri atroce, cu caractere speciale (vezi mai jos) de partea opusă; f) topoagnozie (pacientul nu poate localiza zona excitată pe hemicorpul bolnav); g) astereognozie (prin tulburările de sensibilitate, îndeosebi profundă); h) hiperpatie talamică (sau „suprareacție talamică", corespunzător termenului de „over-reaction" al lui Head), care constă în fenomenul curios că orice excitant, chiar subliminar, aplicat de partea bolnavă sau de partea sănătoasă uneori, precum și alți excitanți (de ordin senzorial, sau chiar psihic) se „integrează" în durere. Astfel, de pildă, o excitație tactilă, dureroasă sau termică (în special frigul sau aerul rece), chiar simpla atingere a pielii, bărbieritul, pieptănatul etc., declanșează de partea bolnavă o durere

* Roussy Gustave, 1874—1948.

Scanned with OKEN Scanner

foarte vie, cu caracter de arsură și cu un colorit afectiv extrem de dezagreabil. Stimulii dureroși sunt resimțiți mult mai puternic decât în mod normal (hiperalgezie). De asemenea, lumina puternică, unele mirosuri (îndeosebi dezagreabile), emoțiile, excitanții acustici (chiar unele melodii) și excitațiile viscerale pot declanșa dureri foarte vii de partea bolnavă. Astfel, unul din bolnavii lui Head (citat de Sager, 1960) era deosebit de afectat de muzică, încât „nu putea să reziste la imnuri datorită senzațiilor de partea sa bolnavă", iar alt pacient al lui Head afirma că „atunci când cânta corul, o senzație groaznică venea din partea bolnavă". Tocmai această tendință de a reacționa excesiv la orice excitație senzitivă, senzorială sau psihică reprezintă fenomenul de supra-reacție talamică („over-reaction"-Head) sau de hiperpatie. Aceste fenomene se explică prin faptul (Sager, 1960) că în nucleii laterali converg excitații atât din mediul intern (prin intermediul nucleului dorso-median), cât și din mediul extern, atât prin nucleii talamici de releu pe căile diverselor aferențe senzitive, cât și prin nucleii talamici nespecifici, în relație cu formația reticulară, respectiv chiar stații pe sistemul reticulat ascendent. Head și Holmes (citați de Sager, 1960), încercând să explice durerea hiperpatică talamică, au arătat că lezarea fibrelor cortico-talamice ar elibera celulele senzitive talamice de sub influența corticală inhibitorie și de aceea acești neuroni senzitivi ar prezenta o „suprareacție" la orice excitant chiar subliminar. După alți autori (citați de Sager, 1960), diversele procese lezionale (vasculare, tumorale, inflamatorii, cicatriciale etc.), ar excita celulele senzitive talamice și ar produce durerea. Încercările de interpretare a durerilor talamice au dus la dispute încă incomplet elucidate. S-au atribuit astfel talamusului, în afară de rolul său de releu, și unele posibilități de a contribui la elaborarea senzațiior date de stimulii nociceptivi de tip protopatic (Morin, 1955; Head, Holmes, 1912, citați de Sager, 1960). Lhermitte (1936) a arătat că alterarea nucleilor laterali exaltă tonalitatea afectivă a senzațiilor, întrucât această alterare „suprimă un analizator, un filtru selectiv al sensibilității generale", a cărui funcție este de a opri componentele dureroase și protopatice ale acestei sensibilități. Durerea fiind o senzație, este fără îndoială rezultatul unei funcții corticale, întrucât doar la nivelul scoarței excitația se transformă în senzație.

Desigur, durerile din sindromul talamic ridică problema nivelului superior al integrării senzației dureroase, iar o „soluție ireproșabilă și clară a problemei nu există și multe din concepțiile mai vechi și mai moderne bazate pe interpretări și fapte totuși obiective, diferă de la autor la autor„ (Arseni și Oprescu, 1967). Scoarța cerebrală reprezintă structura superioară de percepție a durerii. Dar și talamusului ii revine, desigur, un rol foarte important, atât de releu pe căile senzitive (inclusiv dureroase), cât și de filtru selectiv, precum și de a „modula" și de a contribui la elaborarea la nivelul scoarței a unor senzații particulare prin convergența în nucleii laterali a unei multitudini de aferențe extero-, proprio- și viscroceptive și prin relațiile acestor nuclei cu formația reticulară și cu scoarța cerebrală (Sager, 1960; Arseni și Oprescu, 1967; Popoviciu, 1979); i) mai pot apărea mișcări coreo-atetozice, care în general sunt discrete și localizate la nivelul mâinii (prin leziunea fibrelor talamo-striate, respectiv a nucleului centromedian al lui Luys); j) „mâna talamică" este caracteristică, în sensul că degetele sunt denivelate de către mișcările atetozice (așa-zisele atitudini de „degete înghețate" prin mișcările atetozice); k) tulburările senzoriale sunt reprezentate de: hemianopsie-laterală homonimă (prin leziunea corpului geniculat extern sau prin tromboza asociată a cerebralei posterioare și cu

Scanned with OKEN Scanner

leziune în teritoriul cortical al acestei artere) și uneori hiperpatie la mirosuri sau hipo- sau anosmie (prin leziunea căilor de asociație cu rinencefalul).

DÉJÉRINE-SOTTAS. BOALA ~ (E.: Déjérine-Sottas disease) (boală) (sin.: tipul Gombault-Déjerine al nevritei hipertrofice familiale progresive). Sub această denumire se desemnează una din cele două forme ale nevritei hipertrofice progresive familiale. Această formă are unele semne clinice distinctive: semnul Romberg, semnul Argyll-Robertson, dureri fulgurante, ataxie (semne ce pretează la o confuzie cu tabesul), nistagmus și atrofie musculară generalizată.

DÉJÉRINE-SOUQUES-SICARD. SINDROMUL ~ (E.: Déjérine-Souques syndrome) (sindrom) (sin.: sindromul „neîntrerupt" al ganglionului geniculat). Descris încă în 1912 de către Déjérine și de Souques în 1914, poartă numele celor trei autori. În unele tratate este menționat sub denumirea de sindromul lui Ramsay-Hunt.

Este generat de un herpes zoster care afectează ganglionul geniculat. Sindromul prezintă următorul context simptomatic: dureri acute auriculare, vezicule herpetice prezente în zona denumită a lui Ramsay Hunt (și, uneori, și pe cele două treimi anterioare ale limbii), paralizie facială periferică, alterarea gustului pe cele două treimi anterioare ale limbii și tulburări de sensibilitate pe zona Ramsay-Hunt (vezi: Arseni și Popoviciu, 1981).

DÉJÉRINE-THOMAS. BOALA ~ (E.: Déjérine-Thomas syndrome) (boală) (sin.: atrofia olivo-ponto-cerebeloasă). Boală degenerativă a cerebelului, caracterizată anatomic prin atrofia neuronală primară a olivelor bulbare, pedunculului cerebelos mijlociu, dar și a cortexului, substanței cenușii pontine și parțială a corpilor restiformi. Clinic se traduce printr-o simptomatologie complexă cerebeloasă (tulburări de echilibru și mers, disartrie etc.), piramidală (Babinski bilateral, semne de deficit piramidal), iar în stadiile avansate și nistagmus.

Boala debutează în jurul vârstei de 35—40 ani (50 după alții) prin semne cerebeloase inițial discrete, apoi din ce în ce mai intense, având o evoluție lentă (până la 15 ani) și progresivă și al cărui tablou se completează, în funcție de extinderea leziunilor neuronale, cu semne neurologice (rigiditate extrapiramidală, semne piramidale și uneori chiar tulburări psihice sau sfincteriene, pareze oculomotorii și ale mișcărilor conjugate ale globilor oculari etc.) și care așa cum afirmau autorii al căror eponim oferă numele bolii nu este „nici ereditară, nici familială și nici congenitală" (etiologie necunoscută). (Vezi atrofia olivo-ponto-cerebeloasă).

DÉJÉRINE-VERGER. SINDROMUL ~ (E.: Déjérine-Verger syndrome) (sindrom) (sin.: sindromul senzitiv parietal, global, clasic al lui ~). Descris în 1900, sindromul se caracterizează prin pierderea discrimării tactile (erori de localizare și slăbirea localizării tactile), stereognoziei și aprecierii intensității și poziției stimulului, ca și a altor funcții senzitive integrate (alterarea simțului de atitudine). Excepțional se asociază amiotrofie, hemianopsie și afazie (în leziunile parietale stângi). Nu se observă alterări ale sensibilității dureroase, termice sau vibratorii. Sindromul se datorește unor leziuni (ramolismente, traumatisme, tumori) interesând circumvoluțiunea parietală ascendentă, iar simptomatologia clinică este de partea controlaterală leziunii (Garnier și Delamare, 1967).

Scanned with OKEN Scanner

DELMAS MARSALET. REFLEXUL ~ (E.: Delmas-Marsalet reflex) (reflex, semn) (sin.: reflexul de postură al lui Foix-Thévenard). Descris în 1923 de Foix și Thévenard și în 1927 de Delmas și Marsalet, reprezintă un reflex de postură elementar. Constă în păstrarea reflexă a tonusului muscular, în caz de schimbare a poziției corpului, ceea ce face posibilă menținerea normală a poziției în ortostatism.

DELTA. RITMURILE, UNDELE SAU ACTIVITĂȚILE ~ (E.: delta rhythm or wave) (noțiune electroencefalografică). Ritmurile, undele sau activitățile delta (Δ) sunt constituite din unde de frecvențe de 0,5—3 c/s și cu amplitudine medie de 100 μV. Adesea, amplitudinea este foarte mare (150—200 μV, chiar mai mult. La adultul normal, în stare de veghe nu se întâlnește niciodată și prezența sa este totdeauna patologică. Este însă normal la copiii până la 3 ani și la adulții în stadiul somnului lent, profund. Se descriu trei tipuri de activități delta:

a. Ritmul delta monomorf este reprezentat de unde delta cu conturul regulat, sinusoidal, cu frecvența de 0,5—3 c/s și cu amplitudine în general mare (în medie 100 μV). Se consideră, cel mai adesea, ca un ritm „proiectat" din structurile profunde, alteori putând constitui indiciul unui focar lezional superficial (când este localizat).

b. Ritmul delta polimorf este constituit din unde din aceeași bandă de frecvență (0,5—3 c/s), dar cu conturul neregulat (crenelat) și, adesea, de amplitudine mai mică decât ritmul delta monomorf. Se pare că, de fapt, caracterul polimorf al acestor unde este dat de superpozițiile de mici unde, cu frecvențe rapide pe fazele negative și pozitive ale acestor unde lente. În plus, ritmul delta polimorf are o periodicitate mai neregulată (unde mai lente și mai ample alternează cu unde ceva mai puțin lente și de amplitudine mai mică). Aproape totdeauna ritmurile delta sunt expresia unor tulburări de electrogeneză focală corticală (procese lezionale corticale, respectiv tumori) cu localizare superficială.

c. Ritmul delta pur are caractere identice cu ritmul delta polimorf sub aspectul frecvenței și al neregularității de periodicitate, dar are conturul regulat, fără superpozițiile de unde rapide și de mică amplitudine (deci nu are caracter „crenelat"). Are aceeași semnificație ca și ritmul delta polimorf.

DELTOID. REFLEXUL ~ (E.: deltoid reflex) (reflex). Reflexul deltoidului constă în retracția omoplatului prin percuția marginii sale interne. Este un reflex osteotendinos, având centrul la C_4—C_5—C_6 (Arseni și Simionescu, 1968). În clinică are aceeași semnificație și aceeași comportare în patologie, ca și alte reflexe osteotendinoase.

DEMAGE-OPPENHEIM. BOALA ~ (E.: Demage-Oppenheim disease) (boală) (sin.: Paraplegia spastică a bătrânilor; Paraplegia spastica senilis; boala lui Lhermitte). Constă într-un sindrom bipiramidal, care interesează membrele inferioare și se produce consecutiv leziunilor atero- sau arteriosclerotice la bătrâni, cu obstrucții vasculare și degenerescență ischemică a căilor piramidale în piciorul pontin și în cordoanele laterale ale măduvei.

DEMENȚĂ (E.: Dementia) (boală, simptom) (sin.: deteriorare mintală). Demența este o formă de tulburare mintală constând într-o diminuare globală și ireversibilă a facultăților intelectuale și morale, o disoluție definitivă a

Scanned with OKEN Scanner

psihicului. Acest simptom sau boală poate surveni în condiții foarte variate denotând o leziune organică cerebrală. Ca regulă frecventă tulburările memoriei reprezintă unul din cele mai precoce semne clinice. Dacă boala apare brusc, fără nici o tulburare prealabilă se consideră că demența este primitivă și acută, în rest fiind considerată secundară. Examinarea atentă a funcțiilor psihice (memorie, gândire, afectivitate, voință etc.), va diferenția tablouri diferite de stări demențiale: aterosclerotică, senilă, presenilă (boala Pick și Alzheimer), epileptică, din cursul PGP, etilică, din unele boli degenerative (boala Jakob-Creutzfeldt, coreea cronică Huntington etc.) (vezi coree).

Demențele primitive (acută și cronică) adesea sunt continuarea unei stări confuzionale produse de o infecție sau intoxicație și se caracterizează printr-o diminuare specială și progresivă a facultăților intelectuale, indiferență emoțională, abolirea dorințelor, dispariția sentimentelor de familie, a obiceiurilor de viață, a proprietății, pudorii, diminuarea atenției spontane și voluntare, incapacitatea de efort mental, alterarea memoriei, tulburări ale formării imaginilor cu deformarea lor etc. Se pot întâlni diferite forme ca: demența precoce, demența catatonică, demența hebefrenică, demența paranoidă etc.

Demențele secundare, reprezintă fazele terminale ale diferitelor psihoze, psiho-nevroze, stări de involuție și în general a tuturor stărilor psihopatologice ce produc uzura facultăților intelectuale și morale. Amintim câteva forme mai importante de demențe secundare: demență etilică, apopleptică, epileptică, mioclonică, paralitică, paranoidă, paretică (demența paralitică), tabetică, toxică, traumatică etc. În general, este vorba de procese (boli) organice în stadiile terminale ce afectează în special memoria și cunoașterea (funcția cognitivă).

DEMENȚĂ PARALITICĂ (E.: paralytic dementia) (boală) (sin.: paralizia generală). Descrisă de Boyle încă din 1822, abia în 1857 Delayes a stabilit etiologia luetică a acestei boli (5% din bolnavii netratați fac această boală).

Boala este mai frecventă la bărbați (5: 1), având o incidență mai mare între 30—50 de ani, și apare după o perioadă de latență variabilă (10—20 de ani) de la primoinfecție. Simptomatologia bolii este dominată de tulburările psihice (modificări ale personalității, deteriorare psihică, mergând până la o disoluție globală, cu tulburări confuzive mari, pierderea memoriei etc.) și apoi de cele neurologice (convulsii, deficite motorii și afazice, modificări pupilare și semnul Argyll-Roberston, disartrie, tremor etc.), descriindu-se chiar o evoluție stadială a acesteia: incipientă, de dezvoltare a psihozei și terminală (Merritt, 1972).

Boala este o consecință a meningoencefalitei și atrofiei corticale luetice.

DEMIELINIZARE (E.: demyelination, demyelinization) (noțiune anatomică). Procesul patologic caracterizat prin distrugerea tecii de mielină, ce înconjoară fibra nervoasă mielinică și caracteristic bolilor demielinizante. Bolile demielinizante ale sistemului nervos, care deși heterogene, ca aspect clinic, sunt considerate astăzi ca un grup unitar din punct de vedere lezional. Criteriul pato-morfologic însă nu poate argumenta singur unitatea grupului heterogen de manifestări neurologice, cu o arie largă de aspecte clinice și stări patologice. Totuși termenul de „demielinizare" a dobândit o semnificație specială în neuropatologice (Adams și Kubic, 1952, Adams și col., 1959). El trebuie înțeles acum în sens restrâns, eliminând din sfera sa cazurile cu completă degenerare a fibrelor nervoase sau necroza țesutului nervos în urma diferitelor

Scanned with OKEN Scanner

cauze. Ținând seama de acestea, bolile demielinizante vor fi considerate cele ce prezintă următoarele caractere: a) distrugerea tecii de mielină; b) relativa cruțare a celorlalte elemente ale țesutului nervos, mai ales a cilindraxilor și a celulelor nervoase; c) distribuția leziunilor în focare multiple diseminate în sistemul nervos central sau în unele căi întinse de la măduvă până la creier.

Concepția unicistă, care încearcă să sugereze unitatea bolilor demielinizante ale sistemului nervos central și pe plan patogenic considerând întregul grup drept consecința unui mecanism alergic sau autoimun (Adams și col., 1959, Glanzmann, 1927, Bogaert, 1933, Ferraro, 1961, Pette, 1960, Pette și Pette, 1963, Miller și Schapira, 1959, Mikulowski, 1955) n-a constituit, și nici nu este considerată actualmente ca unica posibilitate determinantă a acestor stări patologice. Rolul factorilor genetici (Mc. Alpine, 1965), citotoxici, al factorilor vasculari (Putnam, 1935), al edemului cerebral (Barlow, 1956), al agenților mielinolitici (Marburg, 1935, Thompson, 1961), deficienței nutriționale și vitaminice (Stamatoiu și Bona, 1963), cuprului (Howell și col., 1969), aminoacizilor (Cincă și Bona, 1960), deficienței în acizi grași polinesaturați (Bernsohn și col., 1967), rolul citocromoxidazei (Howell și Davison, 1959), al infecțiilor (Ichelson, 1957, Dick și col., 1965), traumatismelor (Stamatoiu și Bona, 1963) și al lezării oligodendrogliei (Lumsden, 1951) este uneori luat în discuție.

Actualmente există probe insuficiente care să arate dacă în intimitatea ei demielinizarea produsă printr-o astfel de varietate de condiții, ar fi aceeași în fiecare caz. Este posibil ca demielinizarea primară să fie o manifestare externă rezultantă a unui număr mare de procese chimice sau fizice ce au loc în interiorul tecii de mielină.

Studii făcute cu fosfolipide sau acizi grași marcați au arătat un „turnover" rapid al lipidelor mielinice (Spery, 1962) ceea ce a sugerat că bolile demielinizante pot rezulta dintr-o tulburare între sinteza și catabolismul componentelor mielinei, demielinizarea putându-se produce fie când sinteza este tulburată, fie când catabolismul este crescut (Adams, 1962). Această ipoteză însă, nu pare a rezista în fața recentelor dovezi ce demonstrează că lipidele mielinice sunt mult mai stabile decât se presupuneau (Davison și col., 1958 și 1959), evidențiindu-se un „turnover" crescut în substanța cenușie și foarte scăzut în cea albă, fapte ce arată că lipidele rețelei de mielină, departe de a fi stabile, sunt însă extrem de inerte metabolic.

Afecțiunile demielinizante umane, cu toate că au același substrat biochimic ce suferă modificări, în cursul bolilor, sunt de o complexitate mult mai mare. Caracteristicile patologice majore ale adevăratelor boli demielinizante sunt demielinizarea primară și pierderea oligodendrocitelor din ariile afectate (Adams, 1962), în timp ce axonii și celulele nervoase sunt conservate (disociație axono-mielinică). Aceasta constituie un criteriu de diferențiere față de demielinizarea secundară (degenerarea waleriană) unde axonul și mielina degenerează simultan.

În sistemul nervos central, cercetările moderne au adus o serie de argumente obiective în favoarea teoriei ce arată că oligodendroglia joacă un rol în mielinogeneză, analog celulelor Schwann din nervul periferic (Luse, 1956, Peters, 1960). Procesul mielinizării reprezintă transformarea unui țesut bogat în apă și cu puține proteine și lipide, așa cum este țesutul nervos imatur și nemielinizat, într-un țesut bogat în lipoproteine. Rămâne încă nerezolvată problema cauzelor care opresc metabolismul oligodendrogliei în perioada de maturizare a sistemului nervos. De fapt, după unii autori, nu există o oprire adevărată a biogenezei proteinelor și lipidelor decât pentru colesterol, ci doar o viteză de reînnoire a acestor molecule mai încetinită. Acest proces corespun-

Scanned with OKEN Scanner

zător maturizării sistemului nervos, după cum sugerează unele date, s-ar datori înlocuirii glicolizei anaerobe a glucozei cu degradarea „șuntată". Se cunoaște că în sistemul nervos imatur, glicoliza anaerobă este predominantă și că în urma acesteia rezultă mai ales acetileoenzima A, care servește ca precursor de sinteză a acizilor grași și colesterolului. Sistemul nervos matur, care consumă 2/5 din cantitatea totală de energie a organismului, preferă înlocuirea glicolizei anaerobe cu degradarea „șuntată" a glucozei, cale prin care iau naștere mult mai rapid compușii energetici necesari unei activități nervoase crescute. Înlocuirea, însă, a degradării anaerobe a glucozei ar putea priva sistemul nervos de compușii acetilici, care reprezintă elementele de sinteză a lipidelor mielinei și ca urmare procesul de mielogeneză să înceteze. Dacă acestei „crize" de materiale i se mai adaugă, unii factori necunoscuți, ce ar afecta într-un mod sau altul acest metabolism, atunci acest „echilibru precar" se poate rupe și apare astfel demielinizarea. Aceasta este, de altfel, una din ideile care au stimulat cercetările privind metabolismul glucidic și energetic în aceste afecțiuni.

Constatarea că în focarele de scleroză multiplă oligo-dendrogliile dispar de la periferia plăcii (Mc. Alpine și col., 1955) a sugerat că leziunea acestor celule ar putea fi un factor patogenic important implicat în bolile demielinizante.

Dacă această ipoteză ar fi cea valabilă, înseamnă că sinteza este dependentă de funcțiunea celulară, iar demielinizarea ar deveni o reflectare a unei boli celulare, mai curând decât a unor injurii ce afectează mielina *per se*. Această direcție de gândire ar deveni un sprijin puternic în favoarea ipotezei infecțioase și în special virale implicate în unele cazuri de demielinizare, deoarece acești agenți etiologici prin localizarea electivă intracelulară ar putea produce parazitarea oligodendrogliilor și astfel genera boli demielinizante (Samter și Alexander, 1965). Teoria implicării rolului posibil al unor agenți virali în bolile demielinizante, cel puțin pentru scleroza multiplă, pare să dobândească astfel, unele argumente.

În același timp se ridică și ipoteza unor factori metabolici — neidentificați încă — care ar putea afecta funcțiunea oligodendrogliei și astfel ar tulbura implicit și funcția de mielogeneză.

Există unele date histochimice care arată o creștere a activității enzimatice în ariile înconjurătoare plăcii demielinizante. Astfel, activitatea fosfatazei acide, a unor oxidaze, peroxidazelor (Roizin și Kolb, 1957), DPN-diaforazelor (Friede, 1961 b), ATP-azelor, adenozin-5-monofosfatazelor, citidintrifosfatazelor, lactic dehidrogenazelor și TPN-diaforazelor (Adams, 1962) era crescută în interiorul celulelor gliale și care suferă în același timp și o proliferare la marginea zonei demielinizante. Însă așa cum sublinia și Adams (1962) nu se știe dacă această hiperactivitate a unor celule gliale înconjurătoare, este o cauză sau un simplu răspuns la placa demielinizantă.

Faptul că intoxicațiile accidentale cu compuși toxici organofosforici (triorto-crezil-diizopropil, fosfat, mipafox etc.), au produs o demielinizare asociată cu inhibiția activității pseudocolinesterazelor din sistemul nervos, enzime implicate prin unele căi metabolice în menținerea integrității tecii de mielină, a trezit un mare interes mai ales acum în perioada folosirii unei mari varietăți de acești compuși inhibitori ai colinesterazei, în agricultură și horticultură. Ipoteza aceasta, care începe să ofere unele perspective mai ales în privința apariției cazurilor sporadice a devenit mai puțin promițătoare după ce s-a dovedit că există totuși și alți compuși fosforici care, deși inhibă activitatea pseudocolinesterazelor (Rossiter, 1962), nu produce demielinizare.

Scanned with OKEN Scanner

Faptul că activitatea encefalitogenă a fost găsită prezentă în creierul omului, maimuței, iepurelui, câinelui, cobaiului, șoarecelui, șobolanului, găinii și că substanța albă este mai activă decât cea cenușie, ca și faptul că alte organe cum ar fi mușchiul, rinichiul, pancreasul, splina, testicolul și medulosuprarenala au fost găsite inactive din acest punct de vedere (Rossiter, 1962), ar putea să ofere unele argumente în favoarea localizării procesului demielinizării în sistemul nervos central, care pare a fi mult mai sensibil decât alte organe la mecanismele alergice.

Natura factorului implicat în demielinizare rămîne încă nedovedită. Demielinizarea este privită acum nu ca un proces specific datorat unei cauze, ci ca o modalitate de răspuns a substanței albe la stimuli nocivi, insuficienți de a produce necroza completă a țesutului (Hurst și col., 1943). Este de subliniat faptul că, deși mecanismele ce provoacă demielinizarea sunt foarte diferite, bază histologică, a demielinizării experimentale și clinice, ca și substratul biochimic al acesteia, este totuși comun, ceea ce ne obligă a face distincția între etio-patogenia demielinizării — care nu poate fi decât multiplă (dată fiind multitudinea proceselor patologice în care apare) și modalitatea dezintegrării mielinei ca efect al acțiunii unei cauze primare.

Fără a putea dovedi prezența agentului demielinizant primar, se poate considera că menținerea integrității normale a tecii de mielină necesită prezența unei enzime sau unor sisteme enzimatice și că interferența, cu acțiunea acesteia sau acestora, printr-un inhibitor metabolic, ar putea cauza o degenerare a tecii de mielină. Ulterior, procesul inițial de demielinizare primară, eliberează alergeni, care printr-un mecanism imunoalergic secundar (anticorpi) ar duce la o demielinizare secundară (demonstrată printr-o serie de modificări biochimice ca și efectul bun al tratamentului cu cortizon, corticotrofină, doze mari de salicilați, 6-mercaptopurine etc.), ce amplifică procesul de demielinizare inițial.

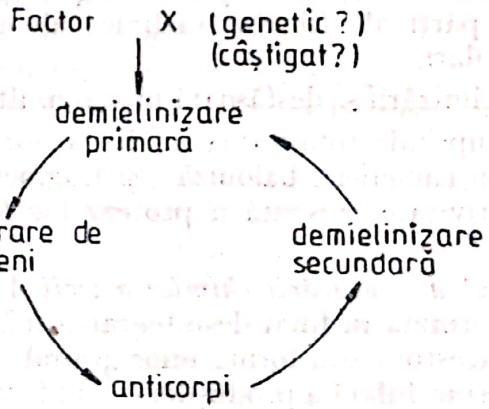

Lipsa de refacere a tecii de mielină distruse din sistemul nervos central s-ar putea explica prin pierderea (din cauze încă neelucidate, posibil înlocuirea glicolizei anaerobe) capacității mielo-genetice a oligodendrogliei ajunsă la maturitate (la 2—3 ani după naștere).

Imposibilitatea identificării printre categoriile de agenți cunoscuți ca inițiatori ai demielinizării în bolile umane, a aceluia sau acelora ce ar putea produce aceste boli, nu a frânat, ci dimpotrivă chiar a stimulat căutarea căilor posibile care să explice apariția acestora.

Problema etiopatogeniei procesului lezional al bolilor demielinizante a fost foarte mult discutată, existând o serie de teorii care nu mai au azi decât o valoare istorică. Astfel, aceste boli au fost privite ca un viciu de dezvoltare

Scanned with OKEN Scanner

(hipocito-morfogeneză), ca rezultat al unei capacități de reparație insuficientă a neuronilor (teoria consumului), ca o expresie a unei fragilități tisulare a mezodermului, ca manifestări ale procesului general de eredo-degenerare cu triplă electivitate (ectodermică, de sisteme și segmentară) și în fine, ca având o origine vasculară, inflamatorie sau metabolică (insuficiența proceselor fermentative celulare). Încă din 1920 G. Marinescu scria că „procesul patologic al bolilor demielinizante este datorat unui metabolism defectuos al fibrelor nervoase și nu unui proces inflamator", de o organizare chimică defectuoasă a mielinei și cilindraxului anumitor sisteme de fibre.

Între cele două extreme reprezentate de afirmația lui van Bogaert (1949) după care „nu sunt încă probe care să demonstreze o alterare secundară a unei vicieri de metabolism general sau special" și cea a lui G. Marinescu (1920—1930), care susține că leziunea caracteristică bolilor demielinizante constă în modificarea fermenților hidrolitici și oxidanți ca și a echilibrului lor, s-au acumulat o serie de date mai noi care par să fie favorabile concepției metabolice. Astfel, s-a sugerat că bolile demielinizante ar fi boli datorate unui defect enzimatic manifestat printr-o tulburare a căilor metabolice în interiorul sistemului nervos (Robinson, 1966). Ideea patogeniei neurochimice se conturează din ce în ce mai mult, deși până în prezent nici o investigație nu a pus în evidență acest presupus defect enzimatic, existent în sistemul nervos în cazul bolilor demielinizante.

Necunoașterea leziunii biochimice fundamentale nu a permis până în prezent formularea unei concepții etiopatogenice precise. Se pare că ar exista o anomalie înnăscută, implicând un mecanism necunoscut, care treptat ar produce o tulburare biochimică și anatomică ce s-ar extinde și ar deveni decelabilă clinic. Ipoteza actuală este cea a unei enzime sau echipament enzimatic insuficient a pericarionului sau a simbiozei glioaxonale, ce ar duce în final la degenerarea axonilor, la un proces degenerativ regional, care atinge predominant unele părți ale fibrelor melinice ale cilindraxului, respectând la debut corpii celulari.

Procesul demielinizării se desfășoară în mai multe stadii (Petrescu, 1973):

— *stadiul I*, cuprinde totalitatea modificărilor morfologice ale tecii de mielină, traduse prin tumefieri, balonizări și fragmentarea tecii. Histochimic se evidențiază o activitate crescută a proteazelor (ce dislocă unele legături proteolipidice);

— *stadiul II*, al *dezintegrării chimice a tecii* de mielină, cuprinde toate procesele ce vor determina în final desintegrarea mielinei: fragmentarea mielinei și fagocitarea acestora sub forma unor granule fine ce apar în interiorul celulelor (apariția intracelulară a produșilor) și unde va continua dezintegrarea. Histochimic se evidențiază desfacerea colesterolului din teaca de mielină și esterificarea lui cu alți compuși lipidici eliberați din teacă (fosfolipide, cerebrozide, sulfatide) și apariția a patru tipuri de lipomacrofage (tipul I, ce conține exclusiv granule de mielină și până la tipul IV, unde aceste granule au dispărut, interiorul fiind ocupat de colesterolul esterificat);

— *stadiul III, sechelar*, se caracterizează prin migrarea lipofagelor în vase, unde după eliminarea conținutului lor colesterolic dispar. Acest stadiu se caracterizează și prin apariția țesutului cicatriceal în zona demielinizată.

DEMIELINIZARE PERIVASCULARĂ (E.: perivascular demyelinization) (noțiune morfopatologică). Proces patologic caracterizat prin distrugerea tecii de mielină a prelugirilor nervoase, în special în vecinătatea vaselor, leziune

Scanned with OKEN Scanner

histopatologică întâlnită în special în encefalitele post-vaccinale și post-boli eruptive (vezi encefalite).

DEMOHR. PROBA ~ (E.: Demohr's test) (probă clinică). Probă constând în compararea a două obiecte având o greutate egală și volum diferit. Oligofrenii și demenții apreciază ca fiind mai greu obiectul cu volumul cel mai mare, indicele de eroare fiind proporțional cu gradul afecțiunii.

DENDRAXON. (E.: dendraxon) (noțiune anatomică). Desemnează un tip de axon care este mai scurt decât normal și care din această cauză tinde să se ramifice imediat ce părăsește celula norvoasă; poate fi acoperit sau nu cu teacă de mielină.

DENDRICEPTOR (E.: dendriceptor) (noțiune anatomică). Desemnează un punct la terminația subțire dendritică care captează stimulii sau impulsurile originare în — sau îi împarte la — alți neuroni.

DENDRIFORM (E.: dendriform) (noțiune anatomică). Noțiunea desemnează o ramificație sub formă de dendrită.

DENDRITĂ. DENDRITE (E.: dendrite, dendron) (noțiune anatomică). Prelungiri (procese) citoplasmatice ale unui neuron, ramificate ca ramurile unui copac, ce conduc impulsurile nervoase în mod centripet (de la grecescul dendros = arbore, copac)

Dendritele sunt prelungirile neuronale specializate pentru generarea (în cazul unor analizatori), dar mai ales recepția impulsurilor nervoase, pe care le transmit apoi somei neuronale (conducere celulipetă, aferentă, centripetă).

Neuronii posedă numeroase dendrite ce furnizează o arie mare de contact cu alți neuroni (până la 0,25 mm^2), cele mai multe relativ scurte și bogat ramificate, realizând în general, aspectul comparat cu ramurile unui copac. Suprafața dendritei (dendrolemei) este rugoasă (varicoasă) din cauza prezenței numeroaselor sinapse („spini" sinaptici).

În porțiunea inițială dendritele prezintă un diametru mai mare, care se micșorează din ce în ce pe măsura depărtării de corpul neuronal. Porțiunea mai groasă a dendroplasmei conține corpi Nissl și mitocondrii, iar neurofibrilele se prelungesc probabil până la nivelul celor mai fine ramificații terminale dendritice. La nivelul dendritei se mai găsesc și microtubuli, al căror număr este însă mult mai redus decât în axon.

Studii ontogenetice au dovedit că excitațiile primite de neuroblast generează formarea prelungirii axonice în regiunea opusă locului de intrare a stimulului. Mai târziu, când apare în neuroblast substanța tigroidă, se formează și dendritele, care se dezvoltă în sens opus axonului, adică spre sursa excitației.

DENDRITIC. (E.: dendritic) (noțiune anatomică). Această denumire definește noțiunile referitoare la o dendrită sau la ansamblul acestor prelungiri.

DENDROID (E.: dendroid) (noțiune anatomică). Noțiunea desemnează ramificațiile deredritice, ce sunt asemănătoare cu ramificațiile unui copac.

DENDROFAGOCITOZĂ (E.: dendrophagocytosis) (proces fiziologic). Procesul prin care celulele microgliale absorb debriuri de astrocite degenerate (gr. dendron = copac; phagein = a mânca; Kytos = celulă; osis = condiție).

Scanned with OKEN Scanner

DENERVARE (E.: denervate) (simptom). Denervarea desemnează o stare caracterizată prin suprimarea fizico-chimică (blocaj cu un drog), secționarea sau excizia inervației unui anumit organ sau al unei regiuni anatomice. Este caracterizată clinic prin apariția unor amiotrofii neurogene. Acestea au în general o predominență distală, putând fi uni- sau bilaterale (simetrice și asimetrice). Unele au tendință de ascensiune. Se pot însoți de hipotonie musculară de intensitate variabilă (frecvent variind în paralel cu gradul amiotrofiei) și fasciculații musculare (caracteristice în special pentru formele spinale subacute și cronice), reflexe idio-musculare conservate, reflexele osteotendinoase diminuate sau abolite, frecvent tulburări vasomotorii și sudorale.

Denervarea poate fi completă sau incompletă și poate fi evidențiată prin examenul de electrodiagnostic, electromiografic și prin biopsia musculară:

Electrodiagnosticul de rutină incumbă o serie de aspecte revelatoare:

a. Denervarea completă: inexcitabilitate galvanică și faradică a nervului; inexcitabilitate a mușchiului la curenții de excitație scurtă; lentoarea și mărirea pragului contracțiilor la curentul galvanic; scăderea pragului reobazic al mușchiului; galvanotonus muscular patologic; creșterea cronaxiilor.

b. Denervarea incompletă: conservarea excitabilității galvanice și faradice a nervilor, contracțiile având însă o amplitudine scăzută; la nivelul mușchilor se remarcă o oarecare excitabilitate a unor fibre musculare la curentul faradic, dar cu răspunsuri heterogene la curentul galvanic, în sensul că unele fibre au o contracție lentă la prag mai scăzut, iar altele au o contracție destul de vie la un prag mai ridicat.

Electromiografia arată o sărăcire sau o absență a potențialelor de unitate motorie, în general aceste potențiale conservându-și morfologia normală. Reapariția acestor potențiale reprezintă indicații, precoce, adesea chiar preclinice, de reinervare.

a. Denervarea completă se caracterizează prin: — existența unei activități spontane permanente a fibrei musculare, cu prezența de potențiale de fibrilație de scurtă durată, de slabă amplitudine și de frecvență joasă, dar relativ stabilă; — absența oricărui potențial de unitate motorie cu ocazia contracției voluntare.

b. Denervarea parțială se caracterizează prin: — prezența în repaus de potențiale de fibrilație sau de fasciculație și adesea de potențiale de unitate motorie; — în timpul contracției voluntare, se înregistrează o sărăcire a potențialelor de unitate motorie, care pot prezenta uneori chiar amplitudini cvasinormale. În cazuri extreme, un efort deosebit poate declanșa traseul simplu.

Biopsia musculară oferă de obicei imagini histopatologice net diferențiate față de amiotrofia miogenă: a) existența de leziuni în insule, sau în plăci, care corespund atingerii fibrelor unei aceleiași unități motorii, în vreme ce fibrele unităților motorii nelezate prezintă aspecte normale; b) fibrele lezate sunt atrofiate și înlocuite de țesut fibros sau adipos.

DENNY-BROWN. NEUROPATIA EREDITARĂ A LUI ~ (E.: hereditary neuropathy of ~) (boală) (sin.: aeropatia ulcero-mutilantă familială a lui Thévenard). Este o afecțiune degenerativă eredo-familială, cu transmitere autosomală și cu debut între 15—30 de ani și afectând predominant sexul masculin. Clinic se caracterizează prin variate tulburări trofice cutanate, osoase și neurologice (hipoestezie termo-algezică, modificări ale reflexelor etc.).

DENTAL. NERVI DENTALI (DENTARI) (E.: dental nerves) (noțiune anatomică). Desemnează nervii care inervează senzitiv dinții și care sunt următorii:

Scanned with OKEN Scanner

n. dental inferior — nervus alveolaris inferior
n. dental mijlociu — ramus alveolaris superior medius
n. dental postero-superior — rami alveolaris superiores posteriores.

DENTALGIE (E.: dentalgia) (boală). Desemnează în general o durere (lat. dens = dinte; gr. algos = durere) de dinți. Aparține domeniului stomatologic. Nu trebuie să se confunde cu nevralgia trigeminală, chiar când aceasta este localizată în domeniul ramurilor trigeminale II (maxilar superior) și III (maxilar inferior sau mandibular).

DENTATĂ (E.: dentata) (noțiune anatomică). Desemnează vertebra a doua cervicală.

DENTAT (E.: dentate sine dentatum nucleus) (noțiune anatomică). Nucleul dințat (dentat) este principalul nucleu cerebelos, ce are o formă crenelată și cu o deschidere spre hil.

DEOLEPSIE (E.: deolepsy) (boală sau sindrom). O formă de delir mistic, fals etichetat drept psihoepilepsie, în care bolnavul este convins că are pe Dumnezeu în el și deci are puteri și reacții divine (lat. deus = Dumnezeu; gr. = lombanien = a măsura) (vezi psihoepilepsia).

DEPERSONALIZARE (E.: depersonalization) (simptom). Tulburare a conștiinței, în care bolnavul simte că este ireal, adică o stare manifestată prin trăirea înstrăinării ideilor, sentimentelor și a acțiunilor. Se întâlnește frecvent în stări depresive, schizofrenie și psihastenie (P. Janet).

DEPOLARIZARE (E.: depolarization) (fenomen, semn electrografic). Modificarea polarizării membranelor din starea de repaus, sub influența stimulului fiziologic sau a altor stimuli. În general, se identifică cu pierderea sarcinilor electrice pozitive la exteriorul membranelor celulare.

DEPRESIE. (E.: depression) (simptom) (noțiune anatomică).
1° — *Depresia* (lat. = deprimere) desemnează o diminuare morală, intelectuală și fizică, apărută ca un simptom în cadrul unor boli sau procese fiziologice variate. Sunt descrise depresia survenită în adolescență și după somn (postdormițională), depresia însoțită de agitație, depresia reactivă, depresia involuțională etc.;
2° — *Stări depresive prelungite* (sindroame) se întâlnesc destul de frecvent în faza intercritică a epilepsiei (mai ales temporale), fiind interpretate cu reacții depresive față de boală, care se adaugă problemelor sociale și personale ale acestor bolnavi. Stări depresive s-au mai descris și în unele tumori ale lobului temporal, ale septului și talamusului (antro-medial), precum și între crizele de furie din cursul encefalitelor cu leziuni în cornul Ammon, hipotalamus, mezencefal, și chiar punte. Stări depresive au mai fost descrise, în afara afecțiunilor psihiatrice, și în unele scleroze multiple (cu leziuni diseminate în trunchiul cerebral);
3° — *Depresie* (noțiune anatomică).
Desemnează, orice parte circumscrisă a unei suprafețe sau unui organ care este situată inferior față de suprafața generală. ex.: — depresia otică (E.: otic depression) este depresia din care se dezvoltă în perioada embrionară, urechea;

Scanned with OKEN Scanner

— depresii pacchioniene (E.: pachionian depressions) sunt mici depresii pe suprafața internă a osului parietal, adiacente suturii sagitale, găsite în special la vârstnici și, în care sunt localizate granulațiile pacchioniene (arahnoide).

DEPRESIE CORTICALĂ POSTCRITICĂ (E.: posteritical cortical depression) (semn electroencefalografic). Aspect electrografic întâlnit după criza epileptică (vezi epilepsie).

DEPRESIE EPISODICĂ TEMPORALĂ (E.: episodic temporal depression) (sindrom). Descrisă de Csiky și colab. (1966), se caracterizează printr-un sindrom depresiv clasic la persoane în ale căror antecedente personale nu se evidențiază nici o criză epileptică. Se diagnostichează pe baza apariției la electroencefalografie a unui focar temporal, deseori vizibil numai după activare medicamentoasă (Evipan, Baytinal), ca și pe baza probei terapeutice. După tratamentul antiepileptic se obțin ameliorări nete clinice și electroencefalografice.

S-a mai descris și o stare depresivă continuă (Pond, 1974) sau depresii recurente (Serafetinides, 1970), în epilepsia temporală.

DERANENCEFALIE (E.: deranencephalia) (boală). Monstruozitate fetală, în care craniul și porțiunea superioară a măduvei spinării lipsesc (sau sunt deficitare), însă gâtul este prezent.

DERCUM. SINDROMUL LUI ~ BOALA LUI ~ (E.: Dercum's disease) (boală) (sin.: fibrolipomatoza dureroasă; lipomatoza dureroasă; neurolipomatoză). Varietate de lipomatoză, (descrisă în 1888) și caracterizată prin tumefacții cutanate nodulare difuze, dar mai ales la nivelul membrelor, toracelui și abdomenului. Uneori se însoțesc și de creșterea în volum a sânilor și sunt caracteristice pentru adipoza dureroasă (Arseni și Popoviciu, 1981). În afară de durere, boala mai poate fi însoțită și de astenie, apatie și inconstant tulburări mintale. Etiologia este necunoscută, dar unele tulburări endocrine pot fi implicate în această boală.

DERENCEFALOCEL (E.: derencephalocele) (boală). Extruzia parțială a substanței cerebrale printr-o fisură existentă în una sau mai multe vertebre cervicale (gr. dere = gât; egkephalos = creier; kele = hernia). *Derencefalie* (gr. dere = gât + enkephalos = creier). Anomalie constând într-o dezvoltare rudimentară a oaselor cutiei craniene și în special în absența porțiunii posterioare a occipitalului și cu vertebrele cervicale bifide însoțită și de anomalii ale creierului (varietate de anencefalie).

DERMATALGIE (E.: dermatalgia) (simptom). O senzație dureroasă în piele (gr. derma = piele; algos = durere), consecința unui reflex sau al unei boli nervoase. De obicei nu există o leziune organică și se asociază și parestezii.

DERMATANEURIE (E.: dermataneuria) (simptom). Anestezia pielii consecutivă alterațiilor produse la nivelul inervației senzitive.

DERMATOGRAFISM (E.: dermatographism) (simptom). (sin.: dunga meningitică a lui Trousseau). Se caracterizează prin apariția în cazul sindromului meningeal a unei dungi albe, mărginite de două dungi de culoare roșie, în urma unei excitații mecanice a pielii cu un obiect ascuțit.

Scanned with OKEN Scanner

DERMATOM (E.: dermatome) (noțiune anatomică). Dermatomul reprezintă un teritoriu cutanat inervat de fibrele senzitive ale unui singur nerv spinal.

La vertebratele inferioare, distribuția teritorială a sensibilității în raport cu măduva spinării se face direct, teritoriul cutanat corespunzând, prin delimitări de linii paralele orizontale, segmentului medular respectiv și purtând numele de dermatoame. Odată cu dezvoltarea membrelor și mai ales odată cu transformarea stațiunii patrupede în stațiunea bipedă, au apărut modificări mari în distribuția teritorială a sensibilității. Teritoriile senzitive ale nervilor rahidieni nu au mai rămas paralele, acest paralelism (orizontal) menținându-se doar în zona rădăcinilor dorsale, persitând însă în continuare aspectul alungit, de benzi, al acestor teritorii. (Fig. 4, 5 și 6). Astfel, teritoriul C_4 se învecinează cu teritoriul D_2, benzile radiculare C_5, C_6, C_7, C_8 și D_1 fiind situate pe membrul superior; teritoriul L_3 se învecinează cu teritoriul S_2, benzile radiculare L_4—L_5 și S_1 fiind situate pe membrul inferior. Pe de altă parte, mai trebuie ținut

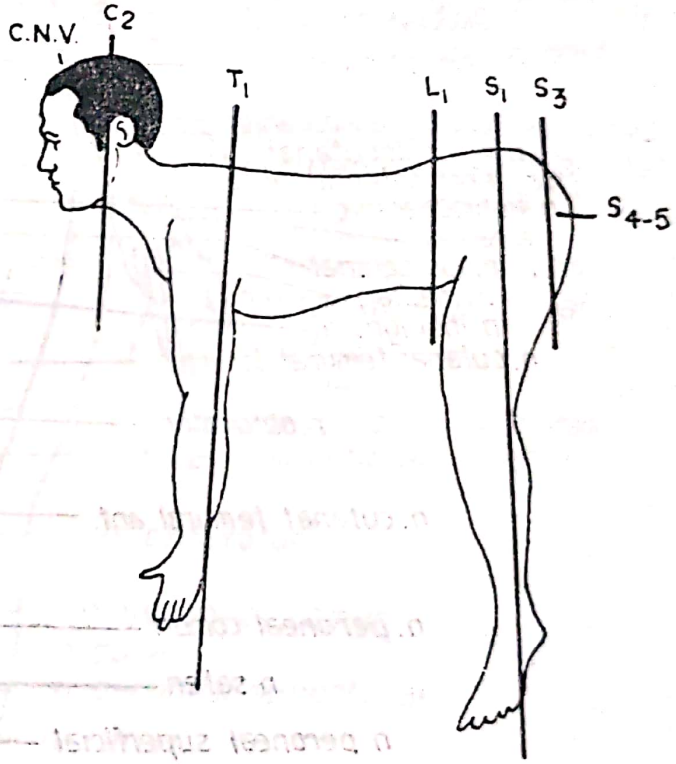

Fig. 4. Reprezentare schematică a dermatonerelor.

seama de superpoziția teritoriilor radiculare, suprafața aparținătoare fiecărei rădăcini fiind acoperită și de teritoriile celor două rădăcini vecine, astfel încât pentru determinarea unei anestezii pe suprafața corespunzătoare unei singure rădăcini este necesară lezarea de fapt a trei rădăcini alăturate. Leziunea unei singure rădăcini determină doar o hipoestezie pe teritoriul corespunzător.

DERMATOMIOZITĂ (E.: dermatomyositis) (boală). (sin.: dermatoneuromiozită). Este o boală caracterizată prin asocierea leziunilor cutanate cu o suferință musculară polimiozitică (vezi polimiozita). Este inclusă împreună cu lupusul eritematos diseminat, poliartrita nodoasă și sclerodermina în grupul bolilor difuze ale colagenului.

Prevalența dermatomiozitei este de 5 la 100.000 locuitori, iar incidența de 0,1—0,5/100.000.

Scanned with OKEN Scanner

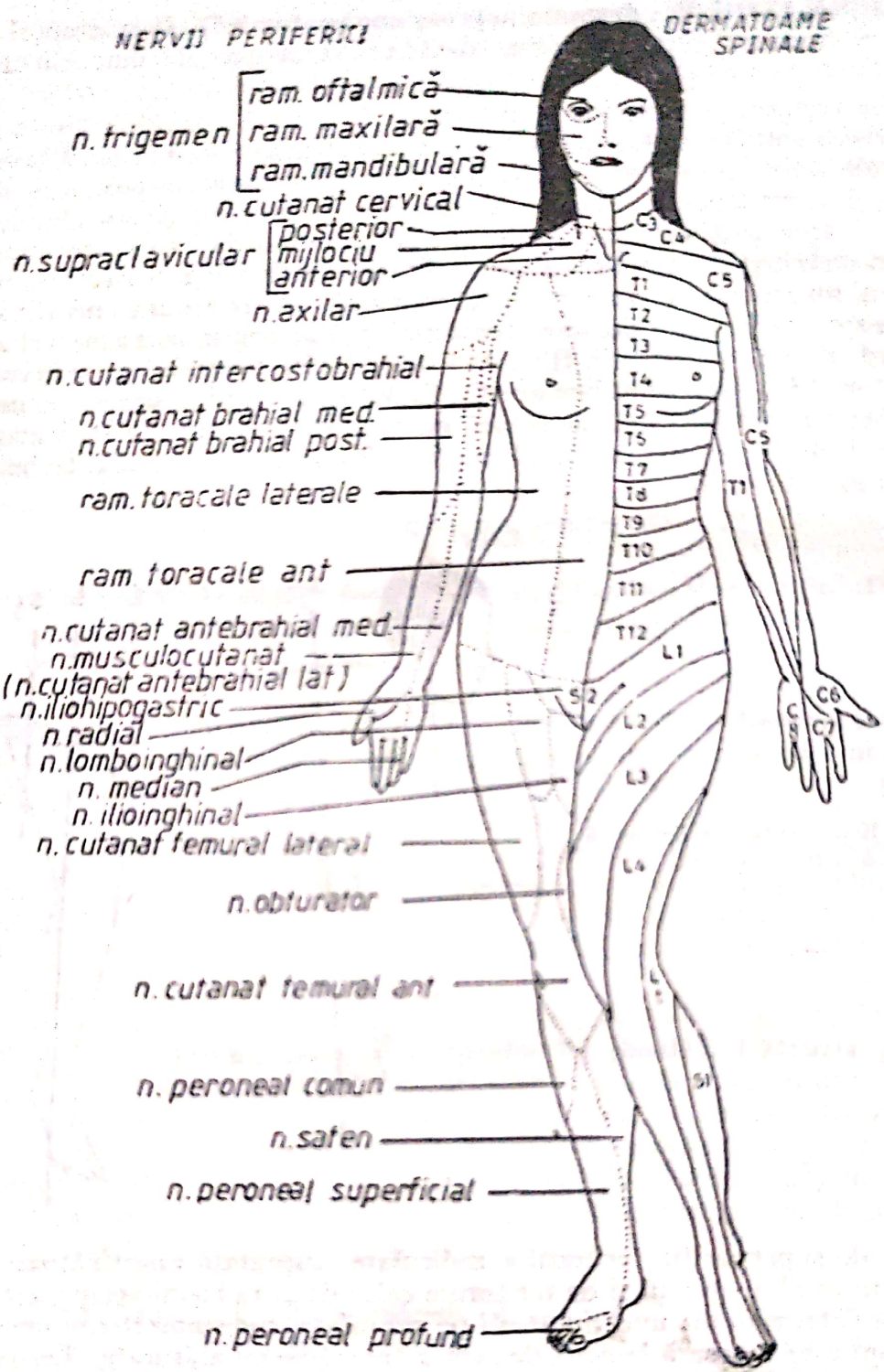

Fig. 5. Reprezentare schematică a dermatomerelor şi a teritoriilor cutanate ale nervilor periferici (vedere anterioară).

În etiopatogenia bolii este incriminat un mecanism imunopatologic autoagresiv prin proliferarea unor clone interzise. Celulele limfoide sensibilizate acumulate perivascular, activate în contract cu antigene musculare, secretă limfokine care cauzează necroza fibrei musculare.

Anatomopatologic se constată necroza şi vacuolizarea fibrelor musculare asociată cu fenomene regenerative exteriorizate de apariţia celulelor mioblas-

Scanned with OKEN Scanner

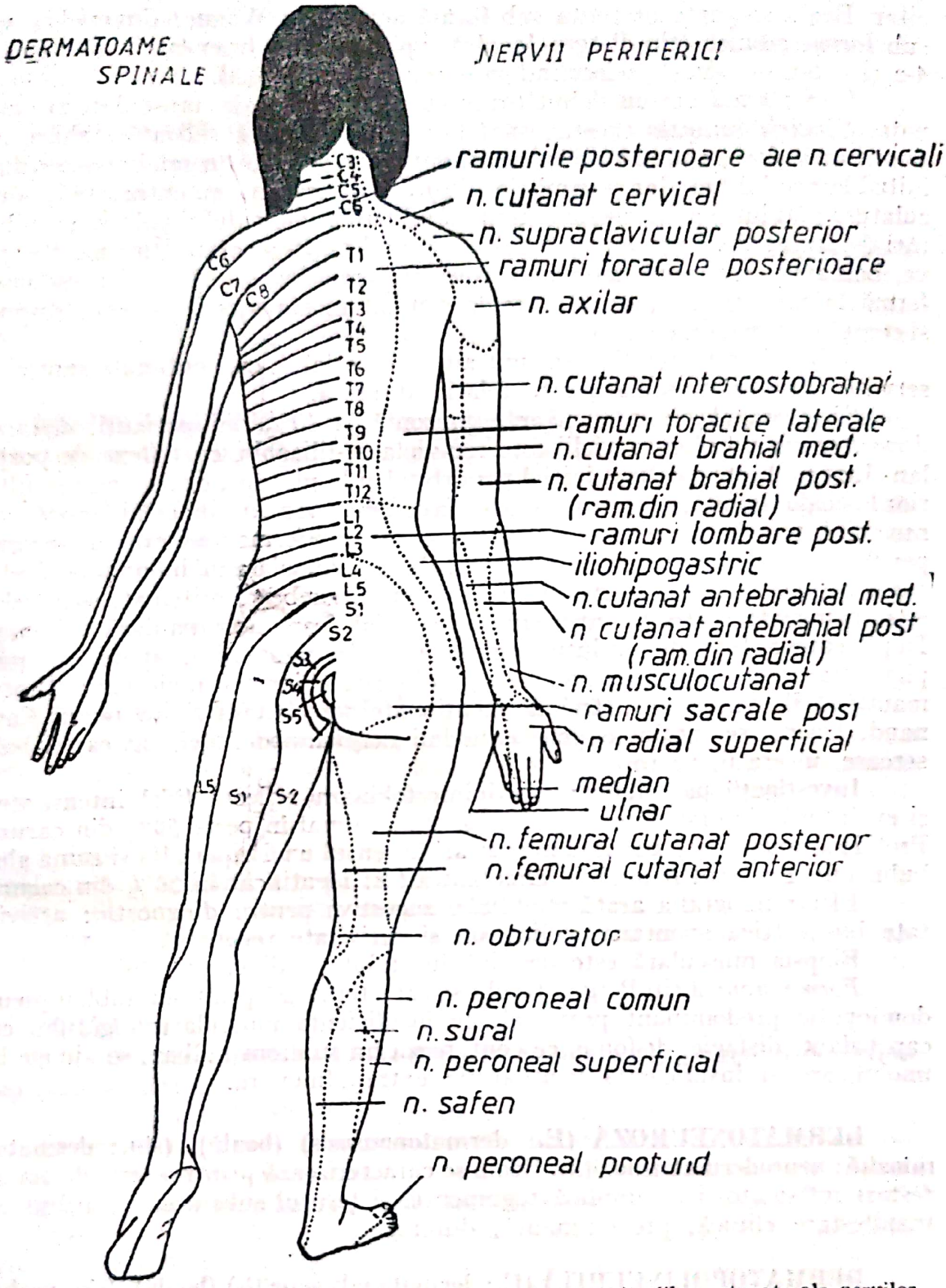

Fig. 6. Reprezentare schematică a dermatomerelor și a teritoriilor cutanate ale nervilor periferici (vedere posterioară).

tice sub membrana bazală a fibrelor musculare necrozate. Caracterul inflamator al leziunilor, cu prezența limfocitelor mici, a histiocitelor și celulelor plasmatice, este considerat ca fiind elementul definitoriu histopatologic. Modificările cutanate constau din: atrofia epidermului, edemul stratului bazal, degeneresecența fibrelor colagene, degenerescență fibrinoidă infiltrat limfohistio-

Scanned with OKEN Scanner

citar. Boala se poate prezenta sub formă acută (tip Wagner-Unvericht) sau sub formă cronică (tip Petges-Jacobi), apărând mai frecvent în decadele a 4-a și a 6-a de vârstă, neocolind însă copiii și vârstnicii.

Forma acută are un debut brusc cu semne generale, musculare și cutanate. *Semnele generale* constau în febră, uneori foarte ridicată, tahicardie, dureri articulare, anorexie. *Sindromul muscular* constă din mialgii semnalate inițial la nivelul brațelor și gambelor, însoțite de crampe, cu extindere la musculatura gâtului și a faringelui determinând pareze ale vălului palatin și tulburări de deglutiție. Segmentele distale sunt mai puțin afectate. În cazurile grave, bolnavul este rapid imobilizat, musculatura fiind sensibilă la presiune și fermă la palpare. Atingerea musculaturii intercostale poate genera dispnee și complicații respiratorii.

Reflexele osteotendinoase sunt alterate variabil, cele cutanate sunt conservate. Atrofia musculară este relativ discretă.

Simptomatologia cutanată este prezentă la 40% din pacienți, *definind dermatomiozita*. Culoarea pielii este roz-violacee-liliachie, cu reflexe de porțelan. Eritemul este localizat inițial periorbital și la pleoape, extinzându-se ulterior la ceafă, la față, pe umeri, spate, fața anterioară a toracelui, coate, genunchi. Uneori leziunile se localizează pe obraji sub forma unui eritem „în vers-pertilio", simulând un lupus eritematos. Pe fața dorsală a mâinilor și la nivelul oaselor metacarpiene leziunea îmbracă forma unor benzi eritematoase. Pielea este tumefiată datorită edemului interstițial, care acompaniază eritemul. După câteva luni de evoluție tegumentele devin atrofice, apare o hiperpigmentare sau depigmentare. Se pot observa chiar teleangiectazii. Dintre manifestările vasomotorii trebuie menționate acrocianoza și sindromul Raynaud. Uneori se întâlnesc peteșii, noduli dermohipodermici, urticarie, bule seroase, ulcerații, necroze.

Investigații paraclinice: creatininfosfokinaza reflectă fidel intensitatea și evoluția leziunilor musculare. VSH este anormal în peste 50% din cazuri. Proteinograma serică prezintă modificări în sensul unei hiper-alfa și gama globulinemii. Factorul reumatoid circulant a fost identificat în 50% din cazuri.

Electromiografia arată modificări sugestive pentru diagnostic: activitate bioelectrică spontană, polifazism și activitate repetitivă.

Biopsia musculară este decisivă în stabilirea diagnosticului.

Forma cronică tip Petges-Jacobi se caracterizează printr-un tablou pseudomiopatic predominant proximal, cu insuficiența musculaturii gâtului cu cap balant, disfagie, disfonie, ce conturează un sindrom bulbar; se ajunge la imobilizare și insuficiență ventilatorie extrapulmonară.

DERMATONEUROZĂ (E.: dermatoneurosis) (boală). (sin.: dermatomiozită; neurodermatomiozită). Boala se caracterizează printr-o serie de manifestări inflamatorii ce implică tegumentul și țesutul subcutanat, având ca manifestare clinică, predominantă, durerea.

DERMATOPOLINEURITĂ (E.: dermatopolyneuritis) (boală). (sin. vechi: acrodinia). Boală epidemică acută, apărută la copii mici sau tineri și caracterizată printr-un prurit variabil și uneori erupție, fotofobie, anorexie, edemul mâinilor și picioarelor și tulburări senzitive.

DERMOLEXIE (E.: dermolexia) (semn). Capacitatea de a recunoaște, fără participarea vizuală, a cifrelor, literelor sau desenelor trasate de examinator pe tegumentele bolnavului, cu ajutorul unui excitant tactil.

Scanned with OKEN Scanner

În clinică, se utilizează mai ales noțiunea de *dermoalexie*, care constă în imposibilitatea de recunoaștere, simptom ce intră în simptomatologia sindromului senzitiv, cortical parietal (vezi sindrom parietal).

DESCĂRCARE (E.: discharge) (semn electroencefalografic). În electroencefalografie este expresia unei scurte activități paroxistice, ample, cu semnificație patologică, îndeosebi în epilepsie.

DESCEMET*. MEMBRANA LUI ~.(E.: Descemet's membrane)(noțiune anatomică). Membrana lui Descemet sau lamina limitans posterior corneae, este formațiunea corneană în care în degenerescențele hepatolenticulare se produce depunerea de grăuncioare de cupru, responsabile de realizarea inelului lui Kayser-Fleischer.

DESINCRONIZARE (E.: desineronization) (semn electroencefalografic) Desincronizarea semnifică un traseu EEG plat.

DESINHIBIȚIE (E.: desinhibition) (sindrom). (sin.: dezagregare subpoligonală — Grasset; Disociație neuronală van Bogaert). Termen creat de Robert Bing, pentru a desemna eliberarea centrilor psihici și motori inferiori, subcorticali, automatici și vegetativi, de sub controlul centrilor corticali superiori. Clinic, sindromul de desinhibiție se traduce prin mișcări anormale și tulburări de tonus de tip extrapiramidal.

DEUTERANOMALIA, DEUTERANOMALOPIA, DEUTERANOPIA (E.: deuteranomaly; deuteranomalopia; deuteranopia) (sindrom). Desemenează o formă parțială de orbire pentru culori (gr. deuteros = al doilea; anomalos = neregulat; ops = simț), în care toate cele trei culori fundamentale (roșu, verde și albastru) sunt percepute, însă porțiunea verde a spectrului este percepută imperfect, datorită absenței fotopigmentului respectiv (clorolab), întregul spectru apărând a fi parcă format numai din două culori: galben și albastru (dicromatic). Această anomalie se datorește lipsei genei pentru culoarea verde la 1/16 din cromozomii X, anomalia fiind mai frecventă la bărbați.

DEVIAȚIA

1° — Deviația angulară. Proba deviației angulare. (E.: angular deviation test) (probă clinică).

(Sin: proba Babinski-Weil; proba mersului în stea).

Probă utilizată în examinarea clinică a unui bolnav cu leziune cerebeloasă (vezi sindromul cerebelos).

2° — Deviația brațelor (E.: arm deviation test) (probă clinică)

Probă pentru evidențierea unei leziuni vestibulare, constând în devierea brațelor întinse de partea leziunii cerebeloase sau de partea emisferei cerebeloase celei mai lezate. Bolnavul este cu ochii închiși și brațele întinse și în caz de tulburare de echilibru (leziune vestibulară) brațele deviază de partea leziunii (vezi proba brațelor întinse).

DEVIAȚIA CONJUGATĂ A OCHILOR (E.: eye's conjugate deviation) (semn). Deviația conjugată a globilor oculari constituie un semn important

* Descemet Jean, 1732—1810, medic francez.

Scanned with OKEN Scanner

de leziune de focar. Deviația conjugată a globilor oculari spre partea opusă hemiplegiei indică o leziune emisferică (bolnavul „își privește leziunea", conform legii lui Prévost și Landouzy). Deviația spre partea hemiplegică indică de obicei o leziune mai joasă în trunchiul cerebral (sindrom Foville protuberanțial inferior).

DEVIAȚIA FORȚATĂ A OCHILOR SPRE ÎN JOS. Infraversiunea oculară (E.: eye's infravertion) (simptom). Deviația forțată a ochilor spre în jos (infraversiunea oculară) semnifică existența unei disfuncții diencefalo-mezencefalice, consecutivă unei leziuni care comprimă mezencefalul; unei leziuni vasculare sau metabolice a mezencefalului (Plum și Posner, 1972); unui sindrom de hipertensiune intracraniană sau unor hemoragii talamice și subtalamice (Lhermitte, 1936; Fisher, 1967; Gilner și Avin, 1977; Lapresle și Said, 1977). Infraversiunea oculară a mai fost descrisă în hemoragiile meningee, în stările postcritice, în comele metabolice și în encefalopatiile respiratorii (Fisher, 1969;) Plum și Posner, 1972; Keane și colab., 1976). S-au adus dovezi că, de fapt, controlul mișcărilor oculare verticale se efectuează prin fibre cortico-mezencefalice, care, după ce părăsesc capsula internă, par să se scindeze în două grupe: unele destinate controlului privirii în jos, care sunt mai ventrale în diencefal și altele destinate mișcărilor de ridicare a privirii, care sunt mai dorsale (Christoff, 1974; Halmágy și colab., 1978). Astfel, leziunile comisurii posterioare sau leziunile situate în aria pretectală antrenează o paralizie a privirii spre în sus, asociată adesea cu alte tulburări de motilitate oculară (retracție palpebrală, spasm de convergență etc.) (Pasik și colab., 1969). În schimb, o deviație forțată a globilor oculari spre în jos a fost descrisă la maimuță după secțiunea comisurii posterioare sau după leziunea nucleului lui Darkjewitch (Carpenter, 1971) și a fost provocată la om prin stimulări stereotaxice într-o zonă anterioară și laterală față de nucleul roșu (Hughes, 1964), precum și prin leziuni stereotaxice realizate în aria H a lui Forel (Nashold și Gills, 1967). Ca atare, Safran (1979) a arătat că deviația forțată spre în jos ar putea să fie explicată prin atingerea izolată a fibrelor care controlează privirea spre în sus în regiunea pretectală sau comisurală posterioară, antrenând astfel o paralizie a mișcărilor oculare spre în sus, și, în consecință, o deviație spre în jos. Astfel, o patologie pretectală sau comisurală posterioară ar justifica asocierea unei retracții palpebrale sau a unui spasm de convergență. Unii autori (Gilner și Avin, 1977; Safran 1979) au arătat că tulburările motilității oculare, observate în hemoragiile talamice, s-ar datora extensiei hemoragiei în direcția mediană și caudală spre comisura posterioară (însoțită și de hipertensiune intracraniană). Prin mecanisme similare s-ar explica infraversiunea oculară în hemoragiile subarahnoidiene (Fischer, 1969; Plum și Posner, 1972; Keane și colab., 1976). S-a remarcat că suferința căilor care asigură mișcările conjugate de verticalitate poate fi realizată și de tulburările metabolice. Astfel, deviația în jos a privirii se poate observa și în coma hepatică.

Infraversiunea oculară tardivă prin stimularea vestibulară calorică reprezintă un fenomen care a fost descris numai la bolnavii comatoși prin intoxicația medicamentoasă cu sedative sau cu hipnotice (Simon, 1978) și, din acest motiv ar putea ca să slujească drept probă pentru diagnosticul diferențial față de alte come, inclusiv vasculare. Se produce astfel (Simon, 1978): o stimulare vestibulară unilaterală, prin injectarea de apă foarte rece care induce la aceste cazuri, o deviație laterală a privirii, urmată, după un interval de 5—15 secunde, de o deviație spre în jos a unuia sau a ambilor globi oculari. Această infraversiune oculară poate să persiste timp de câteva minute. Simon

Scanned with OKEN Scanner

a observat apariția acestui fenomen patologic la 75% dintre comatoșii intoxicați cu sedative sau cu hipnotice, chiar în situațiile în care acești bolnavi nu mai prezintă nici un fel de mișcare oculară (orizontală sau verticală) nici la probele reflexe cefalo-oculare. S-a emis ipoteza (Edis și Mastaglia, 1977) că această deviație infravergentă ar fi consecutivă unei atingeri funcționale a structurilor privirii spre în sus, aceste structuri fiind deosebit de sensibile la medicamentele sedative.

DEVIAȚIA OBLICĂ (E.: skew deviation) (simptom). (sin.: Divergența oculară verticală supranucleară câștigată; sindromul Magendie-Hertwig; fenomenul Hertwig-Magendie; „nistagmus în basculă"; skew deviation). Globii oculari nu se mișcă într-un plan paralel, ci fiecare deviază în diferite direcții ale privirii (uneori se observă și nistagmus rotator, dar niciodată diplopie). Acest fenomen patologic se caracterizează printr-o divergență verticală (devierea în jos a globului ocular de partea lezată la devierea în sus și în afară a celui de partea opusă), asociată uneori cu un strabism (Cogan, 1956; Smith și colab., 1964; Keane, 1975). Această deviație verticală poate realiza trei forme (Smith și colab., 1964): a) forma concomitentă, în care fenomenul este constant în diversele poziții ale privirii; b) forma concomitentă lateral, care se manifestă, printr-o absență a deviației verticale în privirea laterală stângă, de pildă, în vreme ce în privirea laterală dreaptă se produce o evidentă deviație verticală, de importanță egală în privirea dreaptă superioară sau dreaptă inferioară; c) divergența verticală poate fi uneori în mod evident neconcomitentă, situație în care diagnosticul este foarte greu de stabilit (Smith și colab., 1964).

Acest fenomen patologic oculomotor se întâlnește destul de frecvent la bolnavi— în come de diverse grade (Keane, 1975) și semnifică o suferință de trunchi cerebral. Inițial s-a suspectat o leziune a pedunculului cerebelos mijlociu (Cogan, 1964), dar ulterior Keane (1975) a arătat că această „skew deviation" poate să apară în diverse tipuri de leziuni de trunchi cerebral (mezencefalice, pontine sau bulbare), în majoritatea cazurilor asistând la o asociere cu o oftalmoplegie internucleară, ochiul „hipotropic" fiind uneori controlateral leziunii, dar de obicei (84% din cazuri) ochiul „hipotropic" fiind de aceeași parte cu leziunea (Smith și colab., 1964); Keane, 1975; Safran, 1979). S-a apreciat (Safran, 1979) că acest fenomen nu apare niciodară în leziunile emisferice cerebrale.

S-au avansat cinci ipoteze asupra localizării leziunilor pe sistemul de control tonic vestibulo-ocular, care realizează această deviație verticală supranucleară (Larmande și colab., 1972; Sano și colab., 1972; Keane, 1975; Frowein, 1976): a) leziunea sistemului de control vertical din partea superioară a trunchiului cerebral, a cărui disfuncție poate să genereze un nistagmus în basculă. Acest fenomen ar putea, de fapt, să constituie o formă de deviație verticală supranucleară alternantă, în patogenia căreia a fost implicată regiunea nucleului lui Cajal; b) întrucât această divergență verticală este asociată frecvent cu o oftalmoplegie internucleară, este posibil să fie cauza unei leziuni a fibrelor vestibulo-oculare, care călătoresc prin bandeleta longitudinală posterioară; c) există o cale directă cerebelo-oculomotorie, care-și are originea în nucleul dințat, traversează penduncului cerebelos mijlociu și se îndreaptă spre neuronii care inervează dreptul superior ipsilateral și dreptul inferior controlateral sau marele oblic ipsilateral. Ca atare întotdeauna evidența unei leziuni a trunchiului cerebral (îndeosebi a regiunii pedunculului cerebelos mijlociu) sugerează în prezența semnelor descrise anterior, posibilitatea unei „skew

Scanned with OKEN Scanner

deviation" (Safran, 1979); d) în fiziopatologia acestui fenomen oculomotor poate fi implicată și calea ascendentă a lui Deiters, care provine din porțiunea ventrală a nucleului vestibular lateral, traversează regiunea dorso-laterală a punții și mezencefalul, pentru a ajunge la motoneuronii care invervează dreptul inferior; e) variabilitatea aspectelor patologice ale fenomenului de „skew deviation" ar putea să fie explicată și prin leziuni ale căilor otolito-oculare, care formează o rețea difuză în trunchiul cerebral (Safran, 1979). S-a arătat (Keane, 1975) că otolitele sunt în relație cu toți mușchii extraoclulari (inclusiv cei orizontali), ceea ce explică frecventa asociere a unor pareze de orizontalitate cu fenomenul de „skew deviation".

DEVIC boala lui ~. (E.: Devic's disease) (boală). (sin.: neuromielita optică; oftalmoneuromielita; neuromielita optică; neuromielita optică acută). Boala a fost descrisă de Albbutt în 1870, de Erb în 1879, iar ca entitate clinică de Devic în 1894, caracterizându-se prin combinarea simptomatologiei unei nevrite optice bilaterală cu mielita acută, difuză. Etiologia bolii este încă neprecizată, multe date (debutul printr-un episod gripal sau de pneumopatie virală, aspectele infiltrative perivasculare de la nivelul nevraxului) pledează pentru o etiologie infecțioasă virotică sau virotico-alergică, al cărui neurovirus nu a fost încă identificat.

Alți autori consideră boala nu ca o entitate autonomă, ci ca pe o formă acută de scleroză în plăci (leuconevraxită) sau o variantă de encefalomielită diseminată acută.

Substratul anatomopatologic al acestei afecțiuni este reprezentat de leziunile demielinizante în special ale nervilor optici și chiasmei optice (cu respectarea cilindraxilor) asociate cu leziuni inflamatoro-necrotice ale substanței albe și cenușie medulară, care frecvent se prezintă sub aspectul unei mielite transverse necrotice (Cîmpeanu și colab., 1980), mielomalacie cu formarea de cavități (prin rezorbția procesului de necroză). Uneori în focarele de mielomalacie se identifică prezența unor procese infiltrative limfocitare, perivasculare, cu reacție glială și corpi granuloși, precum și dispariția mielinei și cilindraxilor.

Boala debutează la adulții tineri (20—30 de ani), de predilecție femei, acut (Drăgănescu și col., 1973; Cernea și col., 1983), cu febră și mai rar subacut sau cronic fără febră. Simptomatologia neurologică a bolii este reprezentată de semne oculare și medulare, care survin concomitent sau succesiv fără o ordine obligatorie și într-un interval de timp variabil (ore-luni).

— *Simptomatologia oculară* constituie debutul bolii în 40—50% din cazuri (Arseni și col., 1981) sau chiar 60% din cazuri (Cernea și col., 1983), manifestându-se prin dureri intense, în regiunea supraorbitară, și uneori cu exacerbări critice. Palparea globului ocular este de asemenea dureroasă. Tulburările vizuale pot fi bilateral chiar de la debutul bolii sau bilateralizarea se produce ulterior, într-un interval de câteva zile sau săptămâni. Deficitul vizual este manifestat inițial printr-o diminuare bilaterală și bruscă a acuității vizuale (sub 1/10 din normal), ce progresează rapid până la dispariția totală (cecitate completă), rămânând uneori numai o slabă și foarte vagă percepție luminoasă. Evoluția tulburărilor vizuale este destul de capricioasă, uneori constatându-se o ameliorare a acestora la un ochi, concomitent cu agravarea acestora la celălalt ochi iar după câteva zile sau săptămâni ameliorarea vederii începe să apară sub forma unui câmp vizual periferic cu un mare scotom central de peste 25°. Tipic pentru această boală este scotomul bilateral central, evidențiat la campimetrie care, duce la cecitate completă, și definitivă

Scanned with OKEN Scanner

(inclusiv simțul cromatic), dar rareori poate să și dispară complet în câteva zile sau săptămâni (vezi mielite și encefalomielite), odată cu ameliorarea acuității vizuale (1/3—1/2 din normal). Dacă leziunea se extinde la chiasmă sau bandeletă apare o hemianopsie laterală omonimă sau în cadran inferior sau o hemianopsie temporală la un ochi și scotom central la celălalt ochi (Arseni, 1981; Cernea și colab., 1983). Examenul fundului de ochi este de regulă normal (denotând prezența unei nevrite optice retrobulbare) sau alteori arată prezența unei papilite edematoase cu hemoragii peripapilare (ce duce într-un stadiu avansat la atrofie optică) decolorare papilară totală sau numai temporală. Motilitatea oculară de obicei este nealterată, deși s-au semnalat rare cazuri cu paralizii ale oculomotorilor (per. III, IV și VI) și chiar ale mișcărilor asociate ale ochilor (Cernea și col., 1983). În cazurile grave s-a mai descris prezența unor tulburări pupilare (inegalitate pupilară, abolirea reflexului fotomotor), și nistagmus (prezent rar, semn ce ar diferenția această boală de scleroză în plăci).

— *Simptomatologia medulară*, constituie debutul în 40% din cazuri (Cernea și col., 1983) și îmbracă aspectul unei mielite difuze „transversă", forma paraplegică și mai rar tetraplegică sau chiar hemiplegică, cu aspect de sindrom Brown-Séquard. Tulburările motorii (sindrom de secțiune completă) sunt inițial de tip flasc, apoi acestea evoluează rapid spre spasticitate, iar cele ce rămân în stadiul de flacciditate evoluează rapid letal (Cernea și colab., 1983). Reflexele cutanate abdominale și cremasteriene sunt abolite (dar nu și reflexul velopalatin, ceea ce constituie un alt semn distinctiv de leuconevraxită). Tulburările senzitive se manifestă prin parestezii, anestezie (tulburări de sensibilitate cu nivel). Apariția escarelor pledează în favoarea unui prognostic grav, mai ales când se asociază și tulburările sfincteriene. Examenul lichidului cefalorahidian evidențiază o reacție meningeană (limfocitoză, 100—200 elemente/mm³ și chiar polinucleare, hiperproteinorahie, în jur de 1 g).

Evoluția bolii variabilă de la caz la caz, poate fi gravă (prin mielită ascendentă tip Landry sau infecții intercurente) spre exitus (câteva zile — câteva luni), alteori se vindecă cu sau fără sechele (vizuale sau medulare) și rareori pot apărea, după un timp variabil, recidive.

S-au descris și alte forme clinice, în afară de cea tipică: supraacută cu cecitate completă în câteva ore, forme abortive, cu simptome oculare și medulare discrete și fugare (Cernea și col., 1983)

DEZEFERENTARE. SINDROMUL DE ~. (E.: „locked-in" syndrome) (sindrom). Sindromul „locked-in", descris de Plum și Posner (1966) și de Kemper și Romanul (1967), se aseamănă, din punct de vedere clinic, cu mutismul akinetic, însă, de fapt, nu reprezintă o tulburare de conștiență sau de cunoștință. Cunoscut în literatura de specialitate ca „sindrom protuberanțial ventral" sau „sindrom de deconectare cerebro-bulbo-medulară", sindromul „locked-in" este de fapt un sindrom de dezeferentare, spre deosebire de MA, care este un sindrom de dezaferentare.

Din punct de vedere clinic, sindromul „locked-in" se caracterizează prin: a) tetraplegie completă sau cu mișcări voluntare minime"; b) mutism prin paralizia musculaturii fonatoare; c) menținerea conștienței și a cunoștinței; d) conservarea mișcărilor globilor oculari și a pleoapelor și folosirea de către bolnav a acestor mișcări în scopul stabilirii unei forme de comunicare cu examinatorul și cu mediul înconjurător; e) apariția crizelor de decerebrare la aplicarea excitanților nociceptivi.

Scanned with OKEN Scanner

La cazurile la care s-au practicat înregistrări EEG și poligrafice, s-au pus în evidență trasee de veghe și de somn normale (Feldman, 1971; Hawkes, 1974). Potențialele evocate auditive sunt extrem de folositoare în stabilirea diagnosticului de sindrom „locked-in" (Gilroy și colab., 1977). Aceste potențiale pot fi anormale de partea leziunii trunchiului cerebral (Chang și Morariu, 1979).

Din punct de vedere etiologic, sindromul „locked-in" a fost descris în:

a) *ocluzii ale arterei bazilare* cu infarcte în regiunea ventrală a protuberanței (Plum și Posner, 1966; Kemper și Romanul, 1967; Feldman, 1971; Nordgren și colab., 1971; Alwardi și colab., 1975);

b) *tumori pontine* (Hawkes și Bryan-Smith, 1976; Cherington, 1977);

c) *encefalită de trunchi cerebral* (Cherington, 1977);

d) *traumatisme cranio-cerebrale* (Britt și colab., 1977; Chang și Morariu, 1979;

e) *abces protuberanțial* (Murphy și colab., 1979).

Anatomopatologic, s-a evidențiat întreruperea completă sau aproape completă a căilor corticospinale (piramidale) și corticobulbare (geniculate) la nivelul piciorului protuberanței, cu respectarea tegmentului (Plum și Posner, 1966; Kemper și Romanul, 1967; Nordgren și colab., 1971; Murphy și colab., 1979).

De multe ori, leziunile nu sunt limitate la porțiunea ventrală a protuberanței, găsindu-se tulburări și în alte zone cerebrale, ceea ce determină astfel și alte semne clinice de suferință a trunchiului cerebral. Alteori, aspectul clinic de sindrom „locked-in" poate evolua spre un aspect clinic care trădează o alterare reală a cunoștinței sau a conștienței (Arseni și colab., 1980; Arseni, Popoviciu și Pascu, 1983). Schimbarea aspectului normal al traseelor EEG din sindromul „locked-in" și apariția undelor lente difuze poate atesta afectarea și a altor structuri din trunchiul cerebral.

Recuperarea este minimă în sindromul „locked-in", cu toate că Chang și Morariu (1979) au descris un caz cu evoluție favorabilă.

„DEZINTEGRARE FONETICĂ". SINDROAME DE ~. (E.: phonetic disintegration syndrome) (sindrom). Alajounine și colab. (1939, cit. de Arseni și Popoviciu, 1981), utilizând tehnici foniatrice a evidențiat în parafazie diverse sindroame de „desintegrare fonetică", caracterizate prin dificultăți de emisiune, succesiune și de înlănțuire a unor foneme. Intensitatea tulburărilor de exprimare (anartria după unii autori) este variabilă, de la supresiunea aproape totală a posibilităților de exprimare, până la tulburări mici, pentru evidențierea cărora este necesară utilizarea de teste speciale. Din punct de vedere fonetic, vorbirea este net deformată. Realizarea valorilor fonetice din care se compune limbajul necesită o coordonare perfectă a suflului traheal, a tensiunii corzilor vocale, și a „formulelor" motorii buco-velo-laringiene, care sunt proprii, adecvate fiecărui fonem. Supresiunea și/sau deteriorarea fonemelor cuprind: eliziuni, asimilări (ex. constutuție în loc de constituție, pastel în loc de castel etc.), substituiri (pestacol în loc de spectacol), metateze (bebilou în loc de bibelou), epenteze (bibilotecă în loc de bibliotecă). Se mai produc unele modificări fonetice, ca: nazalizarea unor vocale deschise, diftongarea unor vocale, asurzirea unor consoane sonore, o reducție globală a variațiilor melodice ale vorbirii, o egalizare a accentului tonic asupra fiecărei silabe enunțate etc., mergând până la distorsiuni fonetice complexe. Alajouanine și colab. (1939, 1964) au reunit toate aceste tulburări anartrice și fonetice sub termenul de „sindrom de dezintegrare fonetică", insistând și asupra apraxiei buco-faciale, cu rol în realizarea acestor tulburări ale expresiei orale.

Scanned with OKEN Scanner

DEZORIENTARE. (E. disorientation) (sindrom). Dezorientarea este o scădere a relațiilor în termenii de timp, spațiu sau identitate și se recunoaște prin observația comportamentului și a răspunsurilor la întrebări-test (Leigh și colab., 1977). Orientarea pentru timp este chestionată prin întrebări asupra zilei, datei, lunii și anului. Orientarea pentru spațiu este chestionată prin întrebări-test asupra locului și a mediului în care se află. Orientarea asupra persoanei se chestionează prin întrebări asupra numelui, adresei, ocupației pacientului, a numelui medicului curant etc. Dezorientarea se poate întâlni în toate sindroamele organice cerebrale, produse de atero-sau arterioscleroză, de demențele presenile și senile, de infecții, intoxicații, neoplasme, tulburări metabolice etc. Se întâlnește și în psihozele acute, în stările onirice, în „dreamy-state". În sindromul Ganser, răspunsurile sunt aproximative. Uneori se poate manifesta și în cadrul unor reacții insterice. Tulburarea discriminării între dreapta-stânga (ca de pildă în sindromul Gerstmann și Schilder) se numește *„dezorientare dreapta-stânga"*.

Dezorientarea corporală. (E.: corporal disorientation), este de fapt un sindrom dreapta-stânga, în care bolnavul nu poate distinge partea dreaptă a corpului de cea stângă și invers (vezi sindromul Gerstmann și Schilder).

DIABET INSIPID (E.: diabetes insipidus) (sindrom, boală) (sin. diabet hidruric). Grupul anterior al nucleilor hipotalamici (nucleul supraoptic și paraventricular) secretă hormonul ADH (vasopresina) care prin flux axoplasmatic de-a lungul tractului hipotalamo-hipofizar este depozitat în lobul posterior al hipofizei (neurohipofiză), legat de proteinele transportatoare (neurofizine) și de unde este apoi eliberat în circulație, în funcție de necesități. Lezarea hipotalamusului (nucleilor anterior), a tractului hipotalamo-hipofizar determină boala numită diabet insipid. Leziunea singulară a neurohipofizei nu produce diabet (Arseni și Maretsis, 1981).

Diabetul insipid este o afecțiune rară, caracterizată clinic prin triada: poliurie, polidipsie și urini cu densitate scăzută. În această boală, lipsa de ADH, împiedică absorbția (facultativă) apei de la nivelul tubilor contorți distali și tubilor colectori, producându-se poliurie iar urinile fiind foarte diluate (în schimb există o hiperosmolaritate plasmatică).

Cauza acestei afecțiuni constă în secreția inadecvată sau eliberarea insuficientă de ADH (diabet insipid zis „central") dar și într-o incapacitate a tubilor renali de a răspunde adecvat la secreția de ADH (diabet insipid zis „nefrogenic").

Diabetul insipid „central" poate fi primar, la rândul său extrem de rar familial, (ereditar) și mult mai frecvent idiopatic, fiind caracterizat morfopatologic prin degenerescența și reducerea numerică a neuronilor vasopresinosecretanți cu atrofie consecutivă de neurohipofiză, sau poate fi secundar unor leziuni hipotalamice sau ale tijei pituitare; traumatisme, tumori primare sau metastatice, boli inflamatorii cerebrale (encefalite, meningite, abcese cerebrale, luesul, tuberculoza etc.), sindrom Guillain-Barré și Scheenhan, porfirie acută intermitentă, hemoragie subarahnoidiană sarcoidoze, histiocitoza X, medicamente (clorfibrat, vincristină) etc. Cel mai adesea aceste leziuni sunt traumatice, fiind datorate mai ales traumatismelor craniene prin accidente auto, intervențiile neurochirurgicale efectuate în regiunea infundibulară sau secționării înalte a tijei pituitare. Alte cauze ale diabetului insipid secundar sunt reprezentate de tumorile primare ale structurilor hipotalamice (craniofaringiom, hamartrom, astrocitom, neurofibrom, sarcom peritelial, meningiom etc.), sau de metastaze neoplazice (mai ales mamare) și mult mai rar de leziuni inflamatorii locale (encefalite virale, tuberculoză, sarcoidoză, granuloame eozi-

Scanned with OKEN Scanner

nofile etc.), leziuni degenerative (scleroză tuberoasă, boala Tay-Sachs, atrofii de etiologie necunoscută etc.), leziuni vasculare (ateroscleroză, anevrismul poligonului Willis) etc.

Cercetări experimentale au precizat că lezarea hipotalamică sau secționarea tijei pituitare deasupra eminenței mediane sunt urmate de o evoluție trifazică a tulburărilor și anume: imediat după ce s-a provocat leziunea nervoasă se instalează poliurie cu polidipsie, consecință a imposibilității eliberării de ADH stocat, după 4—5 zile se produce antidiureză din cauza eliberării din celulele degenerate a ADH stocat și, în sfârșit, după încă 6 zile reapare poliuria cu polidipsie care se va menține indefinit. Aceeași secvență de tulburări a fost observată și la om după leziuni hipotalamice sau după secțiuni ale tijei pituitare deasupra eminenței mediane, dar nu și prin lezarea neurohipofizei care are ca urmare doar tulburări temporare ale diurezei.

DIADOCOKINEZIE. DIADOCHINEZIE. (E.: diadochokinesia; diadochokinesis) (probă clinică). Diadocokinezia (gr. diadokos = succesiv și kinesis — mișcare) desemnează posiblitatea executării unor mișcări rapide, ritmice și succesive în poziție opusă (cum ar fi cele de supinație și de pronație) și de a opri în mod egal și rapid astfel de mișcări. Această posibilitate este abolită sau alterată la cerebeloși realizându-se adiadokockinezia sau disdiadocokinezia. Există numeroase probe care evidențiază în clinică prezența adiadokochineziei (vezi sindromul cerebelos).

DIAFRAGMA SELARĂ. (E.: diaphragma) (noțiune anatomică) (sin. tentorium hypophysis). Diafragma șeii turcești (sellae turcica) este o plicatură circulară a durei mater, care formează acoperișul (plafonul superior) al fosei hipofizare a osului sfenoid. Centrul acesteia este ocupat de tija hipofizară sau chiar de hipofiză.

Legat de unele anomalii ale acestui diafragm se descrie în literatura de specialitate *sindromul „șeii turcice goale"* (E.: empty sella syndrome). Acest sindrom se caracterizează în principal prin pătrunderea în loja hipofizară (în sens descendent) a unei expansiuni-pseudodiverticulare a spațiului subarahnoidian aparținând cisternelor bazale supraselare (continuitatea foiței arahnoidiene fiind însă intactă). Conținutul acestei pungi, de fapt un arahnoidocel (Fossati, 1979) este LCR și care determină o serie de simptome neurologice ca și unele implicații neurochirurgicale (descrise în detaliu de Cincă și colab., 1982). Sindromul mai prezintă și alte modificări anatomopatologice care pot surveni anterior, concomitent sau ulterior cu protruzia diverticulară: anomalii congenitale ale diafragmului selar (Bush, 1951): diafragm incomplet frecvent cu lacune centrale, diferite anomalii (reducere la un simplu inel) care reduc considerabil rolul mecano-protector al diafragmului; modificări ale șeii turcești (augmentarea dimensiunilor, modificarea diametrelor, subțierea și demineralizarea corticalei, dorsului selar, întreruperi ale continuității osoase) și deplasări ale hipofizei spre zona postero-inferioară a lojii concomitentă cu „tasarea, deformarea, laminarea, aplatizarea glandei" (Cincă și colab., 1982) și cu modificările consecutive ale tijei hipofizare.

Acest sindrom poate fi primitiv, datorat în special anomaliilor congenitale de conformație a diafragmului selar și secundar, datorat unor cauze multiple: posterapeutic (chirurgicală pentru tumori hipofizare sau iradierea acestora), traumatic, sindromul de HIC, hidrocefalia ventriculului III, tumori hipofizare, spontan necrozate, hemoragii abundente postpartum etc., (Cincă și colab. 1982).

Scanned with OKEN Scanner

Sindromul menționat sporadic de multă vreme (Kay și Retzius, 1875; Barlow, 1931; Twrining, 1936 etc) și descris de Busch (1951), poate evolua asimptomatic clinic (fiind o descoperire întâmplătoare radiologică, intraoperatorie sau necroptică) sau dimpotrivă cu o simptomatologie complexă pretând la numeroase confuzii în special cu o tumoră hipofizară. Tabloul clinic pare a fi totuși ceva mai particular în cazul sindromului primar : preponderență la femei (6—8 : 1) de obicei obeze și peste 50 de ani; cefalee fronto-orbitară (prezentă în unele statistici chiar în 43% din cazuri) fără senzație de greață și vomă și cu orar și mod de desfășurare foarte capricioase (datorate tracțiunilor sau aderențelor arahnoidiene exercitate asupra durei mater); tulburări vizuale (în unele statistici prezente) în 18—30% din cazuri): diminuarea acuității vizuale, hemianopsie bitemporală, scotoame, vedere tubulară, modificări ale fundului de ochi și foarte rar rinoree cu LCR (în unele statistici prezentă în 9—20% din cazuri), comițialitate (în unele statistici prezentă în 1,5%—4%) și vertij (în unele stastici prezentă la 6% din cazuri) (Guillaume, 1977; Mornet și Valleten, 1970). Simptomatologia sindromului secundar este foarte variată și polimorfă, fundamental dependentă și intricată cu simptomele afecțiunii de bază, care a generat acest sindrom. Acest sindrom trebuie cunoscut și diagnosticat deoarece „poate conduce la erori de conduită diagnostică sau terapeutică" (Cincă și colab., 1982).

DIAFRAGMALGIA. (E.: diaphragmalgia; diaphragmatalgia; diaphragmodynia) (sin.: diafragmatalgia; diafragmatodinia). Desemnează o senzație dureroasă localizată la nivelul diafragmului.

DIAPLEX (E.: diaplex) (noțiune anatomică). Această noțiune desemnează plexurile coroide ale celui de al III-lea ventricol.

DIASCHIZIS (E.: diaskisis) (sindrom). Diaschizisul **(Gr.: dia = prin + schizein = a se descompune)** descris de von Monakov, prezent în leziunile cerebrale instalate acut și caracterizat, în afară de abolirea funcțiilor dependente de regiunea lezată, și de o suprimare temporară a funcțiilor altor formațiuni nelezate, dar conectate anatomo-funcționale cu zona lezată. Fenomenul se datorește unei inhibiții care se răspândește pe căi preformate de-a lungul fibrelor care iau naștere la nivelul și în apropierea zonei lezate.

DIASTEMATOMIELIA (E.: diastematomyelia) (boală). Este o malformație disrafică medulară, foarte rară (Arseni și colab., 1981) constând în existența unui sept median antero-posterior (din țesut osos, cartilaginos, fibros sau mixt) ce divizează longitudinal măduva în două părți, având fiecare meningele propriu. În caz când cele două părți ale măduvei posedă un înveliș meningeal comun, malformația se numește diplomielie, afecțiune și mai rară decât diastematomielia.

Această malformație se găsește la diferite niveluri variabile, întinzându-se pe câteva segmente (frecvent D_4—L_4, și excepțional D_1—L_3), septul prinzându-se anterior de corpurile vertebrale respective, iar posterior traversează dura-mater, ajungând chiar până la tegument. Din cauza inegalității de creștere (vertebrele mai repede decât măduva), ascensionarea medulară este împiedicată, măduva fiind distorsionată sau chiar ruptă.

Până în prezent, nu există nici o ipoteză (obliterarea parțială a canalului accesor neuroenteric, mecanismul hidrocefalomieliei embrionare, țesut mezodermal ce se interpune între cele două măduve etc.) satisfăcătoare pentru a

Scanned with OKEN Scanner

explica apariția acestei malformații (Arseni și colab., 1981) ca și anomaliile asociate (spina bifidă, hemivertebre etc.).

Semnele clinice apar între 2—10 ani (vârsta legată de dezvoltarea osoasă) și foarte rar la adulți. Simptomatologia este complexă, constând din semne cutanate (tulburări de pigmentare, hipertricoză, angioame, sinus dermal), subcutanate (lipoame mediane, la nivelul malformației), neurologice (tulburări motorii, manifestate prin deficiențe ale mersului, tulburări senzitive traduse prin apariția unei hipoestezii „în șa", tulburări sfincteriene, în special urinare) și tulburări trofice (deformări ale membrelor inferioare de tip varus sau valgus, asimetrie plantară, anomalii ale degetelor și atrofii musculare). Investigațiile paraclinice și în primul rând cele radiologice sunt deosebit de utile în stabilirea diagnosticului, în vederea tratamentului neurochirugical, după care în 1/3 din cazuri se observă o ameliorare evidentă (Hendrick, 1971, cit. de Arseni și colab., 1981).

DIATAXIE (E.: diataxia) (sindrom). Ataxie afectând ambele părți ale corpului (E.: cerebral diataxia, diataxia cerebralis infantilis), o paralizie cerebrală din naștere, în care există o „paralizie" bilaterală de tip ataxic.

DIDE ȘI BOTCAZO. SINDROMUL LUI ~.(E.: Dide and Boteazo syndrome) (sindrom). Dide și Botcazo (1902) au descris sindromul care le poartă numele în leziunile ischemice (ramolismente) occipitale bilaterale, sindrom care constă în amnezie de fixare, confabulație, pierderea capacității funcționale de localizare și cecitate verbală. Uneori poate să apară și cecitate corticală. Totdeauna există și dezorientare temporospațială în absența altor simptome de confuzie mintală, precum și tulburări de memorie topografică (formă de agnozie spațială) (Symonds și Mc Kenzie, 1957; Paterson și Zaugwill, 1954; Badiu și colab., 1967, citați de Popoviciu și colab., 1969; Popoviciu și colab., 1969, 1980, 1984). Pauly și colab. (1967, citați de Popoviciu și colab., 1980) și Popoviciu și colab., (1969, 1980, 1984) au subliniat că pentru realizarea sindromului lui Dide și Botcazo este necesar să se producă o tromboză relativ distală și bilaterală a arterelor cerebrale posterioare, cu realizarea și a unei ischemii a circuitului lui Papez, irigat de ramurile distale ale arterelor cerebrale posterioare (talamice, coroidiene posterioare și amoniene).

DIENCEFAL (E.: deutencephalon) (noțiune anatomică) (sin.: deutencefal; creier intermediar).

1°. Diencefalul (gr. deuteros; egkephalos = creier) este acea porțiune a SNC., ce înconjoară ventricolul al III-lea, situat anterior mezencefalului și la baza celor două emisfere cerebrale. Curpinde următoarele porțiuni:

— *Epitalamusul* (epithalamus), partea dorsală a diencefalului, și este format din trigonul habenulei, cu cei doi nuclei, intern și extern (care prin conexiunile lor se integrează în sistemul olfactiv) reuniți prin comisura habenulei, striile medulre talamice, comisura posterioară, glanda pineală (inclusiv plexurile coroide ale ventriculului al III-lea), nucleii pretectali și paraventriculari (vezi talamus);

— *Talamusul* (thalamus), masă cenușie ovalară de-o parte și de alta a ventricolului al III-lea, format din numeroși nuclei, fiecare având 2 poli (anterior și posterior) și 4 fețe (dorsală, medială, ventrală și laterală) descriindu-se (Sager, 1960) următoarele grupe de nuclei: a) nucleii antero-mediali anteroventralis, anterodorsalis, anteromedialis lateralis dorsalis: b) nucleii mediali: dorsomedian (cu porțiunea magnocelulară și parvocelulară) și liniei mediane;

Scanned with OKEN Scanner

c) nucleii intralaminari: paracentralis, centralis lateralis, parafascicularis și centrum medianum; d) nucleii ventro-laterali: ventralis anterior, ventralis lateralis, ventral posterior, cu subgrupele: ventroposterolateralis (VPL), ventroposteromedialis (VPM) și ventroposterioinferior (VPI); e) nucleii posteriori: supragenicular, limitans și posterior; f) nucleii dorsali (dorso-laterali) cuprinzând nucleul lateralis posterior și pulvinarul (pulvinar anterior, medialis, lateralis, inferior).

— *Metatalamusul*, cuprinzând nucleii (corpii) geniculat lateral și medial (incorporați de către unii autori în nucleii dorsali sau chiar în caudali) (vezi talamus);

— *Subtalamusul* (talamusul ventral) cuprinde nucleii reticularis, zona incerta, câmpurile Forel (nucleii paraventriculari), corpul (nucleul) lui Luys ca și o continuare a substanței cenușii din calota pedunculară (locus niger și nucleul roșu).

Talamusul constituie un releu complex al tuturor căilor aferente senzitivo-senzoriale (cu excepția celei olfactive), un centru al activității senzoriale asociative, și deține un rol important în reglarea activității corticale.

— *Hipotalamusul* (hypothalamusul), ce cuprinde numeroși nuclei, dispuși in patru grupe: a) grupul anterior: nucleul supraoptic și paraventricular; b) grupul median: nucleul ventro-medial și dorso-medial; c) grupul posterior: corpii mamilari (fiecare având un nucleu lateral și unul intercalar) și d) grupul lateral: nucleul hipotalamic lateral (inclusiv nucleul tuberului), bine diferențiat la om și primatele superioare.

Hipotalamusul constituie o zonă de integrare complexă vegetativă, endocrină, metabolică, comportamentală (rol în comportamentul motivațional elementar alimentar, emoțional, sexual etc.), intervenind și în controlul termoreglării, bioritmurilor centrale și alternanța somn-veghe (vezi hipotalamus).

DIENCEFALIC. SINDROMUL ~ (E.: diencephalic syndrome) (sindrom). a. *Sindromul diencefalic* se caracterizează prin tulburări de conștiență de intensitate variată care constau într-o stare de apatie, torpoare, obnubilare, somnolență, stupoare. Respirația este de tip Cheyne-Stokes sau respirație cu ritm ușor neregulat, întrerupt uneori de pauze scurte, pupile mici, reactive la lumină; reflexul cilio-spinal este conservat, mișcările reflexe ale globilor oculari în plan orizontal sunt conservate, însă uneori motilitatea reflexă oculară verticală este limitată sau abolită (comprimarea regiunii pretectale); există reflex oculocefalogir (în leziunile de frontieră diencefalo-mezencefalică), deviere conjugată a capului și ochilor, fenomenul de „ochi de păpușă", uneori deviere lentă și persistentă a globilor oculari. Se notează semne de suferință piramidală bilaterală (Babinski bilateral). Pot fi evidențiate o rezistență musculară de tip paratonic și un reflex de apucare forțată; în absența unui deficit motor aceste modificări pot fi bilaterale. Pot exista diskinezii. Tulburările vegetative sunt absente.

Stupoarea sau somnolența reprezintă o pierdere parțială a răspunsurilor la solicitările mediului înconjurător, iar starea de conștiință este afectată mai mult sau mai puțin. Precum arată denumirile sus-menționate, pacientul prezintă o stare de somnolență mai mare sau mai mică, dar la excitații sau chiar, uneori, spontan (după gradul stuporii) se trezește, vorbește, dă răspunsuri adecvate complete, incomplete sau tardive, cere ce are nevoie, mănâncă singur sau dacă i se dă să mănânce; de asemenea, poate deschide ochii, să ceară să-și facă necesitățile, uneori mișcă mâinile spontan, chiar poate umbla; funcțiile vitale sunt bune. Se caracterizează printr-o mai intensă creștere a praguri-

Scanned with OKEN Scanner

lor senzoriale, care are drept urmare o recepție întârziată și inadecvată, o lentoare și o dificultate a desfășurării proceselor asociative. Bolnavul este apatic, răspunde cu întârziere la întrebări, prin răspunsuri vagi, aproximative, incomplete și, de cele mai multe ori, lipsite de sens. Alteori este somnolent, dezorientat și confuz. Evocarea amnezică se efectuează dificil, uneori fiind imposibilă. Bolnavul este bradipsihic și bradikinetic, se orientează dificil și incomplet în spațiu și oferă informații vagi și inexacte despre propria sa persoană. La incitații mai repetate și mai intense, bolavul poate prezenta mai multă precizie și claritate. Reflexul de clipit la amenințare și reflexul cornean sunt prezente. Bolnavul se poate alimenta, iar sfincterele funcționează de obicei normal. Stupoarea este echivalentă cu coma vigilă, termen utilizat de autorii francezi. Dacă pacientul nu vorbește și nu răspunde la excitații se află în comă de gradul I, iar dacă răspunsurile sunt incorecte, este într-o stare confuzivă, și nu de stupoare.

După gradul de somnolență stupoarea este de mai multe grade:

Stupoare de gradul I, starea de obtuzie sau adevărata somnolență, obnubilarea sau torpoarea este dată de cointeresarea parțială a nucleilor bazali; somnolența este moderată, discontinuă, pacientul cade în ea din când în când și participă puțin la excitațiile din mediul înconjurător. Starea de torpoare se poate defini ca o ușoară dezorientare temporospațială, asociată cu bradikinezie și cu scăderea tonusului afectiv volițional (manifestat prin scăderea inițiativei, indiferentism și apatie). Starea de obtuzie constă într-o creștere a pragurilor senzoriale cu o diminuare a posibilităților de recepție (care se realizează cu oarecare greutate și cu latență), cu dificultăți asociative, precum și cu diminuarea supleței și a mobilității ideative.

Stupoarea de gradul II este o somnolență mai accentuată, bolnavul doarme mult, dar se trezește la stimuli, vorbește uneori neclar, cere uneori ce are nevoie; leziunile sunt bilaterale în nucleii bazali.

Stupoarea de gradul III (obnubilare) este o somnolență profundă, aproape continuă; pacientul abia răspunde la excitații și întrebări, rareori se trezește și cere ceva; leziunea este în nucleii bazali și în hipotalamus cu cointeresarea restului creierului; trunchiul cerebral este indemn.

Stupoarea se întâlnește în traumatismele cranio-cerebrale grave, în formele care se agravează (intră în comă) sau în formele care se ameliorează (când iese din comă), în encefalite și procese expansive intracraniene cu această localizare sau în cele ce comprimă indirect diencefalul.

Prognosticul este în funcție de evoluție; dacă se ameliorează prognosticul este bun; dacă stupoarea se agravează și trece în comă, prognosticul este grav.

Confuzia este o stare psihică dată de o leziune a emisferelor cerebrale cu cointeresarea parțială și insulară a diencefalului; funcțiile vitale sunt bune, pacientul chiar poate umbla, însă vorbește incoerent (a se deosebi de afazie) și dă răspunsuri inadecvate, uneori este chiar puțin neliniștit, agitat.

Frowein include torpoarea, stupoarea și obnubilarea într-un singur termen: „înceţoşare a conştienţei" („clouding of consciousness").

În cadrul sindromului diencefalic s-au mai descris următoarele sindroame:

Sindromul neurodistrofic diencefalic. Sindromul neurodistrofic diencefalic al lui Grascenkov (Pendefunda, 1979) prezintă ca simptome principale: sclerodermie sau alte tulburări neurodermice ca piele uscată, pruriginoasă, cu descuamare și diferite erupții; neuromiozite, polimiozite, edeme interstițiale, și intraarticulare, diverse modificări trofice ale oaselor (osteomalacie), calcificări în special ale oaselor craniene și ale suturilor acestora; modificări tranzitorii ale fundului de ochi de tipul edemului papilar și/sau al ectaziei venoase;

Scanned with OKEN Scanner

dureri ale oaselor și ale mușchilor, în special ale regiunii lombare, dorsale, cervicale, însoțite de fenomene de hiperpatie; ulcerații, escare, hemoragii ale tractului gastro-intestinal și ale parenchimului pulmonar, în absența unor procese patologice ale acestor organe; diferite grade de tulburări vasculare sub formă de teleangiectazii, fragilitate a pereților vasculari, tendință la hemoragii; diferite forme de migrenă (simplă, oftalmică sau oftalmoplegică). Tulburarea activității nervoase superioare din sindromul neurodistrofic diencefalic al lui Grascencov constă din fenomene psihastenice și isterice, iluzii și halucinații cu caracter penduncular; uneori se produce o tulburare de tip aparte a schemei corporale: bolnavului i se pare că întregul său corp sau o parte din acesta nu-i mai aparține, deși este conștient de absurditatea acestei trăiri.

c. *Sindromul Sheehan* se manifestă prin cașexie, hipotermie, alterarea fanerelor, hipertensiune arterială. În patogenia sindromului se incriminează factorul vascular, care determină alterarea și chiar necroza celulelor din hipotalamus și hipofiză, sindromul fiind observat la parturientele care au suferit o anemie acută în urma pierderii unor cantități mari de sânge.

d. *Sindromul Stewart-Morgagni-Morell* este o afecțiune angiopatică de menopauză, care se manifestă clinic prin: angiospasme periferice, ulcerații ischemice ale gambelor, hipertensiune arterială, obezitate, tulburări psihice și hiperostoză frontală internă cu cefalee. În patogenia acestui sindrom se consideră că intervine un mecanism vegetativ-diencefalic (Șofletea, 1967).

e. *Epilepsia „autonomă", diencefalică sau cu crize vegetative*, mult descrisă în tratatele clasice și în lucrările mai vechi, se consideră a fi o epilepsie de origine diencefalică. Date mai noi și în special precizările făcute de Gastaut și colab. au arătat că deși o astfel de origine diencefalică ar fi posibilă, totuși epilepsia vegetativă diencefalică nu a fost încă în mod satisfăcător demonstrată. Credem că ar fi poate mai adecvat termenul de „epilepsie hipotalamică" pentru a desemna asemenea crize cu semiologia esențialmente vegetativă.

DIGITIFORME (SAU DIGITATE). IMPRESIUNI SAU AMPRENTE ~ (E.: digitate or digital impressiones) (semn neuroradiologic). Zone multiple de subțiere a tăbliei interne craniene, corespunzând circumvoluțiilor creierului, care creează aspectul de amprente digitiforme (digitale) pe radiografiile craniene simple. Se aseamănă și cu o tablă de aramă bătută cu ciocanul. Apar în craniostenoze cu hidrocefalie, precum și în alte sindroame de hipertensiune intracraniană, îndeosebi la copii.

DIGITIGRAD. MERS ~ (E.: digitigrade walking) (simptom) (Digitus = deget; gradi = mers).

Mersul digitigrad se caracterizează prin deplasare pe vârful degetelor piciorului. Se datorește unor atitudini de var-equin ale picioarelor, create de importante spasticități (piramidale de obicei).

DIGLOSIE (E.: diglossia) (simptom; boală) Limbă bifidă (Di + Gr. glossa). Anomalie congenitală.

DILACERARE CEREBRALĂ (E.: cerebral dilaceration) (boală). Dilacerare (ruptură) a substanței cerebrale produsă de cauze diferite: traumatice, tumorale, hemoragie etc. Termenul se utilizează în special pentru a defini o formă clinică de traumatism craniocerebral.

Dilacerarea cerebrală reprezintă un efect lezional parenchimatos destructiv, caracterizat printr-o lipsă de continuitate a substanței corticale sau

Scanned with OKEN Scanner

corticosubcorticale (Arseni și Gonțea, 1981). S-a arătat (Arseni și Gonțea, 1981) că aproximativ 50% dintre bolnavii cu astfel de plăgi nu-și pierd cunoștința. Clinic se manifestă prin semne neurologice focale, cu sau fără alterare a stării de conștiență. Dilacerarea cerebrală poate fi directă sau indirectă.

a. Dilacerarea directă este produsă prin corpi străini penetranți, cu mare viteză (arme de foc, arme albe ș.a.), sau prin fragmente osoase penetrante cu sau fără plagă a capului (prin fractura tablei interne a osului). Plăgile capului datorate corpilor străini penetranți sau fragmentelor osoase care produc dilacerarea cerebrală sunt cunoscute sub numele de „plăgi craniocerebrale" sau „plăgi penetrante ale caplui". După aspectul lor, aceste plăgi pot să fie punctiforme (prin schijă), orificiale (prin armă de foc), liniare sau contuze. După modul de penetrație a agentului vulnerant, ele pot fi tangențiale, oarbe, transfixiante sau prin ricoșare.

b. Dilacerarea cerebrală indirectă este produsă prin proiectarea masei cerebrale pe reliefurile dure, tăioase endocraniene (aripă de sfenoid, de pildă). Cea mai frecventă leziune se produce la nivelul polului temporal și interesează de obicei structurile rinencefalice, motiv pentru care se mai numește și „dilacerare tempororinencefalică". În unele cazuri dilacerarea tempororinencefalică poate să sângereze mai mult și să producă în acest fel un hematom subarahnoidian. S-a constatat că în dilacerarea tempororinencefalică nu se produce niciodată un hematom intracerebral, întrucât revărsatul sanguin migrează în spațiul subarahnoidian. Ca atare, deși dilacerarea cerebrală cu hematom subarahnoidian este consecința unui traumatism grav, totuși are un prognostic mai favorabil decât contuzia cu hematom întraparenchimatos (Arseni și Gantea, 1981). Pot însă să apară unele complicații infecțioase (meningoencefalită, abcese cerebrale, fongus cerebral).

DIMITRI*. BOALA LUI ~ (E.: Dimitri's disease) (boală) (sin.: boala Weber-Dimitri; boala Sturge-Weber-Krabbe; angiomatoza neuro-cutanată). Constă în asocierea unui angiom plan cutanat al feței cu tulburări oculare (colorație exagerată a retinei, angiom retinian, glaucom) și cu tulburări cerebrale (epilepsie, migrenă oftalmică, hemiplegie, prin atingere angiomatoasă și gliomatoasă a creierului, însoțită de calcificări corticale) (vezi boala Sturge-Weber-Krabbe).

DINȚI DE FERĂSTRĂU (E.: saw teeth) (noțiune electroencefalografică). Activitate electrică vizibilă pe traseele electroencefalografice în cursul somnului paradoxal (REM). Constă în unde theta ascuțite de 4—6 c/sec, cu amplitudine de 25—75 μV, în bufeuri de 3—15 secunde, cel mai bine vizibile pe derivațiile din vertex.

DIPLEGIE. (E.: diplegia) (simptom, boală). Diplegia (gr. di = două + plege = lovitură) este un termen general ce caracterizează paralizia părților similare (simetrice) ale celor două jumătăți ale corpului (hemicorpului). Aceasta este realizată de leziuni bilaterale (duble) de origine vasculară, tumorală, infecțioasă sau traumatică.

1) ~ atonică-astatică = diplegia în care există o reducere a tonusului muscular (în loc de creșterea acestuia);

2) ~ cerebrală, afecțiune familială, congenitală a motilității, afectând mai sever membrele inferioare și mai puțin cele superioare (cu paralizie sau

* Dimitri Vincente, neurolog contemporan argentinian (Buenos Aires).

Scanned with OKEN Scanner

paraplegie spasmodică, drept principala trăsătură) și inconstant ataxie cerebeloasă, întârziere mintală, epilesie și nistagmus (Mac Nalty, 1963);

3) ~ facială, paralizie facială bilaterală, situație întâlnită mai ales în poliradiculonevrite ascendente acute, encefalite de trunchi cerebral etc. Este caracteristic aspectul de mască imobilă a feței: ochii nu clipesc, fantele palpebrale sunt larg deschise, buza inferioară este căzută, iar vorbirea și alimentația sunt dificile. Există și o diplegie facială familială, cunoscută sub denumirea de boala Brissaud-Marie, care se datorește unei lipse de dezvoltare a nucleului nervului facial de la nivelul protuberanței și care se caracterizează prin prezența simptomelor unei paralizii faciale periferice bilaterale, congenitale și familiale;

4) ~ infantilă (boala Heine-Medin sau poliomielita anterioară acută), apărută la copii, cu febră, paralizia în grade diferite a membrelor și adesea chiar permanentă sau cu sechele;

5) ~ infantilă cerebrală spastică (boala Little — vezi), reprezintă o diplegie sechelară după o encefalopatie neonatală congenitală;

6) ~ masticatorie, paralizia tuturor mușchilor ce participă la masticație;

7) ~ recurențială, paralizia completă sau parțială a nervilor recurenți (bilaterală), caracterizată clinic prin dispariția (imobilitatea) sau numai tulburarea mișcărilor laringelui, însoțită de tulburări respiratorii și fonatorii. Este consecutivă unor complicații chirurgicale (secționarea nervilor în cursul tiroidectomiei), unor afecțiuni bulbare sau unor cauze mecanice și toxice;

DIPLEGIA SPASTICĂ INFANTILĂ (E.: infantile spastic diplegia) (boală). (sin.: boala Little). Este o encefalopatie infantilă (vezi encefalopatii) manifestă chiar de la naștere, cu o simptomatologie complexă cu mai multe forme clinice: a) forma severă (cianoză, dificultăți la supt, disfagie, rigiditate cu hiperextensia cefalică și a membrelor, instabilitate termică, reflexele tonice exagerate, hiperreflectivitate osteotendinoasă, uneori crizele de hipertonie fiind însoțite și de convulsii); b) forma medie (cianoză, hipertonie, mai ales la membrele inferioare, după 2—3 luni, deficiențe motorii, hiperreflectivitate osteotendinoasă, întârziere în dezvoltarea psihică, sindrom piramidal, 25% din bolnavi, prezentând crize convulsive de tip grand mal, dar mai ales crize minore); c) formele ușoare și fruste (cu ușoare handicapuri motorii și psihice, hipertonia membrelor inferioare, hiperreflexivitate osteotendinoasă, și Babinski bilateral).

Substratul morfologic al acestei encefalopatii constă într-o scleroză atrofică lobară, bilaterală, simetrică, însoțită de o insuficiență a dezvoltării cortexului cerebral (în special la nivelul lobilor paracentrali și al frontalei ascendente). Etiologia acestei encefalopatii rămâne încă incertă, anumite cauze prenatale sau natale, nașteri premature, suferințe anoxice, hipoxice și toxi-infecții fetale, nașteri distocice, traumatisme obstetricale etc.) pot fi însă incriminate în etiologia acestei boli.

DIPLOE, (E.: diploë) (noțiune anatomică). Diploea (gr. diploe = strat dublu) desemnează un țesut spongios, plin cu măduvă osoasă roșie, situat între cele două table de os compact ale craniului.

DIPLOIC (E.: diploic). Relativ la diploe (care se referă la diploe).

Scanned with OKEN Scanner

DIPLOICE. VENE ~ (E.: diploic veins; venae diploicae) (noțiune anatomică). Venele diploei, clasificate după principalul lor loc de drenaj în frontală (vena diploica frontalis), parieto-temporale anterioară și posterioară (venae diploicae temporales, anterior et posterior) și occipitală (vena diploica occipitalis).

DIPLOMIELIE. (E.: diplomyelia) (boală). (sin.: diastematomielie). Anomalie vertebrală constând în dedublarea măduvei spinării sub vertebra a 5-a dorsală, constând din spiculi osoși dezvoltați pe corpurile sau arcurile posterioare ale vertebrei. Această malformație congenitală coexistă în general cu spina bifidă și generează încă din primii ani de viață tulburări neurologice (interesând membrele inferioare), vezicale și intestinale.

DIPLOPIE (E.: diplopia) (simptom). Diplopia (percepția a două imagini ale unui singur obiect) apare doar în leziunile oculomotorilor cu strabism „neconcomitent", fiind absentă în strabismele „concomitente". De obicei, bolnavul distinge cu ușurință, în majoritatea cazurilor, imaginea „adevărată" (adică cea percepută de ochiul normal), care este netă și imobilă, oricare ar fi poziția capului, față de „imaginea falsă", care este mai puțin strălucitoare, mai puțin netă, dar mai ales mobilă în raport cu deplasările privirii (Riser, 1952).

În diagnosticul și în interpretarea diplopiei trebuie să se țină seama de următoarele principii (Riser, 1952; Sachsenweger, 1966, 1969): a) imaginea care aparține ochiului afectat (imaginea „falsă") este totdeauna remarcată în direcția de acțiune a mușchiului paralizat, de pildă spre dreapta subiectului, dacă abductorul drept este în cauză; b) caracterul de mobilitate este deosebit de important, în sensul că „îndepărtarea" celor două imagini este mai mare la dirijarea privirii în direcția de acțiune a mușchiului paralizat; c) când privirea este astfel dirijată încât cele două imagini sunt îndepărtate la maximum, imaginea cea mai periferică aparține ochiului afectat.

Pentru studiul mai precis al diplopiei se practică testul de diplopie (al sticlei colorate). Aceasta se efectuează solicitând bolnavului să fixeze și să urmărească cu privirea (capul fiind fixat) o sursă luminoasă de mică intensitate (flacăra unei lumânări) așezată la o distanță de 4 m. De pildă, în fața ochiului drept se plasează o sticlă roșie, prin care sursa luminoasă apare colorată. Apoi sursa luminoasă va fi deplasată în direcție orizontală, verticală și oblică. Bolnavul va relata poziția și direcția deplasării imaginilor, precum și distanța dintre ele. Una dintre imagini (albă sau roșie, respectiv cea falsă) se îndepărtează de cea reală, mai mult sau mai puțin, în funcție de direcția privirii. Astfel, distanța dintre imagini se mărește pe măsură ce bolnavul privește în direcția de acțiune a mușchiului afectat.

Diplopia poate fi orizontală (produsă de afectarea mușchilor abductori și adductori), verticală (produsă de afectarea mușchilor ridicători sau coborâtori) și oblică (fig. 7 și 8).

Dacă imaginea falsă apare de aceeași parte cu ochiul afectat vorbim despre o diplopie homonimă (sau directă), iar dacă această imagine falsă este plasată de partea ochiului sănătos, vorbim despre o diplopie heteronimă (sau încrucișată). În general, diplopia homonimă se asociază cu un strabism convergent, iar diplopia heteronimă (încrucișată) — cu un strabism divergent.

De pildă: diplopia orizontală homonimă poate fi produsă de pareza mușchiului drept extern de la OD., de la OS sau de la ambii ochi. Dacă imaginea se depărtează la deplasarea sursei luminoase spre dreapta, este afectat dreptul

Scanned with OKEN Scanner

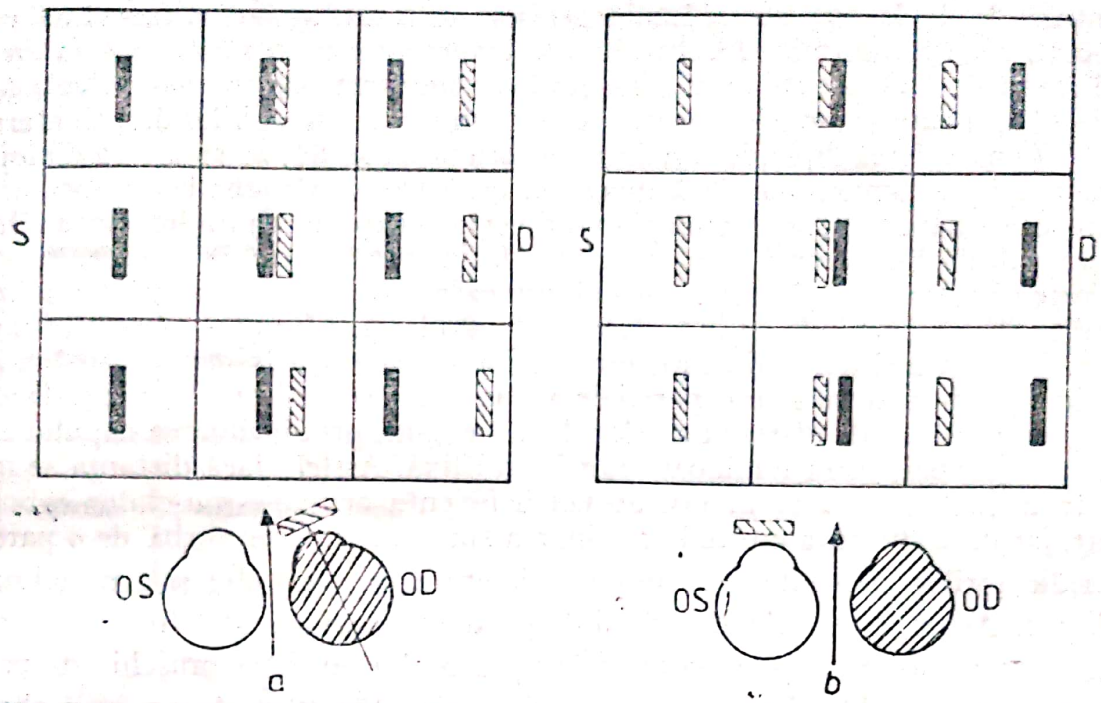

Fig. 7. Investigația unei diplopii prin paralizia nervului motor ocular extern drept, ochiul stâng fiind normal. a) Sticla roșie s-a plasat în fața ochiului paralizat. Imaginea colorată în corn este reprezentată prin linii discontinue. Se observă că este vorba de o diplopie homonimă. Imaginea roșie se deplasează cu atât mai mult, cu cât bolnavul privește spre partea sa dreaptă, adică de partea ochiului paralizat. b) Aceeași investigație, dar sticla colorată se află plasată în fața ochiului sănătos. De această dată, imaginea albă este cea care se deplasează (după Riser, 1952).

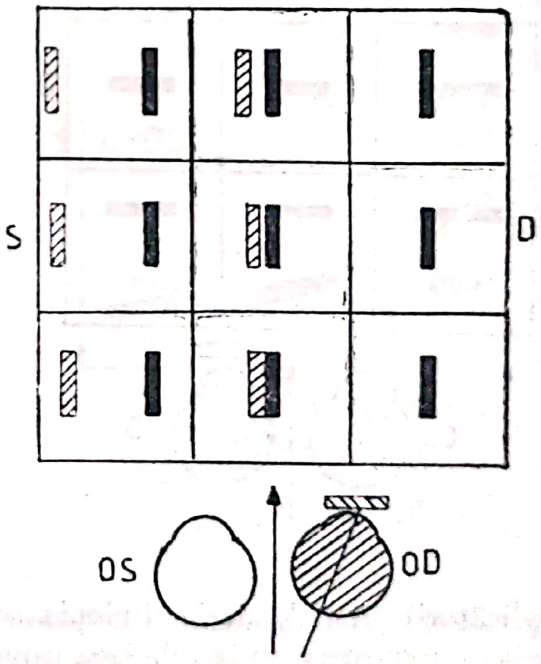

Fig. 8. Diplopie prin paralizia mușchiului drept intern, care se află într-un ușor strabism divergent (spre dreapta). Sticla roșie se află plasată în fața ochiului paralizat. Diplopia este încrucișată, iar imaginea colorată în roșu (marcată cu linii oblice) se deplasează spre stânga, atunci când bolnavul privește spre stânga (după Riser, 1952).

extern de la OD. În situația contrarie, este afectat dreptul extern de la OS. Mărirea distanței dintre imagini în ambele sensuri de deplasare a luminii, ne indică leziunea ambilor drepți externi (situație mai rară).

Diplopia orizontală heteronimă este realizată de leziunea drepților interni de la OD, de la OS sau de la ambii ochi. Astfel, dacă imaginile se dis-

tanțează la deplasarea sursei luminoase spre dreapta, ne indică faptul că este afectat dreptul intern la OS. În situația inversă, rezultă că este afectat dreptul intern la OD. Atunci când imaginile se îndepărtează în cursul deplasării sursei luminoase în ambele direcții, suspectăm afectarea ambilor drepți interni.

În aprecierea diplopiei verticale, ne orientăm astfel: se spune că diplopia este verticală homonimă, dacă imaginea falsă (roșie) rămâne la dreapta imaginii albe (mai exact, la dreapta planului vertical care trece prin imaginea albă), sau verticală heteronimă, dacă imaginea falsă (roșie) trece la stânga. Se stabilește direcția de deplasare a sursei luminoase care produce îndepărtarea imaginilor. Dacă imaginile se îndepărtează la deplasarea luminii în sus, avem o paralizie a mușchilor ridicători, iar dacă se distanțează la deplasarea luminii în jos, avem de-a face cu o paralizie a mușchilor coborâtori. Se poate face și proba variațiilor de distanță a celor două imagini, prin înclinarea capului înainte sau înapoi, sursa luminoasă rămânând fixă. Astfel, dacă distanța se mărește la înclinarea spre în jos, atunci deficiența aparține mușchilor coborâtori, iar dacă distanța crește la înclinarea spre în sus, este vorba de o pareză a ridicătorilor. Bineînțeles se impune determinarea ochiului și a mușchiului afectat. Astfel, este vorba de ochiul drept, dacă imaginea falsă (roșie) este mai jos sau mai sus. Se impune să precizăm și care din cei patru mușchi este paralizat, respectiv oblicul mare sau dreptul inferior (Fig. 9) pe de o parte (coborâtori ai globului ocular) sau dreptul superior și oblicul mic pe de altă parte

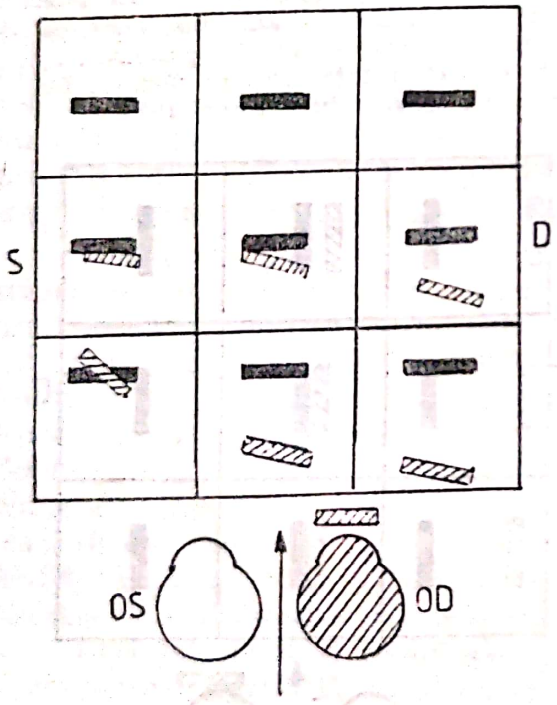

Fig. 9. Diplopie generată de paralizia mușchiului drept inferior de partea dreaptă. Sticla roșie s-a plasat în fața ochiului paralizat. Imaginea colorată în roșu (marcată cu linii) se deplasează spre în jos, cu atât mai mult cu cât privirea se dirijează în jos și spre dreapta (După Riser, 1952).

(ridicători). Astfel, dacă diplopia verticală se accentuează la ridicarea sursei luminoase (sau la ridicarea capului), ochiul fiind în adducție, mușchiul afectat este oblicul mic (fig. 10). Pentru depistarea părții paralizate, oftalmologii utilizează și proba lui Hoffmann și Bielchowsky: dacă îndepărtarea imaginilor se mărește prin înclinarea capului la dreapta, înseamnă că oblicul mic stâng este paralizat. În situația în care diplopia nu se accentuează în această poziție de adducție a ochiului, este vorba de paralizia dreptului supe-

Scanned with OKEN Scanner

rior (fig. 11). Dacă diplopia se accentuează la coborârea sursei luminoase (sau la coborârea capului), ochiul fiind în adducție, mușchiul paralizat este oblicul mare, în schimb dacă dipopia nu se accentuează în această poziție, atunci mușchiul paralizat este dreptul inferior.

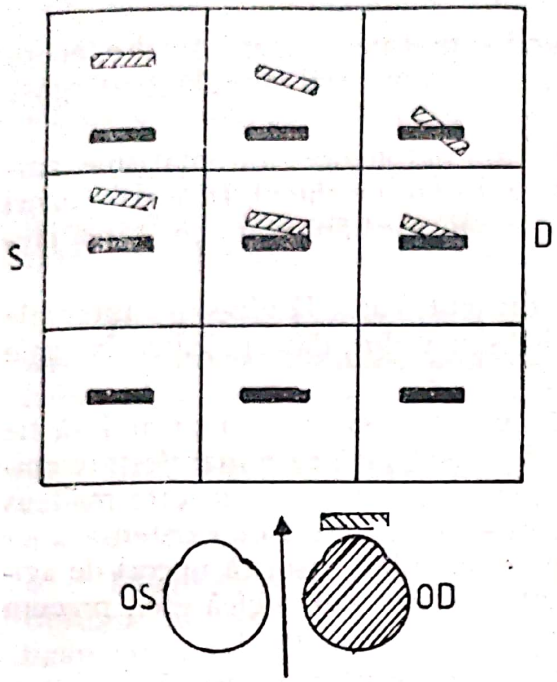

Fig. 10. Diplopie generată de paralizia mușchiului oblic mic (oblic inferior) de partea dreaptă, care în mod normal deplasează globul ocular înafară, și în sus, jos. Îndepărtarea imaginii colorate este maximă atunci când bolnavul privește în sus și spre stânga (după Riser, 1952).

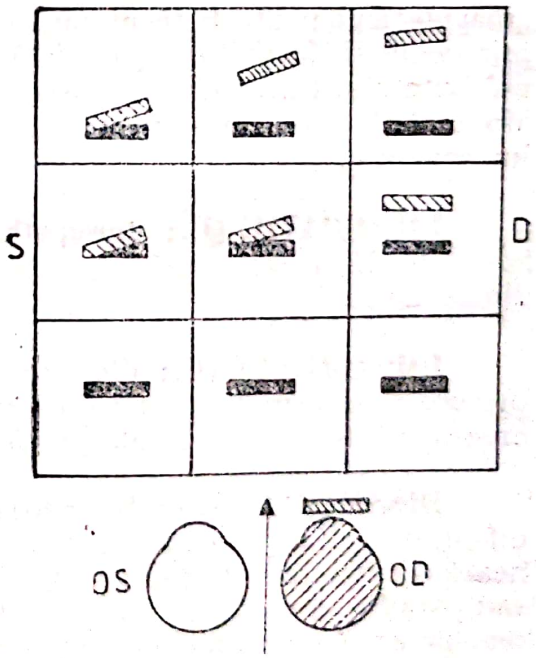

Fig. 11. Diplopie generată de paralizia mușchiului drept superior de partea preaptă. Sticla colorată s-a plasat în fața ochiului paralizat. Imaginea colorată se deplasează spre în sus, cu atât mai mult, cu cât privirea se dirijează spre în sus și spre dreapta. Se poate remarca și oblicitatea imaginii colorate spre stânga (după Riser, 1952).

DIPSOMANIE (E.: dipsomania; dipsesis) (simptom). Dipsomania (gr. dipsa = sete și manie = suferință) desemnează tendința (impulsia) irezistibilă, imperativă, morbidă pentru ingestia de lichide. Aceasta survine în accese (periodic) și este caracterizată mai ales prin necesitatea particulară de a bea alcool (dar și alte toxice) iar între crize existând de obicei un dezgust față de toxic. Simptomul se întâlnește în unele psihoze (tulburări periodice ale dispoziției), în psihopatii și în epilepsie.

Scanned with OKEN Scanner

Dipsomania apare pentru bolnav ca o necesitate imperioasă și irezistibilă și orice încercare de rezistență în fața ei rămâne ineficientă. Apariția ei este periodică, însă această periodicitate este iconstantă și imprevizibilă.

Durata paroxismului dipsomanic este de câteva zile, nedepășind în general o săptămână.

Accesul este urmat de un somn profund și prelungit. După trezire, apare un sentiment de culpabilitate și depresie, stare generală alterală și dezgust pentru alcool.

Uneori accesul poate fi acompaniat de fugi patologice, automatisme ambulatorii, acte delictuale sau criminale, autoagresiune cu suicid. În aceste cazuri este vorba de o îngustare a câmpului conștienței, asemănătoare cu starea crepusculară.

Crizele dipsomanice au caracter intermitent, succedându-se la intervale diferite de timp, în general de ordinul lunilor sau anilor, dar aproximativ egale pentru același bolnav.

Deseori însă alcoolismul se asociază cu epilepsia fără ca primul să fie cauza sa directă. Totuși dipsomania poate fi considerată ca o manifestare epileptică intercritică atunci când apariția ei, cu caracteristicile arătate mai sus (periodică, imprevizibilă, debut și sfârșit brusc) este legată de existența unor tulburări particulare ale conștienței de tip crepuscular, însoțită uneori de agitație psihomotorie, impulsivitate, agresivitate, fugă patologică etc., precum și de existența unor modificări EEG caracteristice epilepsiei.

Ajuriaguerra și Hécaen (1960) au descris o formă paroxistică de dipsomanie, ca ,,echivalent'' cumpulsiv epileptic. După autorii citați mai sus, ,,diagnosticul poate fi făcut fără ezitare când dipsomania este caracterizată prin debut și sfârșit brusc, asociată cu o stare de excitare psihomotorie, de impulsivitate și tulburări de conștiință de scurtă durată, urmate de amnezie''. Modificările EEG în asemenea cazuri au un aspect caracteristic, paroxismului epileptic.

DIPSOPATIE (E.: dipsopathia) (boală). Dipsopatia (dipso- + gr. pathos = boală) desemnează starea psihică pe fondul căreia apar crize (accese) dipsomanice.

DIPSOREXIA (E.: dipsorexia) (boală). Dipsorexia desemnează stadiul precoce al etilismului, când dorința de a bea este imperativă, însă leziunile organice determinate de alcool nu au apărut încă.

DISARTRIA (E.: dysarthria) (simptom). Disartria (lat. dis = greu, dificil, dificultate și gr. arthron = articulare) este frecvent întâlnită și desemnează o dificultate (tulburare) de articulare a cuvintelor, datorată unui spasm sau paralizie a organelor fonatorii (produsă de diferite boli al S.N.C.). Vorbirea, în acest caz este indistinctă, însă folosirea cuvintelor este adecvată și înțelegerea lor nealterată. Leziunile care determină disatrie pot afecta neuronul motor central (leziuni ale tractului piramidal, unilaterale sau bilaterale), neuronul motor periferic (poliomielita, paralizia bulbară, siringomielia), sistemele de coordonare și extrapiramidal (leziuni cerebeloase, boala Parkinson), joncțiunile musculare (myasthenia gravis, sindroame miastenice) și musculatura implicată în articularea cuvintelor (miopatia facio-scapulo-humerală, miotonia).

Scanned with OKEN Scanner

DISAUTONOMIE FAMILIALĂ. (E.: familial dysautonomia) (boală). (sin.: sindromul, boala Riley-Day). Disfuncție neurovegetativă (descrisă în 1952), familială, de etiologie necunoscută, caracterizată prin diferite tulburări neuro-vegetative: transpirație (perspirație) excesivă, hiposecreție lacrimală, eriteme (plăci) cutanate, crize de apnee, episoade febrile, fără a fi legate de un proces infecțios, tulburări ale tranzitului intestinal (alternanță de constipație și diaree), episoade ciclice de vărsături, convulsii și hipotensiune arterială, iar uneori, dimpotrivă hipertensiune paroxistică (vezi boala Riley-Day).

DISBAZIE (E.: dysbasia) (simptom). Disbazia (gr. dis = dificultate + basis = mers) este un simptom caracterizat prin dificultate în mers, o tulburare a actului motor al mersului, determinată de o leziune nervoasă.

DISBAZIE LORDOTICĂ PROGRESIVĂ (E.: progressive lordotic dysbasia; dysbasia lordotica progressiva) (boală). (sin.: boala Ziehen — Oppenheim). A se vedea boala Ziehen-Openheim.

DISC INTERVERTEBRAL (E.: discus intervertebralis) (noțiune anatomică). Discul intertebral este o formațiune fibrocartilaginoasă asemănătoare unei lentile biconvexe, situată între corpurile a două vertebre.

Discul intervertebral este format dintr-o porțiune periferică (marginală) fibroasă, insersată pe compacta osoasă a corpurilor vertebrale și formațiunile ligamentare din jur și o porțiune centrală (nucleul pulpos), alcătuită dintr-un țesut fibros lax, celule cartilaginoase și resturi din coarda dorsală, cu aspect gelatinos. Presiunea care se exercită pe ultimele discuri intervertebrale antrenează uneori o ruptură cu hernia discului și intrarea lui în canalul spinal, comprimând rădăcina și determinând dureri lombare și sciatică (vezi hernia discală).

DISCARTROZĂ. (E.: discarthrosis) (boală). Discartroza (lat. discus = disc + gr. arthron = articulație + ază) este o afecțiune degenerativă — artrozică a discului intervertebral (în special porțiunea fibrocartilaginoasă), cu simptomatologie clinică (dureri de intensitate variată, iradiate pe traiectul rădăcinilor respective) sau fără semne clinice, dar constant cu semne radiologice (pensarea spațiului respectiv, osteofitoză etc.).

DISCOPATIE VERTEBRALĂ (E.: vertebral discopathia) (boală). Discopatia (lat. discus = disc + gr. pathos = boală) este caracterizată prin afectarea unuia sau mai multor discuri intervertebrale din diferte regiuni ale coloanei vertebrale:

Discopatiile vertebrale cervicale produc dureri cu caracter diferențiat în funcție de stadiul alterării discale. Astfel, în faza I (incipientă, de „insuficiență discală dureroasă" — De Sèze) durerea este doar locală, limitată la un segment vertebral, ea fiind datorită iritației terminațiilor nervoase din discul alterat. Durerea se dezvoltă de obicei lent-progresiv, fără o cauză aparentă evidentă. Doar uneori algia debutează brusc, aparent declanșată de un traumatism minim, de o mișcare bruscă sau de expunere la frig și umezeală. Durerea este mai violentă dimineața, cu ocazia executării primelor mișcări ale coloanei, iar percuția locală accentuează algia. Durerile din această fază evoluează de obicei în puseuri și nu se însoțesc de semne clinice (în afară de sensibilitatea locală) și nici de semne radiologice, în afară de o eventuală rigiditate a coloanei cervicale.

Scanned with OKEN Scanner

În faza a II-a (de „blocaj al segmentului cu discopatie", Arseni și Oprescu, 1967) durerea devine mai violentă, mai extinsă în regiunea cervicală și se însoțește și de contractură reflexă antalgică, precum și de semne radiologice discartrozice și/sau unco-discartrozice.

Discopatiile vertebrale dorsale (toracale), destul de rare în aceste segmente vertebrale, își au sediul de predilecție în zonele dorsale inferioare (D_{10}, D_{11}, D_{12}), care sunt cele mai solicitate din punct de vedere mecanic. Arseni (1957), Arseni și Oprescu (1967) și Arseni și Maretsis (1970) au atras atenția asupra faptului că hernia discală toracală incumbă o deosebită responsabilitate diagnostică și terapeutică, datorită posibilităților de instalare, în decursul evoluției, a unei compresiuni medulare cu paraplegie. Astfel, hernia discală cu localizare laterală produce o simptomatologie exclusiv sau predominant radiculară, în vreme ce protruziile discale mediane și paramediane declanșează o fenomenologie predominant medulară. În majoritatea cazurilor de hernii laterale, debutul se realizează printr-un sindrom radicular iritativ, algic, urmat de fenomene compresive radiculare și doar în unele cazuri de fenomene de compresiune medulară.

Diagnosticul clinic se face pe baza antecedentelor (prezența algiilor intermitente), a contracturii paravertebrale și a durerilor la percuția apofizei spinoase respective.

Certitudinea diagnosticului este furnizată de investigațiile paraclinice (îndeosebi de mielografia cu substanță de contrast, utilizându-se și proba lui Lindberg: dacă se decelează un stop de tranzit în poziția de lordoză a coloanei, se imprimă poziția de cifoză, în care stopul dispare dacă este vorba de o hernie discală și persistă dacă această compresiune este tumorală).

Discopatiile vertebrale lombare produc frecvent sindroame algice la nivelul membrului inferior, dintre care cea mai frecventă este *nevralgia sciatică*, care se poate recunoaște prin semnele:

a. Durere violentă, cu debut de obicei brusc și cu simptomatologie bipolară (De Sèze), adică cu apariție inițială în lombă și apoi cu iradiere pe traiectul nervului sciatic în totalitate, sau uneori numai în unele segmente ale acestuia.

Modalitatea de iradiere a durerii reprezintă un important element de localizare a nivelului leziunii (Arseni și Oprescu, 1967; Arseni și Simionescu, 1968). Astfel, iradierea durerii pe întreg teritoriul nervului sciatic este sugestivă pentru suferința ultimelor două discuri intervertebrale (L_4-L_5 și L_5-S_1), mai ales dacă se constată și o diminuare a reflexului ahilian. Iradierea durerii în regiunea sacroiliacă, fesieră, pe fața laterală a gambei și a piciorului și pe fața dorsală a piciorului până în dreptul primului spațiu interosos ne sugerează cu precizie sediul herniei discale la nivelul L_4-L_5. În schimb iradierea durerii pe fața posterioară a gambei, în plantă și în zona calcaneană ne indică o leziune la nivelul L_5-S_1.

b. Exacerbarea sau provocarea durerilor prin compresiune sau percuție vertebrală, paravertebrală și/sau pe traiectul nervului sciatic (punctele lui Valleix), precum și prin diversele manevre de elongație: manevra lui Lasègue (care poate fi pozitivă unilateral, contralateral — semnul lui Bechterew — sau bilateral), manevra lui Bonnet, manevra lui Charnley, manevra lui Néri, manevra lui Naffziger, manevra lui Wassermann, manevra lui Bragard (pentru detalii, vezi Arseni și Oprescu, 1967; Arseni și Simionescu, 1968; Popoviciu și colab., 1979).

c. Prezența atitudinilor antalgice (inclusiv a cifozei lombare antalgice, respectiv a „spatelui drept").

Scanned with OKEN Scanner

d. Prezența tulburărilor de tonus muscular: hipotonie fesieră, a coapsei și a gambei, precum și a tendonului ahilian; în schimb, contractură paravertebrală.

e. Prezența parestezиilor, care pot implica unele semnificații localizatorii (Arseni și Oprescu, 1967). Astfel, parestezиile care iradiază în haluce indică o hernie discală la nivelul discului $L_4—L_5$; parestezиile cu iradiere pe regiunea laterală a plantei, pe dosul piciorului și/sau pe ultimele degete semnifică o hernie la nivelul discului $L_5—S_1$.

f. Prezența tulburărilor obiective de sensibilitate ne poate, de asemenea, furniza unele indicații topografice: astfel, în hernia discală $L_4—L_5$ se poate decela o hipoestezie pe fața anterolaterală a gambei, pe dosul piciorului și la baza halucelui. În hernia discală $L_5—S_1$, hipoestezia se află cantonată pe fața laterală a gambei, pe jumătatea laterală a plantei și a dosului piciorului, precum și pe ultimele degete.

g. Prezența modificărilor de reflexe. Reflexul ahilian este diminuat sau abolit în hernia de disc $L_5—S_1$. Uneori reflexul cutanat, plantar poate fi abolit, sau apare chiar semnul lui Babinski, ca manifestare supralezională (datorită tulburărilor vasculare asociate compresiunii radiculare).

h. Prezența tulburărilor de motilitate poate avea certe valori localizatorii. Astfel, de pildă, pareza flexorilor apare în hernia discului $L_5—S_1$. Pareza sau paralizia mușchilor lung extensor al halucelui, extensor comun al degetelor și scurt extensor al degetelor ne poate sugera hernia discului $L_4—L_5$.

În herniile discale prin compresiune pluriradiculară se poate realiza „sciatica paralizantă", cu paralizie de nerv sciatic popliteu extern, de nerv sciatic popliteu intern sau chiar sindrom (hemisindrom) de coadă de cal.

i. Prezența tulburărilor sfincteriene ne poate indica hernii mediane sau paramediane, care comprimă și rădăcinile sacrate inferioare.

Mult mai rar discopatiile lombare pot determina și *nevralgia curală*. Astfel, în cazul unei hernii discale la $L_1—L_2$ (se produce de obicei după un efort) apar dureri în lombă, cu iradieri în regiunea anterioară și superioară a coapsei. În cazul unei hernii a discului $L_2—L_3$, durerile sunt iradiate în regiunea anterointernă și inferioară a coapsei, de-a lungul nervului safen intern, precum și în jurul genunchiului. Se constată și o hiperestezie în teritoriul cruralului. Bolnavul menține adesea coapsa dureroasă flectată pe bazin.

În contextul semiologic se mai pot asocia: diminuarea sau abolirea reflexului rotulian, unele deficite motorii (limitarea extensiei gambei pe coapsă și a flexiei coapsei pe abdomen), precum și hipotrofia mușchiului cvadriceps. Sindromul de cruralalgie poate fi uneori bilateral, situație în care ne gândim fie la o masivă hernie discală mediană, fie la o altă afecțiune vertebrală (spondilită, tumoră vertebrală) sau intrarahidiană (neurinom, colesteatom, arahnoidită etc.).

De asemenea, leziunile discale și în special cele de la nivelul $L_2—L_3$ și $L_3—L_4$, pot determina *nevralgia nervului obturator*, care se recunoaște ușor prin durerile localizate pe fața internă a coapsei și a genunchiului, la care se asociază și o pareză a mușchilor abductori.

Spondilozele și discopatiile lombare mai pot determina și *nevralgia femuro-cutanată* (meralgia parestezică a lui Roth), care se recunoaște ușor prin localizarea durerii pe fața anteroexternă a coapsei, de obicei unilaterală,

Scanned with OKEN Scanner

însoțită aproape totdeauna de o hiperpatie neplăcută (sub forma unei senzații algoparestezice declanșată de excitanți adesea minimali). Să nu uităm că uneori această meralgie parestezică se poate asocia și cu nevralgia nervului genito-crural (care provine din aceeași rădăcină L_2 și are un traiect foarte apropiat cu femuro-cutanatul în micul bazin și în mușchiul psoas), situație în care se asociază o durere pe fața anterioară a coapsei, imediat sub arcada femurală.

Spondilartrozele, osteocondrozele lombare etc., mai pot determina și sindromul *șold-picior*, ce reprezintă corespondentul sindromului umărmână de la nivelul membrului superior. Se poate recunoaște printr-o durere asociată cu manifestări vegetative de tip simpatalgic și tulburări vasomotorii. Durerea se localizează în articulația șoldului, exacerbându-se la mișcările mai ample ale acestei articulații, iar episodic iradiind spre zonele învecinate (regiunea inghinală, lombară, fesieră, fața antero-internă a coapsei), precum și distal (în regiunile tibio-tarsiană și tarso-metatarsiană). Mobilizarea activă și pasivă a membrului inferior exacerbează durerea, iar repausul o ameliorează, deși de multe ori se asistă la exacerbări intense nocturne.

DISCORDANȚĂ (DISCORDANȚE) ELECTRO-CLINICĂ. În unele cazuri de epilepsie generalizată sau focalizată se constată o lipsă de corespondență, mai mult sau mai puțin evidentă, între aspectul clinic și cel electroencefalografic, situație în care se vorbește de o discordanță electro-clinică.

Discordanțele electro-clinice „se referă fie la paralelismul evolutiv dintre simptomele clinice și cele electroencefalografice, fie la concordanța dintre acestea în ceea ce privește caracterul și configurația manifestărilor" (Așgian și Popoviciu, 1984).

Discordanțele electro-clinice, în epilepsie se pot împărți în:

1. Discordanțe electro-clinice constatate în momentul examinării care la rândul lor pot fi:

— discordanțe între aspectul clinic al crizelor și aspectul EEG;

— discordanțe între existența unor crize clinice focale (senzitive și motorii) și aspectul EEG;

— discordanțe între existența unor crize clinice monomorfe și focare EEG multiple;

— discordanțe între existența unor crize polimorfe și focar EEG unic;

2. Discordanțe electro-clinice de evoluție și care la rândul lor pot fi:

— discordanțe între evoluția clinică favorabilă și lipsa de ameliorare a aspectului EEG.

— discordanțe între evoluția clinică nefavorabilă și ameliorarea traseului EEG;

— discordanțe între aspectul clinic constant și variabilitatea morfologică și configurațională a traseului EEG (Așgian și Popoviciu, 1984).

DISCRIMINARE TACTILĂ (E.: tactile discrimation) (simptom). Discriminarea (lat. discriminare, deosebire) tactilă constă în posibilitatea de a diferenția (distinge) în absența controlului vizual, două excitații tactile sincrone, aplicate la o distanță variabilă, după regiunea atinsă. Astfel, utilizând esteziometrul Weber (formă de compas, de unde și numele de „testul compasului"), se obțin valori ce diferă după regiune (vezi tabel):

Scanned with OKEN Scanner

Regiunea	Distanța minimă (în mm)
pulpa degetelor de la mâini	2—5
suprafața vârfurilor degetelor	2,3
palma	11,3
talpa	16,3
suprafața distală a mâinii	31,3
ceafa	54,0
spatele, brațul, coapsa	67,1

DISCROMATOPSIE (E.: dyschromatopsia)(simptom) (sin.: discromazie). Nume generic care desemnează tulburările în percepția culorilor, în special dificultatea de a recunoaște nuanțele. Există trei varietăți: orbirea pentru roșu, orbirea pentru verde și orbirea pentru albastru. În afară de leziuni ale receptorilor sau ale retinei, aceste tulburări pot să preceadă o serie de leziuni ale chiasmei optice și ale căilor retrochiasmatice (Arseni și Popoviciu, 1981).

DISCRONOMETRIE. (E.: dyschronometria) (simpotm). Simptom descris de André Thomas (1937), care constă într-o tulburare de dozare în timp și în spațiu a mișcărilor și care stă la baza dismetriei cerebeloase (vezi sindromul cerebelos).

DISDIADOCOKINEZIE (E.: dysdiadochocinesia) (simptom). Disdiadocokinezia (lat. dis + gr. diadochos = succesiv + kinesis = mișcare) este un simptom descris încă de Babinski (1902) care desemnează pierderea diadokineziei sau adiadokokineziei (vezi). Constă în imposiblitatea (incapacitatea) de a executa rapid și sincron mișcări alternativ-succesive. Simptom ce face parte din ataxia cerebeloasă (vezi) și care se consideră de către unii autori a fi o formă mai atenuată a adiadocokineziei (vezi). În clinică se explorează cu ajutorul următoarelor probe:

a. *Proba marionetelor.* Bolnavul este solicitat să facă mișcări alternative de pronație-supinație ale antebrațelor, prin atingerea alternativă a coapsei cu palmele, apoi cu dosul mâinilor. De partea bolnavă mișcarea se execută într-un ritm mai lent, mai greoi, intercalându-se o pauză, sau o întârziere între oprirea mișcărilor succesive, sau bolnavul greșește mișcarea.

b. *Proba flexiunii și extensiunii degetelor mâinii.* Se constată aceeași întârziere sau greșire a mișcării de partea bolnavă.

c. *Proba baterii tobei cu degetele.* Bolnavul este solicitat să lovească masa cu degetele ambelor mâini, constatându-se aceeași tulburare ca și la probele precedente.

d. *Proba flexiunii dorsale și plantare a picioarelor.* Bolnavul va întârzia, sau va greși mișcarea la membrul de partea leziunii.

DISESTEZIA RAMURII AURICULARE A NERVULUI VAG. (E.: auricular dysaesthesia) (simptom). Descrisă de Vernet (cit. de Haguenau, 1949) și constă într-o durere localizată în conductul auditiv extern, însoțită uneori de unele tulburări secretorii și vasomotorii (Arseni și Popoviciu, 1981).

Scanned with OKEN Scanner

DISFAGIE. (E.: dysphagia; dysphagy) (simptom). Disfagia (lat. dis + gr. phagein = mâncare) desemnează dificultatea deglutiției (vezi).

Deglutiția (procesul sau actul de înghițire a alimentelor — E.: deglutition) se examinează dând bolnavului să bea, cu grijă, o cantitate de apă. În leziunile *unilaterale* se constată o refluare a lichidelor pe nas și/sau pătrunderea lor în trahee, cu declanșarea unui reflex de tuse. În leziunile *bilaterale*, lichidele pătrund cu ușurință în trahee (Arseni și Popoviciu, 1981). În afara datelor anamnestice, în timpul deglutiției se poate remarca faptul că laringele nu se ridică de loc sau numai parțial, în raport cu lezarea bilaterală sau unilaterală a nervului vag (semnul „mărului lui Adam" descris de Ledoux).

Deglutiția poate fi tulburată în leziunile caudale ale trunchiului cerebral (sediul nucleilor nervilor IX—XI) și este un element de prim ordin în aprecierea gradului de profunzime a comei (Arseni și Popoviciu, 1981).

Procesul deglutiției poate fi tulburat de variate afecțiuni care lezează fie organele periferice care participă la efectuarea procesului (mușchi, nervi etc.), fie centrii bulbari ai deglutiției sau formațiunile nervoase supraetajate care coordonează activitatea centrilor bulbari. Manifestarea clinică a tulburărilor deglutiției poartă numele de disfagie și poate merge de la simple dificultăți în deglutiție până la imposibilitatea (paralizia) deglutiției.

În funcție de sediul leziunii se descriu disfagii periferice (buco-faringiană și esofagiană) și disfagii centrale (nervoase).

Disfagiile de cauză buco-faringiană pot fi uneori datorate unui trismus de origine odontogenă sau tetanică, dar mai frecvent sunt consecința unor leziuni dureroase buco-faringiene (amigdalită, angină, abses periamigdalian, leziuni caustice recente ale istmului buco-faringian, tuberculoză laringiană etc.). Leziunile inflamatorii și tumorale ale limbii (glosite, tuberculoză, sifilis, cancere etc.) și paralizia limbii (cel mai adesea produsă prin lezarea nucleului hipoglosului), ca urmare a diminuării mobilității linguale, provoacă tulburări severe ale deglutiției. Deglutiția poate fi împiedicată și prin spasme ale musculaturii care participă la acest proces (turbare, tetanos și isterie). Lezarea nervilor cranieni care deservesc musculatura buco-faringiană (V, VII, IX și X), de origine luetică, neoplazică sau traumatică, alterează mai mult sau mai puțin sever deglutiția, iar paraliziile vălului palatin de origine nevrotică sau centrală (postdifterică, variolică, paralizie bulbară, ramolismente, abcese sau tumori bulbare etc.) produc refluarea alimentelor în cavitățile nazale, aceeași tulburare fiind prezentă și în ocluzia incompletă a cavității faringiene la nivelul orificiilor de comunicare cu alte cavități („gura de lup"). În sfârșit, menționăm că procesul deglutiției poate fi tulburat și de diverse cauze mecanice (corpi străini, stenoze cicatriceale, abcese reci retrofaringiene, spondilite tuberculoase cervicale, tumori benigne sau maligne ale faringelui etc.).

Disfagiile de cauză esofagiană sunt mai frecvent mecanice, fiind consecința unor afecțiuni care îngreuiază tranzitul alimentar prin diminuarea sau comprimarea lumenului esofagian (corpi străini înghițiți, stricturi postcaustice, neoplasme, anevrisme aortice, tumori mediastinale, guși plonjante etc.). Disfagie produc și diverticulii esofagieni (atât cei de tracțiune, cât mai ales cei de pulsiune), prin compresiune mecanică, după umplerea sacului diverticular cu alimente, dar și prin adăugarea unui spasm funcțional.

Disfagia esofagiană funcțională poate fi și consecința unor variate cauze care produc spasme sau tulburări de dinamică esofagiană, cu manifestări clinice variate în funcție de sediul tulburării.

Tulburările dinamicii *sfincterului superior al esofagului* se traduc printr-o disfagie înaltă — achalazie crico-faringiană — datorită unui defect de coor-

Scanned with OKEN Scanner

donare între contracția faringiană și relaxarea sfincterului, acesta relaxându-se înainte ca faringele să-și fi terminat contracția. Această tulburare care poate fi consecința unei poliomielite, a unui sindrom pseudobulbar, a miasteniei, a miotoniei sau a unor maladii rare (sindromul oculo-faringian, dermatomiozită, miozita mușchiului crico-faringian), a fost considerată de mulți autori drept cauză a dezvoltării unor diverticuli ai peretelui posterior esofagian.

Se cunoaște de mult așa-numitul „globus hystericus" sau disfagia „nevrotică", caracterizată prin tulburări de tranzit esofagian datorate contracției spastice a sfincteruiui crico-faringian.

Tulburările dinamicii *corpului esofagian* se pot manifesta uneori prin apariția unui spasm difuz (de obicei mai intens în cele 2/3 inferioare), exteriorizat prin disfagie intermitentă, dureroasă — putând surveni și interprandial — ca urmare a unor contracții esofagiene repetitive, simultane, puternice, care nu se deplasează și de aceea împiedică propagarea normală a undelor peristaltice. Deși patogenia acestei afecțiuni nu este cunoscută, s-a remarcat frecvența ei la anxioși. Alteori diskinezia esofagiană este caracterizată prin absența peristaltismului, ca de exemplu în colagenoze (sclerodermie, lupus eritematos diseminat, polimiozite, dermatomiozită).

Tulburările dinamicii *sfincterului esogastric* constau în insuficiență sfincteriană sau într-o diskinezie denumită achalazie. Insuficiența sfincterului esogastric este cauza unei disfagii severe, datorită refluxului în esofag a conținutului gastric acid. În condiții fiziologice acest reflux nu are loc, deși presiunea intragastrică depășește cu peste 10 mmHg pe aceea intraesofagiană, pentru că presiunea la nivelul sfincterului depășește cu peste 5 mmHg pe aceea gastrică. Cercetări manometrice efectuate la un grup de bolnavi cu reflux esofagian au demonstrat că presiunea de repaus la nivelul sfincterului esofagian inferior era cuprinsă între 5 și 15 mm Hg (media 10 mmHg), comparativ cu un grup de martori la care valorile presiunii variau între 10 și 38 mmHg (media 25 mmHg). În timpul digestiei presiunea intragastrică crește, dar concomitent se eliberează în circulație gastrină, care va mări tonusul sfincterului eso-gastric împiedicând refluxul. Mai contribuie la prevenirea refluxului și mecanismul de valvă descris anterior. Cu ocazia relaxării sfincterului, consecutiv deglutiției, se produce o eructație în esofag, favorizată de anumiți constituenți ai conținutului gastric (condimente, lichioruri luate după masă etc.) care scad presiunea intrasfincteriană. Dar refluxul gastric, prin excitarea receptorilor mucoasei esofagului inferior, declanșează prompt o undă peristaltică secundară, care evacuează esofagul. Refluxul conținutului gastric face ca pH-ul esofagian să scadă la 2 și determină o senzație de arsură (pirozis). Perfuzia unei soluții acide în esofagul inferior reproduce simptomul la bolnavii cu pirozis, dar nu și la normali; de asemenea pirozisul este prezent la 50% din gravidele în ultimele 5 luni de sarcină, prin diminuarea rezistenței sfincterului eso-gastric, ca urmare a dispariției segmentului intraabdominal al esofagului.

Refluxul esofagian prin insuficiență sfincteriană este în general asociat unei malpoziții cardio-tuberozitare, sau unei hernii hiatale prin alunecare, cu cât sfincterul și-a pierdut mai mult poziția față de hiatusul esofagian cu atât este mai puțin competent, fapt dovedit prin studii manometrice. Constatarea că la mulți pacienți cu hernie hiatală sfincterul funcționează normal și invers că sfincterul este insuficient deși nu există hernie, a dus la concluzia că este mai probabilă o tulburare a inervației, dar nu s-au adus probe directe în acest sens. Uneori refluxul esofagian este consecința distrugerii chirurgicale a sfincterului esofagian inferior (miotomie, rezecție eso-gastrică, anastomoze eso-intestinale).

Scanned with OKEN Scanner

La bătrânii fără vreo afecțiune se constată că uneori după deglutiție nu se produc unde peristaltice regulate și sfincterul inferior al esofagului nu se relaxează. Tulburarea diskinetică este direct proporțională cu vârsta, fiind prezentă la 90% din cei foarte bătrâni. Ca urmare a acestei tulburări a relaxării sfincterului inferior tranzitul esofagian este întârziat.

Cea mai gravă alterare a funcționalității sfincterului esogastric este achalazia cardiei (cardiospasmul), caracterizată printr-un defect în relaxarea sfincterului, care în timpul deglutiției, în loc să se relaxeze, se contractă. Această tulburare a dinamicii sfincteriene are ca urmare o întârziere în evacuarea esofagului, cu stază supracardială, dilatație esofagiană uneori enormă (megaesofag), împingerea uneori a alimentelor în trahee cu pneumonie de aspirație. Subiectiv pacientul, de obicei o femeie în a treia decadă a vieții, deși boala a fost întâlnită între 20 și 60 de ani, acuză senzația de disfagie, uneori însoțită de dureri, simptomele cu debut insidios sunt intermitente, capricioase, uneori mai nete pentru lichide, se accentuează progresiv, se exacerbează adesea cu ocazia emoțiilor și sunt ameliorate prin ingestia unei alimentații semilichide, ortostatism și manevra Valsalva. Cercetări manometrice au arătat că uneori esofagul nu se contractă, iar atunci când prezintă contracții acestea au o durată de 2—8 secunde, cuprind simultan totalitatea mușchiului, dezvoltă o presiune care atinge 10—20 mmHg și survin câte 4—5 după fiecare deglutiție, iar relaxările sunt rare, insuficiente și scurte. În repaus sfincterul cardial are o presiune normală, sau uneori ușor crescută (câțiva mmHg), iar în momentul deglutiției se contractă atingând presiuni care depășesc obișnuit cu peste 10 mmHg presiunea de repaus. Inspirarea de nitrit de amil relaxează brusc sincterul, dovedind că nu este vorba de o stenoză organică, iar drogurile colinergice, în doze ineficiente la persoanele normale, produc la cei cu achalazie o contracție puternică dureroasă a esofagului, care durează 30 de minute.

Hipersensibilitatea la droguri colinergice, conform legii denervării emisă de Cannon, denotă existența unei denervări parasimpatice pre- sau postganglionare a fibrei musculare esofagiene. Cercetările anatomo-patologice efectuate la pacienții cu achalazie consecutivă maladiei Chagas (trypanosomiasis Cruzi), tulburare însoțită și de dilatarea altor organe cavitare (cord, tract gastro-n testinal și urinar), au pus în evidență la nivelul esofagului inferior degenerarea considerabilă a ganglionilor plexului mezenteric. În asemenea condiții mușchiul neted al esofagului este denervat și va reacționa foarte intens la acetilcolina eliberată în mușchi de către fibrele vagale preganglionare cu ocazia deglutiției, instalându-se o contracție spastică, necoordonată. Deși cercetările anatomopatologice nu au putut decela aganglionoza și în alte cazuri de achalazie, se admite ipoteza denervării parasimpatice, din cauza hipersensibilității sfincterului eso-gastric la agenți colinergici și gastrină. Unii autori atribuie chiar achalazia unui exces de gastrină, cunoscută fiind marea sensibilitate a sfincterului eso-gastric la acest hormon.

Spasmul difuz (esofagul „în tirbușon") este o afectare a esofagului inferior apărând în a doua jumătate a vieții, descoperită uneori întâmplător în cursul unor examene efectuate cu alt scop, iar alteori ca urmare a disfagiei intermitente, mai ales după ingestia de alimente solide, dar uneori apărută și independent de alimentație. Etiologia afecțiunii nu este cunoscută, unii autori o atribuie unei activități crescute parasimpatice, deoarece se poate obține sedarea durerilor cu droguri anticolinergice și cu sedative, iar alții degenerării neuronilor locali din cauza răspunsului pozitiv pe care îl prezintă unii pacienți la metacolină. În sfârșit, alți pacienți prezintă o tulburare interme-

Scanned with OKEN Scanner

diară între spasmul esofagian difuz și achalazie, dar probabil că nervii afectați sunt diferiți de cei din achalazie, nervii inhibitori fiind probabil mai afectați decât cei excitatori.

Disfagiile de cauză nervoasă, au fost observate în cazul tulburării funcționale sau a lezării centrilor nervoși care coordonează deglutiția. Astfel, narcoza profundă, intoxicațiile cu barbiturice și morfină, comele uremice, hepatice, acido-cetozice etc., produc paralizia deglutiției. De asemenea, câteva boli, dintre care cele mai frecvente sunt poliomielita, leuconevraxita, și polimiozita pot tulbura deglutiția normală prin lezarea centrului deglutiției concomitent cu lezarea nucleilor nervilor IX și X. O serie de boli nervoase pot provoca disfagie, de cele mai multe ori însoțită și de disartrie, indiferent de nivelul unde este situată leziunea. Se admite că pentru a apare disfagie trebuie ca leziunea nervoasă să fie bilaterală, cu excepția leziunilor trunchiului cerebral, la nivelul căruia sunt în imediată vecinătate fibre descendente provenite din ambele emisfere cerebrale și a leziunilor situate în regiunea frontală posteroinferioară (partea inferioară a girusului precentral sau partea posterioară a girusului frontal inferior), când leziunile unilaterale determină disfagie (în cazul leziunilor cerebrale frontale neînsoțite de disartrie, apraxie sau paralizii evidente). Accidentele vasculare cerebrale cu deficite hemisenzoriale sau hemiplegice uneori se însoțesc de o ușoară disfagie trecătoare, iar ablațiile chirurgicale corticale unilaterale produc o disfagie puternică de asemenea trecătoare.

Precizarea căilor anatomice, care întrerupte provoacă disfagie, este greu de făcut la om. Constatarea că anencefalul suge bine dacă nu are leziuni ale trunchiului cerebral pare a dovedi că funcția corticală nu este esențială pentru deglutiție. Dar în timpul suptului nu este necesară împingerea hranei de către limbă în faringe, așa cum se produce la adult în timpul bucal al deglutiției. Se pare deci că disfagia la pacienții cu leziuni cerebrale unilaterale se datorește tocmai alterării acestui timp al deglutiției și de aceea pacienții cu asemenea tulburări pot fi hrăniți sugând hrana din sticle asemănătoare celor utilizate la sugari, deoarece, deși au pierdut controlul nervos superior al deglutiției, își mențin nemodificat reflexul de supt.

Consecințele paraliziei parțiale sau totale a procesului deglutiției, întotdeauna foarte grave, includ:

— dereglarea completă a actului deglutiției,

— insuficienta ocluzie a glotei astfel că alimentele pot pătrunde în trahee,

— închiderea incompletă a orificiilor nazale posterioare de către vălul palatin și uvulă, ceea ce are ca urmare pătrunderea alimentelor în cavitățile nazale în timpul deglutiției, cu instalarea consecutivă a unei pneumonii de aspirație, cu prognostic foarte grav,

— insuficienta închidere a sfincterului crico-faringeal în timpul respirației normale, ceea ce permite ca uneori cantități de aer să fie aspirate în esofag.

DISFAZIILE. (E.: dysphemia) (sindrom) (sin.: disfemiile; distoniile vorbirii). Disfaziile (disfemiile lui Cossa, 1958, sau distoniile vorbirii) sunt tulburări ale armoniei, ale modulării, ale ritmului și ale cadenței vorbirii. În aceste cazuri, silabe și cuvinte sunt repetate sau suprimate, blocate, sau rostite scadat ori scandat, alteori, din contra, exploziv (înghesuite unele peste altele), sfârșind adesea cu o veritabilă bâlbâială. Deci, fraza în întregime este cea care ia o cadență nouă, anormală. Dar, dacă se solicită o vorbire lentă și supravegheată, sau mai automatică, atunci putem constata că foneme care păreau suprimate sau foarte alterate, sunt emise corect. Tocmai această variabilitate constituie elementul semiologic esențial al acestui grup. Această dizarmonie,

Scanned with OKEN Scanner

fără paralizie, provine din tulburarea aparatelor coordonatoare și reglatoare ale tonusului, ca de exemplu în leziunile cerebeloase și extrapiramidale. Aici, la fel, limbajul interior este în întregime normal, lectura, scrisul, înțelegerea vorbirii sunt perfecte. Emoția, surpriza și graba măresc considerabil aceste tulburări, în timp ce repausul, atenția, voința, lentoarea impusă a vorbirii, atenuează aceste disfazii.

a. Disfemiile (disfaziile) extrapiramidale:

— În sindroamele parkinsoniene vorbirea este bradikinetică, rară, monotonă, cu fraze simplificate, discursul fiind întrerupt de pauze. Frazele sunt debitate fără nuanțe. Un alt simptom adesea întâlnit este și tachifemia afonă (sindromul lui Lévy): la început fraza este debitată fără nuanțe, monoton, dar pe măsură ce se accelerează, cuvintele devin „presate" unele peste altele, devenind chiar incomprehensibile. Această precipitare a frazei se accelerează uneori sub forma unei veritabile „pulsiuni verbale". Însă, pe măsura acestei accelerări, vorbirea își pierde expresivitatea și cuvintele sunt rostite tot mai slab, până aproape de afonie. Un alt simptom întâlnit în sindroamele palidale este și palilalia, care constă într-o repetiție irezistibilă a unui aceluiași cuvânt, adesea foarte rapid pronunțat. Exemplu: — „Ai avut dureri de cap?" — „Nu, niciodată, niciodată, niciodată...". Putem întâlni și fenomenul de palilalie afonă a lui Lévy (repetiția cuvântului respectiv, cu stingerea sa treptată). În unele sindroame extrapiramidale, la această tulburare de debit se poate asocia și o tulburare a articulării cuvintelor.

— Disfemiile striate pot să apară în boala lui Wilson, în boala lui Westphall-Strümpell, și în boala lui Vogt (atetoza dublă) ș.a. și au la bază variații de tonus, spasme involuntare, mioclonii ale mușchilor fonatori etc. La debut, debitul vorbirii este sacadat, uneori exploziv. Apoi, apar și tulburări de articulare (suprimări de foneme: în special r, s, l, c, g), iar multe cuvinte sunt „fragmentate" în porțiuni, care rămân îndepărtate unele de altele. Într-un stadiu mai avansat, sacadările și elementele explozive sunt mai pronunțate decât la parkinsonieni.

— Disfemiile (disfaziile) coreice, datorate tulburărilor de tonus și mișcărilor coreice, care interesează și mușchii fonatori, se caracterizează prin elementul exploziv, prin omisiuni frecvente de foneme și adesea prin interpoziții de pauze. Perioade de vorbire normală se intercalează cu aceste perioade de alterare verbală.

b. Disfemiile (disfaziile) cerebeloase, datorate asinergiei, dismetriei, adiadocokineziei și hipotoniei mușchilor fonatori, se caracterizează prin vorbire sacadată, sau scandată, ori adesea explozivă și trepidantă. Unele foneme sunt „escamotate" sau comprimate în cursul vorbirii, de asemenea putând fi jenate și de micile mișcări parazite ale buzelor. „Cerebelosul mestecă cuvintele sale, după care le scuipă "(Jelgersma, citat de Guibert și Guibert, 1974).

c. Tulburările de vorbire la paraliticii generali nedemenți. În PG vorbirea este variabilă de la caz la caz; ea poate fi trenantă („Eu... locuiesc... la Târgu Mureș"), scandată, sau explozivă, ori ezitantă, sau cu opriri la mijlocul unui cuvânt. La aceste elemente net disfazice (disfemice) se pot asocia și elemente disfonice și dizartrice prin deficit de pronunțare, cu suprimarea, alterarea sau imposibilitatea de pronunțare a unor fenomene (în special **r** și **b**). Această asociere a tulburărilor de ritm, debit și cadență cu cele de pronunțare este caracteristică pentru PG.

d. Tulburările de vorbire ale hemiplegicilor (în afara afaziei) prin leziuni vasculare, traumatice etc., sunt constituite din elemente disartrice inte-

Scanned with OKEN Scanner

resând unele foneme (în special palatinele) și din tulburări de ritm : vorbirea este greoaie, împăstată, articularea cuvintelor este dificilă, cu unele deformări și omisiuni de foneme.

e. Disfazia convulsivă clonică constituie o formă de bâlbâială, care constă în repetarea involutară, convulsivă, explozivă și sacadată a unei silabe din cuvânt (ex. ta-ta-ta);

— Disfazia convulsivă tonică (sau inhibitivă) constituie o altă formă de bâlbâială, care constă în imposibilitatea temporară de a pronunța unele cuvinte sau silabe, după care, — după un efort — urmează o pronunțare explozivă a cuvintelor (ex.: „am citit . . . lecția"). Aceste tulburări de elocuțiune se datoresc de obicei unor defecte de sincronizare a funcțiilor respiratorii și fonatorii (insuficiența respiratorie, care este prea scurtă și superficială, prea sacadată; contracție durabilă a glotei etc.), precum și de reglare a musculaturii toracice și abdominale care participă la respirație. De obicei, aceste tulburări apar pe un teren nevrotic, care favorizează tendința la spasme și sunt legate îndeosebi de factori afectiv-emoționali.

Se asociază adesea și cu diverse sincinezii sau mișcări antagoniste ale mușchilor capului, gâtului, toracelui și abdomenului (care sunt destinate să atenueze dificultățile de elocuțiune), precum și cu diverse ticuri.

DISFONIE (E.: dysphonia) (simptom). Disfonia (dis + gr. phoné = voce) este o tulburare (dificultate) în vorbire și mai exact o tulburare a emisiunii fonemelor, și, în cazuri grave, a cuvintelor în ansamblu. În disfonii, tulburarea vorbirii se datorește unei pareze sau paraliziei a unor elemente fonatorii (buze, văl al palatului, limbă, laringe în special). În toate aceste cazuri, limbajul interior este conservat, oricare ar fi intensitatea paraliziei. Chiar dacă bolnavul nu mai poate emite decât câteva sunete fragmentate, el este perfect capabil să înțeleagă, să citească sau să scrie. În aceste cazuri este vorba de o paralizie neuro-musculară (a mușchilor labiali, linguali, velo-palatini, glotici sau a unora dintre ei). Leziunea poate fi periferică (tronculară), bulbo-protuberanțială (nucleară) sau cerebrală (afectarea neuronului motor central). În cazuri ușoare, unele foneme sunt perfect conservate și altele mult alterate, chiar suprimate. În cazurile avansate de paralizie marcată sau totală a mușchilor fonatori, asistăm la o supresiune a tot mai numeroase foneme, până la imposibilitatea totală a vorbirii, rezumată la câteva sunete elementare, sau la o afonie completă. În stadiul final al paraliziilor labio-gloso-laringee, se percepe doar zgomotul traheo-laringian al coloanei de aer în timpul expirației.

Disfoniile se întâlnesc în: a) atingeri ale nervilor recurenți și pneumogastrici la nivelul gâtului și mediastinului, care antrenează laringoplegii cu sindroame recurențiale (voce răgușită, bitonală, cu timbru ascuțit, eunucoid, în leziunile unilaterale; voce afonă în leziuni bilaterale); b) leziuni ale bazei craniului, cu sindroame Collet-Sicard, Vernet, Schmidt, Garcin, care se însoțesc de paralizie progresivă velo-palato-laringee; c) radiculonevrite și polinevrite, care pot cuprinde, în contextul clinic, o paralizie velo-laringee sau labio-gloso-velo-laringee; d) leziuni extinse spino-bulbo-protuberanțiale, ca de exemplu, siringomielobulbia și scleroza laterală amiotrofică; e) leziuni vasculare, tumorale, infecțioase sau traumatice bulbare și bulbo-pontine; f) paralizii ale mușchilor fonatori prin leziune cerebrală a porțiunii inferioare a celor două circumvoluții frontale ascendente (operculii rolandici); g) leziuni ale fasciculelor geniculate (sindroame pseudobulbare).

Scanned with OKEN Scanner

DISFORIE (E.: dysphoria) (simptom). Disforia (dis + gr. pherein = a purta, a comporta) este o tulburare psihică, caracterizată printr-o stare intensă de tristețe și anxietate alternând cu o stare de iritabilitate exagerată și agresivitate. Se întâlnește de obicei în epilepsii și toxicomanii (în perioada de abstinență).

DISGENEZIA APEDUCTULUI SYLVIUS (E.: Sylvian aqueduct's dysgenesia) (malformație, boală). Este o malformație congenitală a apeductului lui Sylvius, și care generează o hidrocefalie obstructivă și leziuni cerebrale importante. Stenoza completă determină constituirea hidrocefaliei încă din timpul vieții fetale, putând determina o naștere distocică sau chiar moartea fătului.

DISGEUZIE (E.: dysgeusia) (simptom). Disgeuzia (lat. dis + gr. geusis = gust) desemnează o tulburare (anomalie) sau pervertirea gustului.

Disgeuzia ca și parageuzia sunt tulburări ale simțului gustativ în care percepțiile gustative elementare sunt confundate (nesesizarea, de exemplu, a diferenței dintre sărat și dulce), sau deformate, bolnavul neputând deosebi nici chiar senzațiile fundamentale gustative.

În intoxicațiile cu tetraetil de plumb pot apărea uneori, pe lângă diminuarea sensibilității gustative, și disgeuzii, caracterizate prin perceperea unui gust dulce, alteori metalic. În tratamentele îndelungate cu penicilină se observă, în faza inițială, apariția senzației de gust sărat sau metalic în gură, iar gustul dulce este perceput ca amar, fază urmată apoi de ageuzie.

S-a descris, de asemenea un sindrom de natură idiopatică, caracterizat prin hipogeuzie pentru cele patru senzații fundamentale gustative, disgeuzie (aprecierea denaturată a gustului alimentelor și băuturilor), hiposmie și disosmie (aprecierea denaturată a mirosurilor), tulburări care s-ar datora, probabil, afectării porului gustativ.

Parageuzia (senzația gustativă eronată) s-a descris ca un simptom în unele tulburări ale sensibilității mucoasei buco-faringiene.

DISGLOBULINICE. POLINEUROPATIILE ~. (E.: dysglobulinic polyneuropathy) (boală). Aceste polineuropatii sunt relativ rare, putându-se întâlni în unele reticuloze paraproteinemice (macroglobulinemia Waldenström, boala Kahler), în unele tumori sau în discrioglobulinemie (Șofletea, 1967; Popoviciu și colab., 1968; Arseni și Popoviciu, 1981). Contextul clinic de suferință nervoasă (polineuropatia lent-progresivă), osoasă (aspectele de leziuni multiple osoase craniene, vertebrale și în oasele late), hematologice, cu alterarea stării generale și cu prezența hipergammaglobulinemiei (cu spectrul caracteristic) ne orientează diagnosticul de reticuloză paraproteinemică. În schimb, evoluția capricioasă, cu instalarea sau agravarea tabloului clinic (cu multinevrite migrante și polineuropatie de obicei asimetrică) în perioadele reci ale anului și identificarea crioglobulinelor ne orientează spre o discrio-globulinemie.

DISGNOZIE (E.: dysgnosia) (sindrom). Disgnozia (dis + gr. gnosis = cunoaștere) desemnează o tulburare a funcțiilor de cunoaștere (vezi agnozii).

DISGRAFIE (E.: dysgraphia) (simptom). Disgrafia (lat. dis + gr. graphein = a scrie) desemnează dificultatea (tulburarea) scrisului, datorată unei leziuni a sistemului nervos (ataxii, mișcări involuntare) sau a unei

Scanned with OKEN Scanner

nevroze. Acest simptom nu este atât de sever ca imposibilitatea totală a scrierii — agrafia. Uneori sub această denumire mai este redată și crampa scriitorului.

DISINERGIE (E.: dyssynergia) (simptom). Disinergia (dis + gr. ergon = acțiune) desemnează o acțiune dizarmonică, formă de ataxie (vazi ataxie).

DISINERGIE CEREBELOASĂ MIOCLONICĂ (E.: dyssynergia cerebellaris myoclonica) (boală). (sin.: boala lui Ramsey Hunt). Este o boală eredo-familială, ce debutează prin crize convulsive, apoi mioclonii, sindrom cerebelos (tremor intențional, dismetrie etc.) și demență progresivă, datorată unor leziuni ale conexiunilor olivo-dințate.

Disinergia cerebeloasă mioclonică (Ramsey-Hunt), una din bolile neurologice cel mai dificil de definit, prezintă un tablou clinic constând din mioclonii de acțiune, epilepsie cu secuse mioclonice și crize convulsive generalizate, alături de un sindrom cerebelos cu sau fără semne de degenerescență spinocerebeloasă. Studiul electroencefalografic sistematic al acestei boli a arătat prezența unei activități de fond fie normale, fie cu predominanța undelor teta, activitatea lentă de tip delta fiind întâlnită excepțional și numai după mulți ani de evoluție a bolii. Activarea prin hiperpnee nu modifică aspectul inițial, în schimb activarea prin SLI, în majoritatea cazurilor, provoacă descărcări paroxistice, însoțite adesea și de mioclonii. Descărcările constau în bufee scurte (una până la două secunde) de polivârfuri-unde de 3—5 c/sec, rapid generalizate și de mică amplitudine, care scad până la dispariție în decursul evoluției. Înregistrările poligrafice efectuate în somn, arată că toate fazele somnului sunt normal reprezentate (descărcările de vârf-undă și polivârfuri nu sunt modificate de somn). Caracteristică în faza de REM este apariția descărcărilor de bufee de polivârfuri, interesând în special regiunile centrale și ale vertexului. Datele poligrafice, ca și cele stereoencefalografice efectuate demonstrează că miocloniile de acțiune nu sunt corelate în mod constant cu modificările electroencefalografice. Modificările acestea trebuie diferențiate de cele din epilepsia primar generalizată, epilepsia mioclonică progresivă nespecifică (tipul Unverricht Lundborg sau Hartung), sau cu epilepsia mioclonică progresivă specifică (boala lui Batten și boala lui Lafora).

DISINTAXIE (E.: dyssintaxia) (simptom). Disintaxiile, numite și para-gramatisme sau „agramatisme impresive" se diferențiază de agramatisme prin aceea că, spre deosebire de agramatismul adevărat sau expresiv, în care este vorba de utilizarea unui limbaj simplificat, în disintaxii este vorba de o pierdere a valorii elementelor gramaticii și ale sintaxei, care duce la utilizarea lor incoerentă, la confuzii în ordonanța cuvintelor.

DISKALIEMIE. (E.: dyskalemia) (boală). Paraliziile diskaliemice paroxistice, cuprind paralizia familială periodică hipokaliemică sau boala Westphal, paralizia familială periodică hiperkaliemică sau boala Gamstorp și paralizia periodică normokaliemică.

Potasiul este un cation bogat reprezentat în organism; organismul uman adult conține în medie 3.200 mEq pentru bărbat și 2·300 mEq de K^+ pentru femeie, repartizat în proporție de 98% în celule (între 70 și 400 mEq/l, în funcție de tipul celular, în medie 112 mEq/l) și 2% (3,5—5 mEq/l) în mediul extracelular. Concentrația în mediul intracelular este de25— 80

de ori mai mare decât în mediul extracelular, gradientul de concentrație existent între mediul intra și extracelular fiind menținut grație activității „pompelor" de Na^+ și K^+ din membrana celulară, pompe care consumă energia furnizată de compușii macroergici fosforici, rezultați din metabolismul glucidic. Acest gradient este menținut deci numai în măsura în care metabolismul celulei este normal iar dacă nivelul energetic al celulei se tulbură, atunci și gradientul transmembranar al potasiului se modifică.

K^+ joacă un rol determinant în menținerea excitabilității celulare, în polarizarea membranelor, în conducerea influxului nervos, în contracția musculară (actina F necontractilă se transformă în actină G contractilă în prezența ATP-ului și potasiului), în transferul grupărilor fosfat, în activarea unor enzime glicolitice (miofosforilază etc.), modificările lui răsfrângându-se asupra acestor procese. În interiorul celulelor, K^+ influențează echilibrul acidobazic și presiunea osmotică.

Aportul de K în alimentația normală se ridică în medie la 35—100 mEq/24 ore, existând totuși în ciuda unei mari variabilități individuale, un aport cu mult peste necesarul minim de 12 mEq/zi. Eliminările K^+ se fac pe calea urinară (90—95%), o mică cantitate eliminându-se prin fecale (5—10 mEq/24 ore), rinichiului revenindu-i deci sarcina principală în reglarea eliminărilor K^+, în funcție de nevoile organismului. Potasemia normală este cuprinsă între 4—5 mEq/l.

Paraliziile periodice familiale îmbracă trei forme clinice:

1. *Paralizia periodică familiară hipokaliemică (Boala Westphal).* Este o boală frecvent ereditară, transmisă autosomal dominant și interesând mai mult bărbații, existând însă și forme sporadice (18—20% din cazuri). În aceste familii, par să existe de asemenea, mai multe cazuri de epilepsie, migrenă și distrofii musculare.

Crizele apar de obicei la pubertate, în decada a 2-a a vieții, atingând un maxim în a 3-a decadă (în general după 20 de ani), după care crizele tind să se rărească, în special la femei, unde pot chiar să dispară. Accesele apar noaptea și mai ales spre dimineață (variația nictemerală a kaliemiei atinge în mod normal valorile cele mai scăzute în a doua jumătate a nopții, consecință a predominanței fazei anabolice), după un repaus prelungit, mai ales după exerciții intense sau după o masă bogată în glucide. Frigul și emoția, alături de repausul prelungit și prânzul abundent cu glucide sau ingestia de alcool, favorizează apariția acceselor. Bolnavii cunosc acest fapt și caută să-și împiedice apariția crizelor printr-un efort muscular intens. Crizele se repetă la intervale diferite, între crize bolnavii fiind clinic normali, sau unii prezentând o „miopatie" permanentă, dar discretă. Crizele se pot provoca prin administrarea de glucoză și insulină. Primele semne premergătoare apariției crizei sunt setea și oliguria (apa intră în mușchi), iar cele ale terminării, — transpirațiile și poliuria.

Criza constă dintr-o pareză ușoară a unui mușchi, sau a unui grup de mușchi, mergând până la paralizia completă a mușchiului sau a unui anumit teritoriu, criza durând câteva ore. Excepțional s-au citat cazuri când a durat 2 zile. Teritoriile cele mai afectate sunt în ordine descrescândă: musculatura proximală și în special a membrului inferior și apoi a brațelor, a trunchiului, a gâtului, musculatura feței și a deglutiției (topografie inversă ca a miastheniei). Musculatura fonației este interesată tardiv și atenuat, iar musculatura respiratorie, foarte rar. În cazuri grave, paralizia se extinde ascendent, ajungându-se la tetraplegie. Musculatura este dureroasă și de consistență dură la palpare (ca de „cauciuc"). Mușchii în timpul crizei pot fi măriți de volum.

Scanned with OKEN Scanner

Crizele, deşi dramatice, de obicei se termină prin retrocedarea paraliziilor în ordinea inversă instalării şi numai în 10% din cazuri se termină cu moarte, prin paralizia musculaturii respiratorii. Reflexele osteotendinoase şi idiomusculare pot fi diminuate, iar în cazurile grave, chiar abolite. Succesiunea instalării simptomatologiei ar fi următoarea: hipotonie → pareză → plegie parţială sau totală. Slăbirea musculară apare când K^+ sanguin scade la 3 mEq şi este foarte marcată la 2,5 mEq/l. Unii autori au remarcat însă instalarea parezei musculare chiar înainte de scăderea potasemiei. Muşchii gâtului şi ai trunchiului pot fi de asemenea atinşi, însă teritoriile nervilor cranieni sunt în general respectate. Nu există tulburări de sensibilitate şi nici tulburări sfincteriene sau psihice. În timpul crizei, pe ECG se constată semnele caracteristice unei hipopotasemii: alungirea intervalului QT şi apariţia undei U, a cărei amplitudine tinde a depăşi unda T. Uneori se constată mărirea diametrului cordului şi apariţia unor tulburări de ritm. Laboratorul arată o scădere a K^+ seric sub 3 mEq/l, paralizia devenind intensă la valori de 2,5 mEq/l, hipofosfatemie şi uşoară creştere a natremiei. Pentru elucidarea diagnosticului se poate încerca — însă cu prudenţă — declanşarea crizei prin administrarea de 130—150 g sol. glucozată 5% + 20 u. insulină + + ACTH sau cortizon, substanţe cu acţiune cunoscută în diminuarea nivelului K^+ seric. Microscopia electronică efectuată în criză arată prezenţa în fibrele musculare tip histometabolic I a unor „vacuole centrale", glicogen PAS-pozitive, generate de enorma dilatare a reticulului endoplasmatic sau considerate de alţi autori ca mase moleculare subpolimerizate anionice şi nedifuzabile de glicogen, ce apar sub forma unor vacuole intrafibrilare şi care ar produce un influx de apă şi electroliţi în interiorul muşchilor. Între crize aceste vacuole se modifică, luând aspectul unor semilune subsarcolemice.

În muşchii complet paralizaţi se constată o inexcitabilitate galvanică şi faradică, iar la examenul EMG, absenţa oricărei activităţi electrice („silenţiu electric"). În paraliziile parţiale, se constată o diminuare a potenţialelor monofazice la stimularea maximă a nervului motor, iar la contracţie, după majoritatea autorilor, modificări caracteristice de tip miogen ale traseului.

Tratamentul crizei va fi efectuat în funcţie de rezultatele ionogramei, cu CIK, de obicei per os (10 g dizolvată în apă). Dacă după două ore crizele nu dispar, se mai pot administra 3—4 g de CIK. Bolnavii trataţi îşi revin repede şi de obicei fără sechele (rar apar complicaţii de tipul insuficienţei respiratorii sau al colapsului cardiac), în timp ce la bolnavii netrataţi, accesele se prelungesc ore sau zile. Tratamentul profilactic se reduce la restricţia de sodiu şi de glucide, alimentaţie bogată în K^+, administrarea unor doze profilactice de K^+ (3 g de 2—3 ori pe zi şi seara în special), sau administrarea de spironolactone (care însă nu constituie un tratament de rutină).

Prognosticul este mai grav la adultul tânăr. Crizele nefiind foarte severe, bolnavul poate desfăşura o activitate aproape normală, iar pe măsură ce se înaintează în vârstă şi în special la femei, boala devine mai benignă sau chiar dispare. Uneori, dar nu prea frecvent, boala se poate „miopatiza", muşchii se atrofiază, forţa musculară diminuează şi suferinţa devine permanentă.

Cercetările privind patogenia bolii au dus la concluzia că accesele paralitice sunt consecinţa transferului masiv de K^+ din sânge, în fibrele musculare, sau chiar în celulele altor organe parenchimatoase (ficat, de exemplu), concentraţia intracelulară a K^+ crescând foarte mult în crize faţă de perioadele intercritice. În consecinţă, se schimbă raportul dintre K_i^+ şi K_e^+ (poten-

Scanned with OKEN Scanner

țialul de membrană, conform ecuației lui Nernst: $V = -58 \log K_e^+/K_i^+$; creșterea K_i^+ determină o scădere a raportului, ceea ce duce la o creștere a potențialului, fibra musculară devenind hiperpolarizată. Această hiperpolarizare a fost confirmată și prin studiile cu microelectrozi. Cauza acestui transfer masiv de K^+ în celule nu se cunoaște, probabil că este consecința unei modificări enzimatice, nefiind exclus și faptul că modificarea primară ar putea fi a metabolismului energetic celular și glucidic în special și ca urmare Na^+ pătruns în celule nu mai poate fi expulzat, din cauza insuficienței mecanismelor energetice ce acționează „pompa" de Na^+, iar pentru menținerea echilibrului ionic, K^+ pătrunde în celulă.

Există și alte paralizii hipokaliemice nefamiliale (secundare) întâlnite în pierderi de K^+ pe cale gastrointestinală (vărsături, diaree, fistule, aspirații gastrice prelungite) sau pe cale renală (nefrite cu hipopotasemie, acidoză tubulară, sindromul Fanconi, administrarea diureticelor de tip tiazidic sau inhibitoare ale anhidrazei carbonice), în diabet (unde cantitățile mari de insulină duc la fixarea glucozei și, odată cu aceasta, și a K^+, producând o hipokaliemie importantă), în disfuncții glandulare (în special paralizia periodică a hipertiroidismului, al cărui semn principal poate constitui uneori doar o scădere masivă și rapidă în greutate a bolnavului), în stări postoperatorii, în administrarea prelungită de soluții ce nu conțin K^+, în alcaloze metabolice, în sindromul Cushing etc. În toate aceste stări, diagnosticul se precizează cu ajutorul ionogramei. Și în aceste paralizii există suferință miocardică, musculară și cerebrală (fiind cunoscute encefalopatia și chiar coma hipertiroidiană, ce au drept componentă principală hipokaliemia). Suferința cerebrală se explică tot prin migrarea K^+ în neuron, ca și la nivelul fibrei musculare.

2. *Paraliziile periodice familiale hiperkaliemice* (Adinamia episodică creditară, boala Gamstorp).

Boala are o transmisie autosomală dominantă și este mai gravă la bărbați, fiind însă mult mai rară ca paralizia familială hipokaliemică.

Boala debutează în majoritate între 5 și 10 ani (90% din cazuri) sau chiar mai înainte de 5 ani (30% din cazuri), cunoscând o oarecare tendință la agravare în preajma pubertății. Clinic, se manifestă prin accese de paralizie, ce debutează brusc, de obicei ziua și în repaus, dar și în cursul unei activități musculare uneori apărând chiar mai multe crize pe zi. Foarte frecvent, criza se declanșează pe nemâncate, inanița, eforturile musculare intense, ingestia de soluții conținând K^+ fiind factori favorizanți ai crizelor.

Crizele de paralizie interesează în mod frecvent musculatura membrelor inferioare, variind în intensitate de la o senzație de „oboseală" și până la o paralizie totală, putând avea un mers ascendent, cuprinzând și musculatura masticației, fonației, deglutiției și chiar respirației. În timpul crizei, bolnavii acuză parestezii și disestezii la nivelul musculaturii paralizate, boala având o predilecție mai mare — deși nu constant — pentru mușchii cranieni. Frecvent, boala se asociază cu forme miotonice sau miopatice. Simptomele cardiace (bradicardie, asurzirea zgomotelor cardiace, colaps și în final oprirea inimii), ca și modificările importante ECG și simptomele nervoase (crize de confuzie mintală etc.) sunt de asemenea prezente în tabloul clinic al bolii.

Diagnosticul bolii se face pe baza determinărilor ionogramei, în timpul crizei constatându-se o creștere ușoară a ionului K^+ (în jur de 6 mEq/l). Tot pentru elucidarea tipului de crize, se poate încerca provocarea lor prin

Scanned with OKEN Scanner

administrarea de 1—3 g de ClK (test sigur de diagnostic, dar trebuie efectuat cu prudență).

Pe EMG se evidențiază și mici anomalii legate de K^+, însă inverse decât în hipokaliemie. Se constată o creștere a raportului K_e^+/K_i^+, prin scăderea K_i^+, se produce o micșorare a potențialului, adică o depolarizare a potențialului fibrei musculare („bloc" prin depolarizare). Desigur în patogenia bolii intervine o tulburare a permeabilității membranare, o tulburare a repartiției normale între K_i^+ și K_e^+, mușchiul comportându-se ca și cum și-ar „pierde" temporar capacitatea de a se încărca cu K^+, care rămâne în mediul extracelular. Anomaliile transportului membranar sunt evidente și au fost corelate cu existența unui reticul endoplasmatic anormal. Procesul acesta este complex și incomplet cunoscut, putând să existe și aici o alterare primitivă a metabolismului energetic glucidic cu consecințe secundare asupra repartiției K^+.

Tratamentul bolii se face prin administrarea de acetazolamidă (diamox, ederen), clorotiazid (nefrix), substanțe diuretice care cresc eliminarea de K^+, sau gluconat de calciu.

S-au descris de asemenea și unele paralizii hiperkaliemice nefamiliale în cursul unor administrări excesive intravenoase de soluții conținând K^+, în cursul insuficienței suprarenaliene (hipo Na^+, hipo Cl^-, hiper K^+ care ar explica astenia musculară), în glomerulonefrite subacute sau cronice ca și în alte nefropatii cu retenție de K^+.

3. *Paralizia periodică normokaliemică.* Acest tip de paralizie a fost descris doar la o singură familie. În ciuda existenței simptomatologiei clinice asemănătoare cu celelalte paralizii descrise (pareze musculare), nu s-a evidențiat în crize și nici în afara acestora nici o modificare semnificativă a nivelului K^+ sau a Na^+. Nu se cunoaște substratul metabolic, dar este cert că administrarea de soluții conținând K^+ provoacă sau accentuează pareza musculară. Crizele sunt cupate de administrarea de clorură de sodiu, 9-α-fluorohidrocortizon și acetazolamidă. S-ar putea ca această formă numită și „normokaliemică", să constituie de fapt o variantă a paraliziei periodice hiperkaliemice, care nu rareori prezintă valori normale ale potasemiei.

DISKINETIC. SINDROMUL ~. (E.: dyskinetic syndrome) (sindrom). Tulburări ale motilității voluntare, sindroamele diskinetice sunt caracterizate prin alterarea mecanismelor de reglare a motilității, mișcări intenționale fragmentare sau incomplete. În acest grup se încadrează „crampele" musculare funcționale sau organice numite și crampele profesionale („crampa scriitorului", „pianistului", „înnotătorului" etc.). Tulburarea motorie se datorește unei contracții tonice, trecătoare, a musculaturii implicate în executarea unui act profesional sau numai la intenția de a efectua acest act. Deoarece orice alte mișcări, în afara celor profesionale, se fac în condiții optime, s-a presupus existența unor tulburări funcționale la nivelul centrilor nervoși motori superiori (reflex condiționat patologic) (a se vedea „Tonusul muscular").

DISKINEZIE (E.: dyskinesia) (simdrom). Diskinezia (lat. dis = greu + gr. kinesis = mișcare) este o tulburare a mișcărilor voluntare, ce are drept consecință realizarea incompletă sau parțială a mișcării.

DISKINEZIE TARDIVĂ (E.: tardive dyskinesia) (boală). Este o afecțiune extrapiramidală ce debutează la persoanele în vârstă, după un trata-

Scanned with OKEN Scanner

ment îndelungat cu medicamente antipsihotice sau întreruperea bruscă a acestei terapii.

Mișcările involuntare se localizează în special la nivel cranial, fiind mai ales bucolinguale și masticatorii (Paulson, 1975).

Din punct de vedere neurochimic, boala se caracterizează printr-o hiperactivitate dopaminergică postsinaptică prin denervare, realizată de tratamentul îndelungat fenotiazinic (Klawans și Rubovits, 1974).

DISLALIE (E.: dyslalia) (simptom). Dislalia este o tulburare de emisie și pronunțare a fonemelor și constă în imposibilitatea de a pronunța anumite sunete sau combinații de sunete (dentale, labiale, guturale ș.a.). Amintim doar câteva forme de dislalie:

a. Dislalia pentru sunetele dentale: constă în imposibilitatea de pronunțare, sau pronunțarea defectuoasă a sunetelor d, t, s, z, ș, j. O formă frecventă a acestei dislalii este *sigmatismul* sau sâsâiala, manifestată prin pronunțarea defectuoasă a sunetelor s, z, ș, j. Acest sigmatism poate fi produs de cauze dentale (anomalii în implantarea dinților, sau în forma și dispoziția maxilarelor: prognatism, progenie) și de cauze ne-dentale (sigmatism adental), ca de exemplu de așezarea defectuoasă a limbii în procesul articulării fonemelor dentale.

b. Dislaliile labiale se datoresc de obicei unor defecte anatomice ale buzelor (ex. buza de iepure).

c. Dislaliile pentru sunetul „r" poartă numele de *rotacism.*

d. *Rinolalia* (vorbirea nazonată) este o varietate de dislalie nazală. Ea se datorește unor anomalii ale vălului palatin, sau mai adesea unor pareze sau paralizii velo-palatine (paralizii ale vagospinalului prin procese bulbare, radiculare sau tronculare interesând nervul vag; sindroame pseudobulbare). La copii, polipii nazali și vegetațiile adenoide pot produce rinolalie.

DISLEXIE (E.: dyslexia) (simptom, semn). Tulburare de înțelegere a simbolurilor grafice. Se caracterizează printr-un deficit special, cu caracter intermitent, al înțelegerii verbale grafice, Bolnavul înțelege primele cuvinte ale frazei după care celelalte componente își pierd sensul. Considerată de către Déjérine ca o deficiență intermitentă a centrului vizuoverbal, este interpretată de alți autori drept o alexie optico-verbală.

DISMETABOLICE. POLINEUROPATII ~.(E.: dysmetabolic polyneuropathy) (boală). Polineuropatiile dismetabolice sunt descrise într-o serie de tulburări ale metabolismului (vezi polineuropatiile).

DISMETRIE (E.: dysmetria) (simptom). Dismetria (dis + gr. metron = măsură) desemnează incapacitatea (imposibilitatea) de a aprecia corect distanțele într-o mișcare, ceea ce face ca mișcarea să se oprească înainte de țintă (hipometrie) sau să depășească ținta (hipermetrie). Imposibilitatea opririi mișcării la punctul dorit este unul din semnele caracteristice ale ataxiei cerebeloase (vezi ataxie).

Dismetria, constă deci, într-o dimensionare greșită a mișcărilor, bolnavul nefiind capabil să ajungă la țintă, în sensul că fie o depășește (hipermetrie), fie se oprește înaintea țintei (hipometrie). Este important de precizat că bolnavul nu ezită la pornirea mișcării, ca ataxicul periferic, căci el posedă, cu toată dismetria și tremurătura intențională, direcția generală a mișcării. Dismetria se examinează prin următoarele probe:

Scanned with OKEN Scanner

a. Proba indice-nas. La solicitarea de a-și duce indexul la vârful nasului, bolnavul se oprește înainte de țintă, sau trece dincolo de ea, izbindu-și degetele de obraz, de frunte sau de ochi. Direcția generală inițială a mișcării nu este alterată, iar ocluziunea ochilor nu influențează tulburarea.

b. Proba sticlei sau a gâtului sticlei. Cerebelosul nu izbutește să-și introducă degetul în orificiul unei sticle, sau nu e în stare să apuce gâtul sticlei, el nimerind alături.

c. Proba indice-indice. Bolnavul cu ochii închiși, nu este capabil să-și apropie în mod corect vârfurile celor două degete indicatoare.

d. Proba liniilor paralele. Se trasează două linii verticale, bolnavul fiind solicitat să tragă o linie orizontală între acestea. Cerebelosul nu se poate opri exact la nivelul liniei verticale din dreapta, ci o depășește, sau se oprește înaintea ei.

e. Proba prehensiunii (sau paharului). La solicitarea de a apuca paharul, pe de o parte cerebelosul depășește sau nu ajunge paharul, pe de altă parte mâna lui se deschide mai mult decât este necesar.

f. Proba punctului. Solicitând bolnavului să facă un punct cu creionul, cerebelosul îl execută dificil, făcându-l din mai multe linii, intretăiate sub forma unei stele.

g. Proba scrisului. Scrisul cerebelosului este diform, dezordonat, literele fiind mari, neregulate, inegale.

h. Proba călcâi-genunchi. În decubit dorsal, mișcarea de a pune călcâiul pe genunchiul opus se face cu depășirea sau cu oprirea în fața țintei și abia după câteva mișcări de redresare, bolnavul poate atinge genunchiul.

i. Proba plimbării călcâiului pe creasta tibiei. La executarea ei, mișcarea se face cu un caracter festonat, cu oscilații.

DISMETROPSIE (E.: dysmetropsia) (simptom). Desemnează, iluziile vizuale privind mărimea (micropsie, macropsie), distanța (microtelopsie — obiectele par mult mai mici și mai depărtate), contururile, culoarea sau mișcarea obiectelor.

Aceste dismetropsii au fost descrise îndeosebi în epilepsia temporală, în special a emisferei minore (Dimitriu și Șerbănescu, 1980; Popoviciu și colab., 1984), însoțindu-se de un sentiment de irealitate (vezi epilepsie).

DISMIMIE. (E.: dysmimia) (simptom). Dismimia (dis + gr. mimia = imitație) desemnează un deficit în abilitatea de a utiliza gesturile sau semnele pentru a exprima gândurile. Este deci incapacitatea de a mima sau exprima gândurile prin gesturi mimice.

DISMNEZIA (E,: dysmnesia) (simptom). Dismnezia (dis + gr. mneme = memorie) desemnează tulburarea sau diminuarea memoriei de fixare, conservare sau reproducere (îndeosebi în evocarea faptelor recente). Se întâlnește în atero- și arterioscleroza incipientă, intoxicații, infecții, traumatisme craniocerebrale, nevroze etc. (vezi tulburările mnezice).

DISMORFOPSIE. (E.: dysmorphopsia) (simptom). Acest simptom desemnează o distorsiune a obiectelor într-o imagine vizuală.

DISNOMIE (E.: dysnomia) (simptom). Acest simptom definește o afazie nominală parțială (vezi afaziile).

Scanned with OKEN Scanner

DISOCIAȚIE (E.: dissociation) (simptom). Disociația (lat. dissociatio = despărțire) desemnează hipoestezia sau anestezia care interesează numai anumite categorii de sensibilitate. Există două feluri de asemenea disociații:

1. *Disociația siringomielică* (E.: syringomyelic dissociation)

Constă în pierderea sensibilității termo-algezice (termice și dureroase), diminuarea celei tactile superficiale epicritice cu păstrarea sensibilității tactile protopatice și profunde. Această disociație prezentă în siringomielie și în sindroamele siringomielice se datorește lezării (întreruperii) la diferite niveluri a fibrelor fasciculului spino-talamic lateral, la nivelul încrucișării din comisura cenușie anterioară (în regiunea canalului ependimar sau preependimar) sau la nivelul cordonului lateral medular. Uneori simptomul revelator al bolii este diminuarea până la dispariție a sensibilității termice, bolnavul declarând frecvent că și-a produs o arsură fără să simtă și fără să resimtă durere. Anestezia termo-algezică este deseori „suspendată", corespunzând mielomerelor lezate.

Etiopatogenia siringomieliei rămâne încă necunoscută, deși s-au propus mai multe ipoteze, printre care: intervenția unui defect structural embrionar (disembrioplazie), constând în închiderea incompletă a tubului neural la nivelul rafeului medular dorsal, producându-se o proliferare glială, care se ramolește apoi în centru, generând cavitatea siringomielică; un traumatism vertebro-medular, cu dezvoltarea ulterioară a unei cavități; o leziune vasculară sau infecțioasă care determină apariția unui ramolisment cavitar; dezvoltarea cavității în cadrul unei tumori ce se excavează (gliom intramedular). Examenele anatomice relevă prezența în interiorul substanței cenușii medulare — cel mai frecvent în regiunea cervicală — a unei cavități alungite, situată între bazele coarnelor anterioare și posterioare (mai aproape de cele posterioare) și întinsă pe mai multe mielomere. Deseori se găsesc mai multe cavități siringomielice în regiunea bulbară — siringobulbie —, sindromul fiind uneori produs prin extinderea progresivă a unei cavități cervicale și la nivelul bulbar — siringomielobulbie — cu semne și din partea nervilor cranieni V până la XII; foarte rară este localizarea lombo-sacrată.

Tulburările sensibilității termice și dureroase de tip siringomielic se mai pot întâlni și în polinevritele din lepră, în alte leziuni ale cornului posterior și comisurii cenușii, cum ar fi hematomielia (debut brusc și ameliorare progresivă), în faza de debut a unor tumori intramedulare, în leziunile cordonului antero-lateral (compresiuni extramedulare, mielite, scleroză multiplă, cordotomii etc.), în sindromul de hemisecțiune medulară (de partea opusă leziunii), în sindromul de secțiune completă medulară (în special deasupra leziunii, unde se evidențiază o hipoalgezie adesea termo-algică), în leziunile bulbare laterale, în leziunile protuberanțiale (predominant laterale ale calotei), unde tulburările sunt discrete și leziunile pedunculare întinse.

2. *Disociația tabetică* (E.: tabetic dissociation)

Constă în pierderea sensibilității profunde, cu diminuarea sensibilității tactile superficiale (epicritice) și păstrarea celei termo-algezice. Apare în tabes sau în sindroamele pseudotabetice și este determinată de lezarea cordoanelor posterioare.

DISOCIAȚIE ALBUMINOCITOLOGICĂ (E.: albuminocytologic dissociation) (simptom lichidian). Desemnează lipsa de modificări paralele ale proteinelor și celulelor din LCR, descriindu-se astfel, două tipuri (Sicard, Foix și Salin):

Scanned with OKEN Scanner

— *Disociație albumino-citologică*, caracterizată printr-o creștere a proteinelor (peste 40 mg%) cu o citorahie normală (1—3 elemente/mm³), caracteristică polinevritelor (sindrom Guillain-Barré) și în sindroamele de blocaj rahidian (compresiuni medulare);

— *Disociație cito-albuminică*, caracterizată prin creșterea pleiocitozei cu o proteinorahie normală, și care se poate întâlni în faza inițială a meningitelor (mai ales a celor virotice) cât și în poliomielita anterioară acută.

DISOCIEREA MIMICEI (E.: mimic dissociation) (simptom). Existența conexiunilor între centrii extrapiramidali și nucleul pontin al nervului facial explică apariția disocierii mimicii, prin leziuni separate corticale sau subcorticale ale nervului facial.

Astfel, mimica voluntară poate rămâne integră, în timp ce mimica automată este abolită, situație întâlnită în boala Parkinson, când pacientul are o „față de mască inexpresivă"; alteori dimpotrivă, mimica voluntară este afectată, în timp ce mimica automată — involuntară apare intactă sau chiar exagerată, așa cum se produce în sindroamele pseudobulbare, când bolnavii prezintă izbucniri involuntare de râs sau plâns spasmodic.

DISOSMIE (E.: dysosmia) (simptom). Noțiune opusă stării normale — osmiei — , prin care se înțeleg unele tulburări ale simțului olfactiv și anume: hiposmia, anosmia și eventual paraosmia (parosmia) (vezi parosmie).

A. În prezența unor disosmii la indivizii la care un examen corect neurologic arată integritatea neuronilor și a căilor olfactive, este vorba de *disosmii de natură rinologică* (Miloșescu, 1975; Chusid, 1970; Riser, 1952; Popoviciu și Pascu, 1980). Acestea se caracterizează prin anosmii și hiposmii respiratorii (unilaterale sau bilaterale) provocate de cauze variate, care împiedică accesul curentului respirator la zona olfactivă: a) stenoze și sinechii nazale; b) hipertrofii ale cornetelor nazale; c) polipoze (cel mai adesea infectate); deviații de sept; e) rinite acute și cronice de diverse naturi; f) ozenă; g) reacții alergice nazale; h) tumori nazale; i) sinuzite acute și cronice (adesea însoțite și de cacosmii); j) stări după intervenții chirurgicale pe etajul superior nazal și pe sinusuri; k) diverse dereglări respiratorii.

B. *Disosmii produse prin afectarea neuronilor olfactivi și a căilor olfactive*, care după debut pot fi:

1. Disosmia (anosmia, hiposmia și eventual parosmia), care se instalează brutal și este fie unilaterală, fie de obicei bilaterală, ne poate sugera următoarele afecțiuni:

a. Afecțiuni inflamatorii (îndeosebi virotice, mai ales gripale), care pot produce nevrite olfactive sau leziuni rinencefalice. Difteria, parotidita epidemică și alte infecții generale pot produce de asemenea nevrite olfactive și/sau meningoencefalite. Se pot întâlni meningoencefalite (purulente, tuberculoase, luetice), encefalite virotice, meningite epidemice;

b. Traumatisme ale extremității cefalice, cu diverse localizări și leziuni; fracturi cu înfundarea piramidei nazale, edeme traumatice ale zonei olfactive, fracturi ale lamei ciuruite a etmoidului (cu lezarea filetelor nervoase ale neuronilor periferici și, eventual, cu suprainfecții secundare și nevrite olfactive). Uneori anosmiile post-traumatice pot recunoaște și o leziune concomitentă, prin contralovitură, a bulbului olfactiv și/sau a bandeletelor olfactive. Alteori bandeletele olfactive pot fi lezate prin presare pe aripile mici ale sfenoidului. Există situații în care, în cursul unor intervenții neurochirurgicale, ridicarea lobului frontal poate afecta bandeletele olfactive,

Scanned with OKEN Scanner

care se află pe fața inferioară a lobului orbitar. Alteori, traumatismele, dar și leziunile vasculare pot antrena ruptura sau ocluzia pedicului vascular provenit din artera cerebrală anterioară, care se știe că vascularizează bulbul olfactiv (Decroix și Libersa, 1958, citați de Miloșescu, 1975).

Traumatismele cranio-cerebrale pot produce anosmii, hiposmii, dar și parosmii, cacosmii și halucinații olfactive.

Fracturile bazei craniului antrenează destul de frecvent hipo- sau anosmii.

Fortunato și Niccollini (1958, citați de Miloșescu, 1975) au arătat că majoritatea encefalopatiilor posttraumatice consecutive leziunilor contuzionale prezintă în contextul clinic tulburări senzoriale, inclusiv anosmii posttraumatice (în aproximativ 10% din traumatismele cranio-cerebrale grave).

c. Suferințele vasculare cerebrale antrenează rareori tulburări olfactive. Ocluzia pedicului vascular provenit din artera cerebrală anterioară, care vascularizează bulbul olfactiv (Deroix și Libersa, 1958, citați de Miloșescu, 1975), poate produce anosmie.

d. Unele intoxicații (cu atropină, cu morfină, cocaină, sulfură de carbon ș.a.) și stările postnarcotice se pot solda cu hipo- sau anosmii tranzitorii.

2. Disomia (anosmia, hiposmia și eventual parosmia) cu instalare lentă și progresivă ridică următoarele probleme etio-patogenice:

a. Tulburări olfactive așa-zise „fiziologice". Senescența poate să realizeze o hipo-olfacție, consecutivă proceselor atrofice ale neuronilor olfactivi și ale conexiunilor acestora. Unele stări fiziologice la femei (graviditate, menopauză) antrenează uneori perturbări în percepția mirosurilor. Se cunoaște, de pildă, hiperosmia din primul trimestru de graviditate și hiposmia din al doilea și al treilea trimestru, cu reversibilitatea tulburărilor funcției olfactive după naștere.

b. Unele boli generale ca diabetul, uremia, paludismul, hemopatiile (anemii, leucemii ș.a.) pot afecta neuronii căilor olfactive, prin diverse mecanisme, care sunt insuficient clarificate.

c. Toxice generale sau locale: morfina, saturnismul, tabagismul, atropina, cocaina, mentolul, efedrina, nitratul de argint, clorura de zinc, sulfura de carbon, aplicarea locală de soluții hipertonice (care se știe că alterează cilii olfactivi).

d. Hipovitaminozele (în special A) și alte tulburări carențiale pot fi răspunzătoare de alterările epiteliului olfactiv, cu disosmii consecutive.

e. Insuficiențele circulatorii cerebrale (din atero- și arterioscleroză și din alte arteriopatii) se pot însoți de hipo- sau anosmii.

f. Atrofiile și procesele degenerative de tipul bolii lui Pick și Alzheimer.

g. Afecțiuni osoase de tipul bolii lui Paget.

h. Procese inflamatorii cronice și sechelele acestora: a) meningoencefalite (purulente, tuberculoase, luetice); b) meningite, îndeosebi luetice bazale și epidemice; c) arahnoidite bazale; b) encefalite; e) tabes, paralizie generală.

i. Diverse tumori: tumori ale căilor olfactive (inclusiv meningioamele olfactive, care realizează de multe ori sindromul Foster Kennedy); tumori cerebrale (îndeosebi frontale și temporale); meningioame ale aripii mici a sfenoidului; glioame ale lobului orbitar; alte tumori: tumori selare și paraselare, estezioneurocitoame, estezioneuroepitelioame.

Cronologia tulburărilor de odorație, progresivitatea și localizarea lor unilaterală prezintă o considerabilă importanță semiologică. De pildă, în

Scanned with OKEN Scanner

cursul meningioamelor olfactive (cu cele trei tipuri) anosmia reprezintă un semn esențial prin francheţea, prin precocitatea și prin constanța sa, deși de multe ori bolnavul nu acordă la inceput prea mare importanță acestei tulburări, datorită faptului că este inițial unilaterală. Cel mai adesea bolnavul se prezintă la medic doar atunci când apar sau se intensifică cefaieea și tulburările oculare asociate, sau când anosmia a devenit deja bilaterală. S-a arătat astfel (Arseni și colab., 1973) că, deși anosmia constituie un semn principal în meningioamele șanțului olfactiv, în acuzele bolnavilor aceasta devine sesizabilă doar atunci când este bilaterală. De multe ori, când este recunoscută de către pacienți, ca este atribuită mai degrabă unei cauze locale nesemnificative (rinită, atrofia mucoasei nazale etc.), decât unei leziuni cerebrale și, ca atare, nu se acordă importanța cuvenită (Arseni și colab., 1973). Anosmia din meningioamele șanțului olfactiv poate însoți un sindrom Foster Kennedy, apărând de aceeași parte cu tumora și cu atrofia optică. Deci, anosmia predominantă sau exclusivă de o parte, și coincizând cu alte semne tumorale, are o mare valore diagnostică în meningioamele olfactive.

Anevrismul de arteră carotidă internă, osteomul frontal, meningiomul supraselar, tumorile de aripă mică de sfenoid și unele tumori de lob frontal pot determina tulburări unilaterale ale mirosului, cu deosebită valoare localizatorie (Arseni și colab., 1973, 1977). Anosmii bilaterale se pot întâlni în meningioame olfactive gigante, care se extind și de partea opusă, în tumori hipofizare expansive și în hidrocefalii cu mare hipertensiune intracraniană (Arseni și colab., 1977). Trebuie, deci, să reținem valoarea deosebită a anosmiei precoce în cursul meningioamelor etajului anterior, în vreme ce aceasta este mult mai târziu realizată de către alte tumori, ca de exemplu neoformațiunile lobului frontal și ale corpului calos, craniofaringioamele, glioamele nervului optic și tumorile selare exteriorizate. În glioamele centrale ale lobului frontal, pragul olfactiv poate să rămână normal multă vreme, iar anosmia completă este rareori întâlnită, tardiv. În aproape o treime din meningioamele aripii mici a sfenoidului, se produce inițial o creștere a pragului olfactiv, respectiv o accentuare a oboselii olfactive și destul de târziu se instalează anosmia ipsilaterală tumorii (Riser, 1952). Arseni și colab., (1973) relatează anosmia la 17% din cazurile de meningioame ale aripii mici ale sfenoidului (fie unilaterală, fie bilaterală), anosmia fiind mai frecvent întâlnită în situațiile în care meningiomul se dezvoltă în treimea internă și medie decât atunci când acesta are o localizare pterională. După Arseni și colab. (1973), frecvența mai mare a anosmiei, la cazurile la care tumora s-a dezvoltat intern pe aripa mică sfenoidală, se dotorește faptului că acest simptom olfactiv este produs în primul rând prin cointeresarea filetelor nervoase olfactive prin modificări osoase și compresiune tumorală.

j. Hidrocefalie.

k. După traumatisme cranio-cerebrale (bazale, frontale, unco-hipocampice și diencefalice).

l. Afecțiuni congenitale și genetice. Amintim, de pildă, displazia olfacto-genitală, care însumează o atrofie rinencefalică (cu hipo- sau anosmie și uneori și cu crize uncinate) și semne de infantilism genital (Awoore, 1971; Müller, 1965).

m. Tulburări psihice: nevroze, psihoze. Anosmia isterică, de pildă, se evidențiază cel mai bine dând bolnavului să miroasă amoniac. Astfel, acesta, deși prezintă reflexul nazo-lacrimal (prin stimularea trigemenului de către substanța iritantă), nu recunoaște mirosul, deși lăcrimarea de iritație este evidentă (Arseni și colab. 1977).

Scanned with OKEN Scanner

n. Diversele procese care interesează radiațiile olfactive sau cortexul olfactiv (tumori, encefalite, traumatisme etc.) nu sunt însoțite niciodată de anosmie, decât în cazurile de leziuni bilaterale, fenomen explicabil prin încrucișarea căilor intracerebrale (Arseni și colab., 1977). În asemenea leziuni unilaterale sau bilaterale se poate constata doar o diminuare a acuității olfactive și, de multe ori, fenomene de „agnozie a mirosului" (Arseni și colab. 1977).

DISOSTOZĂ CLEIDOCRANIANĂ (E.: cleidocranial dysostosis) (malformație, boală) (sin.: displazia cleidocraniană). Malformație congenitală rară, caracterizată printr-o defecțiune de osificare a oaselor craniene, cu fontanele largi și închideri târzii ale suturilor (realizându-se și o turtire anteroposterioară a craniului), prin absența completă sau parțială a claviculelor (îndeosebi a porțiunilor mijlocii), astfel încât umerii sunt foarte apropiați, precum și prin anomalii dentale și vertebrale. Pot să apară și deficite motorii spastice și deficiențe intelectuale. Se transmite printr-o modalitate autosomală dominantă.

DISOSTOZĂ CRANIOFACIALĂ. (E.: craniofacial dysostosis) (malformație, boală) (sin.: boala lui Crouzon). Malformație congenitală, caracterizată prin acrocefalie, exoftalmie, hipertelorism, strabism, nas sub formă de cioc de papagal și hipoplazie a maxilarelor, cu relativ prognatism mandibular. Se transmite printr-un mecanism autosomal dominant.

DISOSTOZĂ MULTIPLĂ (multiple dysostosis) (boală) (sin.: dysostosis multiplex). Vezi boala Hurler.

DISPAREUNIE (E.: dyspareunia) (simptom). Dificultate sau durere în timpul coitului.

DISPLAZIA CREIERULUI. (E.: dysplasia of the brain) (boală). Displazia creierului desemnează orice defect al dezvoltării creierului, adesea asociat cu insuficiența craniului de a fuziona pe linia mediană.

DISPLAZIA OLFACTO-GENITALĂ (E.: olfacto-genital dysplasia) (boală). Displazia olfacto-genitală este o boală cu determinism probabil genetic (anomalii cromozomiale), întâlnită mai frecvent la bărbați, este caracterizată prin atrofia în grade variabile a unor părți din „rinencefal" (agenezia lobilor olfactivi) și prezența unui infantilism genital grav și ireversibil (atrofie testiculară, criptorhidie). S-a descris de asemenea și un sindrom olfacto-genital la femeie, caracterizat prin anosmie și amenoree, rezultat al atrofiei primului nerv cranian și al lezării, prin mecanisme încă necunoscute, a unor regiuni cerebrale implicate în comportamentul sexual.

Din punctul de vedere al diagnosticului neurologic, pierderea bilaterală a mirosului nu este întotdeauna semnificativă (deși ea poate urma unui traumatism cranio-cerebral, cu lezarea fibrelor olfactive ce traversează etmoidul); în schimb, pierderea unilaterală a mirosului pare a fi un semn neurologic important, deoarece în absența unei anomalii nazale primare poate indica, aproape sigur, compresiunea bulbului sau tractului olfactiv prin procesele amintite.

DISPRAXIE (E.: dyspraxia) (sindrom) (sin.: apraxia). Dispraxia (dis + gr. prassein = a face) este sinonimă cu apraxia.

Scanned with OKEN Scanner

DISPROZODIE (E.: dysprosodia) (simptom). Disprozodia (dis + lat. prosodia = prozodie) este caracterizată prin tulburări în viteza, ritmul vorbirii ca și în inflexiunea și intensitatea ei, adică „pierderea melodiei vorbirii'.

În cadrul tulburărilor de articulare ale afazicilor motori se situează și disprozodiile (Alajouanine și colab., 1939, 1964; Monrad-Krohn, 1947, Botez, 1962). Accentul tonic, ritmul, tonalitatea, timbrul și intensitatea realizează melodia sau prozodia vorbirii. Prin prozodie se înțeleg variațiile de intensitate, de înălțime tonală și de ritm, care conferă vorbirii diverse nuanțe. Această prozodie este grosolan alterată în afaziile motorii, încât găsim un accent personal al bolnavului, foarte adesea vorbirea fiind emisă cu un interesant accent de limbă străină.

DISRAFIE. (E.: dysraphia) (boală). Status disraficus (E.: Status dysraphicus) este o boală constând într-un defect de dezvoltare, manifestat prin lipsa închiderii parțiale sau chiar totale a tubului neural primar cu toate simptomele ce decurg din această cauză (vezi status disraficus). *Disrafism neural* (E.: neural dysraphicus). (Sin.: asintaxis dorsalis).

Este absența măduvei pe linia medio-dorsală, cu toate consecințele clinice (vezi malformații neurale).

DISRITMIE (E.: dysrhythmia) (simptom).

1°. — ~ corticală (E.: cortical dysrhythmia) denotă bipotențiale anormale corticale și care sunt distincte de cele transmise cortexului din structurile profunde subcorticale;

2°. — ~ EEG (E.: electro-encephalographic dysrhythmia), denotă tulburarea sau neregularitatea bioritmului pe electroencefalogramă. Când frecvența ritmului de bază este cuprinsă între 8 și 12 c/s dar ușor instabilă și conține, de la un moment la altul, unde puțin mai rapide sau puțin mai lente nesupravoltate, este vorba de o disritmie ușoară. Aceasta se întâlnește în numeroase afecțiuni.

a. Disritmia ușoară bilaterală se poate observa:

— La 25% din indivizii normali (trasee subnormale).

— Pe traseele intercritice ale celor cu epilepsie grand mal, cu crize ușoare (disritmia apare adesea în paroxisme bilaterale, sincrone).

— În arahnoidite și meningite.

— În pre- sau postclampsie.

— În traumatisme craniene.

— În meningioame.

— În tumorile hipofizare sau epifizare.

— În tumorile fosei posterioare.

— În unele cazuri de migrene.

— În numeroase afecțiuni psihiatrice.

b. Disritmia ușoară localizată apare în:

— Meningioame.

— Unele procese tumorale emisferice cu evoluție lentă (astrocitom etc.).

— Numeroase afecțiuni vasculare cerebrale (atacuri ischemice în teritoriul sylvian, al arterei cerebrale anterioare sau al arterei cerebrale posterioare).

3°. — ~ paroxistică cerebrală (E.: paroxysmal cerebral dysrhythmia este sinonimă cu descărcările paroxistice epileptice (vezi epilepsie).

Scanned with OKEN Scanner

4°. — ~ **prozodică (E.: dysrhythmia prosoda),** este disritmia din vorbire și datorată plasării accentului greșit pe cuvinte.

DISTAZIE. (E.: dystasia; dysstasia) (simptom, boală).

1°. — ~ **(Dis + gr. stazis = poziție ortostatică)** desemnează dificultatea de a se ridica și de a menține poziția ortostatică;

2°. — ~ **areflexică ereditară** (E.: dystasia areflexia ereditara (sin.: boala Roussy-Lévy).

Descrisă de Roussy-Lévy, este o formă radiculocordonală posterioară a eredodegenerescenței spinocerebeloase (Mollaret) sau, după alții, o formă frustă a bolii Charcot-Marie. Apare precoce, în primii ani de viață, cu tulburări ale stațiunii ortostatice și ale mersului, cu diminuarea sau abolirea reflexelor osteotendinoase, picior scobit bilateral și amiotrofii ale treimii inferioare a gambelor. Are o evoluție lentă, fără dificultăți profesionale deosebite. (vezi degenerescențele spinocerebeloase și boala Charcot-Marie).

DISTAXIE (E.: dystaxia) (simptom) (sin.: ataxie parțială). Simptomul este sinonim cu ataxie parțială.

DISTIMIE (E.: dysthymia) (simptom). Termen psihiatric desemnând tulburările timice (ale dispoziției).

DISTOMATOZĂ CEREBRALĂ (E.: cerebral dystomatosis) (boală). Boala constând dintr-o serie de tulburări (și în special crize convulsive) datorate localizării cerebrale a trematodului paragonimus ringeri (vezi epilepsia parazitară).

DISTONIA DE ATITUDINE (E.: dystonia of position) (sindrom). Termen creat de Thévenard pentru spasmele de torsiune simptomatice (din encefalita letargică, distonia hepatolenticulară, tuberculomul parietal, unele infecții ca febra tifoidă, malaria, tusea convulsivă etc.).

DISTONIA MUSCULORUM DEFORMANS. (E.: dystonia deformans progressiva) (boală). (sin.: Boala Ziehen-Oppenheim; distonia deformans progresivă; disbasia lordotică progresivă; distonia de torsiune). Boala rară, cronică, ereditară, caracterizată prin contorsiuni involuntare, neregulate, clonice ale mușchilor trunchiului și extremităților. Aceste simptome apar îndeosebi în timpul mersului, în cursul căruia aceste contorsiuni răsucesc trunchiul înainte și în părțile laterale, de o manieră grotescă („tortipelvis"). O formă autosomal recesivă apare înaintea pubertății, în special la evrei. Forma autosomal dominantă are un debut mai tardiv și este mai puțin severă.

DISTONIA NEURO-VEGETATIVĂ (E.: neurovegetative dystonia; autonomic dystonia) (boală, simptom). Importanță deosebită trebuie acordată nu atât problemei „cum denumim", ci mai ales „cum interpretăm" tulburările vegetative prezentate de bolnav. Marele număr de termeni și de denumiri din literatură se datorește, desigur, atât complexității acestei patologii, cât și faptului că medicii din diverse specialități văd fenomenele din alt punct de vedere. De aceea, pornind de la modul în care se pun problemele în practica de medicină generală, s-ar putea lua în considerare următoarea schemă: S-ar putea admite că există o distonie neurovegetativă ca sindrom, adică sub forma unui complex de manifestări, care „mimează" o excitație sau o

Scanned with OKEN Scanner

inhibiție a stimulilor vegetativi ai unui organ, sau ai mai multor organe. Aceste tulburări pot avea un context plurivisceral, ceea ce atrage de la început atenția asupra unor mecanisme și cauze generale. Dar tulburările pot interesa de multe ori un organ (sau un aparat), ceea ce realmente generează dificultăți mai mari de diagnostic, întrucât în primul rând trebuie excluse afecțiunile propriu-zise de organ, inclusiv în faza lor incipientă sau „funcțională".

De cele mai multe ori, pe lângă sindromul vegetativ coexistă și manifestări nervoase mai mult sau mai puțin exprimate: neurastenice, anxioase, obsesivo-fobice, cenestopatice (cu elementele lor aferente pluriviscerale) și depresive.

Putem, deci, să conchidem că trebuie să luăm în considerare cinci categorii principale de cauze:

a. Afecțiuni psihopatologice, cele mai frecvente (neurastenii, depresii, nevroze isterice, nevroze obsesivo-fobice, psihopatii, sindroame hipocondriace ș.a.), care reprezintă dereglări funcționale centrale, cu difuziune și cu canalizare implicită și pe sistemul vegetativ, în care tulburările vegetative sunt mai mult sau mai puțin exprimate, dar ușor de recunoscut și de interpretat ca „simptomatice" în contextul clinic al afecțiunii psihice de bază. Probleme mai dificile de diagnostic și de terapie ridică acele cazuri în care manifestările neuropsihice sunt atenuate, iar tulburările vegetative se situează pe prim plan.

b. Leziuni ale unor formațiuni nervoase, de la leziunile SNC și ale unor formațiuni intermediare, până la leziunile SNV periferic (ca de pildă, în neuropatia diabetică). Aceste leziuni pot fi de diverse naturi: inflamatorii, toxice, metabolice, traumatice etc.

c. Reacții determinate de o afecțiune de organ, aceste reacții apărând ca un spin iritativ și determinând — ca un fel de rezonanță — tulburările vegetative. De fapt, se poate aprecia că problema este mult mai complexă întrucât tulburările neuro-vegetative pot avea următoarele comportări: a) pot premerge afecțiunea de organ (cardio-vasculară, endocrină, digestivă, respiratorie etc.), având un rol în patogeneza acesteia; b) pot domina în faza de debut a bolii (faza „funcțională"); c) pot însoți toată evoluția bolii; d) pot persista și după ce boala în sine a trecut.

d. Există numeroase dereglări ale mediatorilor chimici și ale unor „neurotransmițători", care pot genera numeroase afecțiuni neuropshice, prin disfuncții intime la nivelul unor agregate neuronale și a unor sinapse în cadrul SNC și al SNV, cu importante repercusiuni în patologia sistemului nervos central și periferic, implicit cu context vegetativ.

e. Există în practică și cazuri de „sindroame de distonie neurovegetativă aparent izolate", fără nici un indiciu pentru vreuna din afecțiunile din cele patru grupe de mai sus. O bună parte dintre acestea este posibil ca, odată cu perfecționarea metodelor de investigație, să poată fi încadrate în una din grupele de mai sus, sau să li se poată găsi, în viitorul apropiat, explicația fiziopatogenetică proprie, care ne scapă astăzi. În situația actuală, asemenea cazuri (puține la număr) ne apar ca sindroame de distonie neurovegetativă de sine stătătoare, așa-zise „primitive" sau „idiopatice".

Se poate desprinde în mod practic concluzia că în cadrul diagnosticului se impune: a) să se recunoască sindromul de distonie neurovegetativă; b) să se evalueze în primul rând „notele" psihice asociate, respectiv contextul psihopatologic de bază al celor mai multe dintre aceste sindroame; c) să se caute cât mai atent, mai insistent și mai competent etiopatogenia, adică o

Scanned with OKEN Scanner

cauză (sau mai multe) din cele patru grupe principale enumerate mai sus; d) va rămâne diagnosticul de „distonie neurovegetativă primitivă" doar în cazuri bine justificate, prin excluderea altor cauze.

Tratamentul se va adresa deci: a) Cauzei, respectiv cauzelor, atunci când acestea sunt precizate (tratament etiopatogenetic); b) Tulburărilor funcționale vegetative și dereglărilor neuropsihice asociate (tratament funcțional).

DISTONIE MOBILĂ (E.: mobile dystonia) (boală) — vezi sindroamele extrapiramidale.

DISTONIA OCULO-FACIOCERVICALĂ. (E.: oculofaciocervical dystonia) (boală) (sin.: Paralizia supranucleară progresivă; sindromul Steele-Richardson-Olszewski — vezi sindromul Steele-Richardson-Olszewski).

DISTONIE. DISTONIILE. (E.: dystonia) (simptom) (boală) (sin.: Sindroamele distonice; distoniile kinetice spasmodice). Distoniile (dis + gr. topos = loc) sunt mișcări involuntare cu caracter tonic (tulburare a tonusului musculaturii striate) care realizează o atitudine particulară, care se menține un timp variabil (câteva secunde sau minute), prin hipertonia mai mult sau mai puțin durabilă pe care o induc. Spasmul tonic astfel produs se repetă în mod stereotip, foarte frecvent și adesea de o manieră subintrantă în tot cursul stării de veghe (uneori și în somn). Aceste distonii kinetice pot să fie mai mult sau mai puțin generalizate sau localizate. De obicei se însoțesc și de hipertonii extrapiramidale, precum și de hiperkinezii. Aceste distonii kinetice realizează o deplasare segmentară lentă, datorită unei contracții spasmodice intense a grupelor musculare interesate, contracție care este progresivă, relativ durabilă. Caracterul repetitiv al mișcării involuntare realizate se datorește unor variații neîncetate de tonus muscular, brusc diminuat și apoi din nou brusc exagerat. Aceste deplasări tonice anormale sunt ritmate și oarecum stereotipe la același bolnav, putând antrena cu vremea deformații scoliotice și articulare. Nu sunt sensibile la preparatele de tip atropinic.

1. *Distoniile kinetice localizate*

1.1. Torticolisul spasmodic prezintă următoarele caractere semiologice: Un spasm muscular tonic antrenează o lentă rotație și înclinație vicioasă a capului, cu o contracție a mușchilor sternocleidomastoidian și trapez (eventual și a pielosului gâtului de aceeași parte, rareori și a mușchilor învecinați ai gâtului). Uneori contracția tonică a celor doi mușchi inervați de spinal este bilaterală, iar capul se flectează tonic spre ceafă (retrocolis). Această contracție tonică cedează brusc după o scurtă perioadă (secunde), capul tinzând să revină în poziția normală, dar imediat se produce un alt spasm, care-l reproiectează în poziția vicioasă și așa mai departe, de unde derivă o serie de oscilații lente, inegale, care pot fi mărite de efortul bolnavului, care, conștient sau nu, se opune la deplasarea capului, prin gestul antagonist de corecție, mai degrabă simbolic decât eficace (Riser 1952; Hassler, 1953, citat de Șofletea, 1967). Boala apare de obicei la adulți (frecvent 30—60 ani), și are caracter progresiv, atât la femei cât și la bărbați, având un debut fie acut, fie lent progresiv, când bolnavul prezintă anterior unele atitudini anormale discrete sau mici oscilații ale capului. Odată instalat torticolisul poate să fie permanent sau numai în crize, în acest caz, între crize capul având o atitudine normală. Contracția poate fi tonică fixând capul într-o anumită

Scanned with OKEN Scanner

atitudine sau clonică, imprimând capului unele secuse și frecvent tonico-clonică. Atitudinea anormală nu poate fi corectată voluntar, uneori însă aceasta se poate realiza printr-o serie de manevre reflexe (ciupirea tendonului sternocleidomastoidianului, presiune pe menton etc.). În afară de hipertonia mușchilor (mai evidentă la nivelul sternocleidomastoidianului) examinarea neurologică poate evidenția în rare cazuri și alte semne neurologice discrete (inegalitate pupilară, nistagmus, sindrom Claude Bernard-Horner, facies fijat etc.). În majoritatea cazurilor torticolisul spasmodic rămâne ca o entitate izolată dar în rare cazuri poate să coexiste în cadrul altor afecțiuni (crampe profesionale, encefalita epidemică, scleroza în plăci, paraplegie spastică familiară, isterie etc.). La un adolescent ne vom gândi în primul rând la o encefalită epidemică sau la o sechelă postencefalitică, mai ales dacă găsim și alte semne din seria extrapiramidală și dacă prezintă și crize oculogire și — eventual — pareza convergenței globilor oculari.

Este de o deosebită importanță practică diferențierea torticolisului spasmodic (de origine extrapiramidală) de alte forme de torticolis, după cum urmează: a) torticolisul congenital este permanent însoțit uneori și de asimetrii cranio-faciale. Acest torticolis congenital poate fi consecutiv unor malformații craniene, occipitale, vertebrale sau musculare (de obicei evidențiabile radiologic); b) torticolisul simptomatic este consecutiv unor crize locale: miozită locală (reumatică, virotică etc.), radiculită cervicală superioară, spondilită, arahnoidită cervicală. În aceste situații, torticolisul este însoțit de dureri în mușchii contractați, dureri care de obicei sunt exacerbate sau declanșate de tuse, de strănut și de mișcările capului și ale gâtului; c) pozițiile vicioase ale capului determinate de tumori ale fosei posterioare și de leziuni vertebrale (de pildă, un morb Pott cervical, o fractură cervicală, o hernie discală etc.). În aceste situații, de obicei torticolisul este fixat (flexie înainte, cu înclinarea laterală a capului), dacă nu definitiv, cel puțin timp de săptămâni, fără exacerbări tonice, fără manifestările spasmodice paroxistice și rapid intermitente, ca în cazul veritabilului torticolis spasmodic. Sau, eventual, atitudinea vicioasă a capului este paroxistică, dar durează câteva ore, se însoțește de cefalee brutală și de vărsături (crizele de „angajare"); d) falsul torticolis spasmodic care însoțește, sau este secundar unei nevralgii a marelui nerv occipital al lui Arnold, se recunoaște ușor, dacă ținem seama de localizarea durerii și de semnele de acompaniament (clinice și radiologice) de leziune radiculară $C_1—C_4$ (artroze, decalcificări localizate, hiperostoze, deformații ale axului osos etc.); e) Torticolisul isteric (vechiul torticolis mental al lui Brissaud și Meige, citați de Riser, 1952) se recunoaște ușor, prin caracterul atipic (pozițional), prin intensitatea tulburării (majorată de emoții), prin caracterul intermitent (însoțit și de starea anxioasă) și prin depistarea factorilor psihogeni cauzali.

1.2. Spasmul monoplegic (Riser, 1952) (termen incorect, n.n. termenul mai corect ar fi „spasm de torsiune brachial"). Acesta are, în general, caractere similare cu torticolisul spasmodic, dar cu localizare la un membru superior. Este vorba de o mișcare de torsiune a acestui membru în jurul axului său, de pronație și de supinație forțată alternativă, ca un fel de „înrulare" alternativă. Contracția spasmodică este relativ lentă și progresivă, rareori ceva mai rapidă (dar niciodată cu caracterul de bruschețe coreică), astfel încât poziția anormală este menținută câteva secunde până la câteva minute, printr-o „hipertonie de postură" (Riser, 1952). Apoi, membrul superior respectiv revine la loc, prin relaxarea musculaturii, această decontracție fiind de asemenea lentă (în 2—5 secunde), dar uneori incompletă, întrucât

între timp survine un nou spasm, care repetă contracțiile precedente. Ca și în cazul torticolisului spasmodic, se impun următoarele precizări: Spasmul are un caracter imperativ, coercitiv, încât nici voința, nici postura, nici mișcările intenționale sau automate, nici manevrele de oprire a spasmului (inclusiv elongația activă sau pasivă a membrului respectiv) nu pot suprima spasmele. Doar somnul le abolește.

Acest spasm brahial apare în stări postencefalitice (de obicei), în suferințe vasculare, traumatice etc.

2. *Distoniile kinetice generalizate sau extinse*

2.1. Spasmul de torsiune (disbazia lordotică a lui Ziehen și Oppenheim; distonia lenticulară progresivă) prezintă două elemente semiologice: distonia și torsiunea (Hassler, 1953, citat de Șofletea, 1967). Astfel, în poziție de repaus în decubit, acești bolnavi par aproape normali (cu excepția constatării altor eventuale semne de encefalopatie: hemipareză, mișcări coreo-atetozice ș.a.). În momentul în care se ridică din pat, trunchiul începe să se curbeze în lordoză, capul se retroflectează, iar apoi, odată cu executarea primilor pași, apare (sau se exacerbează) o tulburare de tonus postural care interesează atât trunchiul, cât și membrele. Bolnavul se ridică pe vârful picioarelor printr-o extensie a membrelor inferioare, apoi trunchiul este încurbat în mod progresiv într-o puternică lordoză și rotație laterală timp în care capul se plasează într-o poziție de torticolis sau de retrocolis, iar membrele superioare se răsucesc în pronație sau în supinație. Aceste spasme cedează tot relativ lent și apoi din nou reapar, în mod alternativ, realizând o remarcabilă variabilitate posturală, cu atitudini bizare, contorsionate, încât acest aspect grotesc al bolnavului a fost foarte plastic comparat de către Riser (1952) cu „Laocoon înlănțuit", sau de către Wimmer (citat de Riser) cu un „clown macabru". Din pricina acestor spasme, mișcările voluntare sunt inadecvate și, aparent, necoordonate, iar mersul este extrem de dificil. De fapt, se produc variații tonice (în sens de hiper- sau hipotonie) la un grup muscular față de altul și dintr-un moment în altul (fie simultan, fie alternativ) încât s-a și sugerat că în această boală este vorba de o „dismetrie a raporturilor și a ajustărilor tonice" (Riser, 1952).

Ca și în cazul bolnavilor parkinsonieni se pot remarca, și la acești bolnavi, kinezii paradoxale. De obicei mușchii feței și ai limbii nu sunt interesați, dar s-au descris cazuri cu cointeresarea acestora, realizându-se: râs spasmodic, tulburări de vorbire și de masticație.

Din punct de vedere etiopatogenic, se pot distinge mai multe forme de spasm de torsiune:

a. Distonia de torsiune așa-zisă „idiopatică", identificată de unii cu „distonia musculorum deformans", este în realitate o boală degenerativă, verosimil metabolică (Wooten și colab., 1973), de obicei cu caracter eredofamilial, care apare în copilărie sau în adolescență (Eldridge, 1970; Marsden și Harrison, 1974) și care poate fi recunoscută prin evoluția sa progresiv-generalizată.

b. Distonia de torsiune simptomatică este mult mai frecventă și apare după, sau în cursul evoluției unor afecțiuni ale structurilor extrapiramidale de diverse naturi: encefalită epidemică (cel mai adesea); alte encefalite; encefalopatii toxice (cu oxid de carbon de pildă); degenerescențe hepato-lenticulare (boala lui Wilson și boala lui Westphal-Strümpell) în care apar și alte semne extrapiramidale (inclusiv spasme caracteristice alè feței, mișcări coreoatetozice, semne de tip parkinsonian), tulburări ale meta-

Scanned with OKEN Scanner

bolismului cuprului, semne de suferință hepatică, inelul lui Kayser -Fleischer și cataractă „în floarea soarelui", scăderea ceruloplasminei, crize epileptice etc.); encefalopatii infantile (prin hipoxie neonatală, traumatisme obstetricale, traumatisme și encefalite în mica copilărie etc.); alte boli degenerative (în care distonia de torsiune intră în cortegiul semiologic mai complex al acestora; mișcări coreo-atetozice, ataxie, semne piramidale etc.).

2.2. Unele crize epileptice diskinetice temporale pot realiza aspecte de înrulare a trunchiului și a membrelor, completate cu giratii, care ar putea să ne inducă în eroare și să creeze impresia că ne aflăm în fața unor distonii de torsiune. Astfel, automatismele circumcursive (sinonime: „crizele epileptice rotatorii"; „crizele epileptice circumcursive") constau într-o întoarcere circulară, care se poate uneori completa cu mai multe ocoluri pe care bolnavul le face în jurul său. De asemenea, există absențe giratorii și crize temporale în care giratia poate fi înlocuită cu o hipertonie unilaterală (Gastaut și colab., 1974), care imită un aspect de spasm de torsiune. Diagnosticul se tranșează ușor în favoarea unei crize epileptice și nu a unei diskinezii extrapiramidale, prin alura critică, durata foarte scurtă, alterarea stării de conștiență și anomaliile EEG revelatoare.

DISTONIE DE TORSIUNE. (E.: torsion dystonia) (boală). Distonia de torsiune poate să fie idiopatică și simptomatică.

1. *Distonia de torsiune idiopatică* (Sin.: Distonia musculară deformantă; boala Ziehen-Oppenheim), descrisă de Ziehen (1911) ca o „nevroză tonică de torsiune" și de Oppenheim (1911) ca „distonie musculară deformantă", recunoscându-i astfel substratul organic al acesteia se caracterizează prin distonie și torsiune, cu mișcări lente, intense și prelungite de răsucire, în special axiale și ale rădăcinii membrelor. Această boală este rară (în literatură mai puțin de 400 de cazuri), cronică, congenitală cu transmitere autosomală dominantă (Ninosu, 1981), dar cu penetranța genei variabilă, ceea ce determină și varietatea manifestărilor clinice. În proporție de 20% boala poate fi considerată ca rezultat al unei mutații genetice (Zeman și Dyken, 1967), așa după cum alți autori (Merritt, 1974) nu exclud nici posibilitatea unei transmiteri autosomale recesive. Debutul bolii între 5—15 ani, existând însă și debuturi mai precoce sau tardive (extreme 3—40 de ani), cu tulburări de mers, la început discrete și manifestate printr-un mers stepat, printr-o poziție a piciorului rotat în interior și cu bolta concavă („picior semilunar") și o contractură a musculaturii membrelor inferioare și lombară (care uneori, rotește pelvisul și intensifică lordoza — torti-pelvis). Mai tardiv este afectată și musculatura membrelor superioare, gâtului și feței manifestată prin contractură, grimase, disartrie etc. Evoluția bolii este progresivă, individualizându-se chiar o evoluție stadială a bolii (Ribera și Cooper, 1960): *stadiul I*, mișcări distonice sporadice și numai în poziție ortostatică, și la mers; *stadiul II*, distonii în situațiile amintite dar și în repaus; *stadiul III*, pozițiile distonice permanente și imposibil de corectat voluntar sau pasiv, manevrele de corectare chiar agravând distonia; *stadiul IV*, apariția și a durerilor și *stadiul V*, apariția deformărilor, dar cu ameliorarea distoniei (a mișcărilor). În final, tabloul clinic este caracterizat prin asocierea variabilă a unor posturi distonice (evidente în mers și ortostațiune și la nivelul trunchiului, care este aplecat înapoi, cu abdomenul propulsat anterior realizând disbazia lordotică, mersul cu oscilații denumit de „dromader" și mai rar alte posturi

Scanned with OKEN Scanner

ale trunchiului, cum ar fi aplecat anterior sau lateral; poziții care în final se mențin și în repaus realizând deformări permanente) cu mișcări distonice (aruncări ale brațului înapoi în adducție, rotație internă sau hiperpronație iar la membrele inferioare mișcări ce realizează extensia gambei sau varus equinus al piciorului, intensificate de mișcări, ortostațiune, emoții, frig, focusarea atenței și numai în stadiul tardiv pot persista și în somn). În stadiile foarte avansate pot apărea atrofii musculare, malnutriție și tulburări psihice (reflexele osteotendinoase sunt normale în perioadele de relaxare). În funcție de debutul bolii s-au conturat mai multe forme clinice: *infantilă* (debut între 3—6 ani, dominată de mișcările distonice și cu evoluție rapidă spre o impotență funcțională totală), *juvenilă* (debut 8—15 ani, dominată de posturile distonice, și afectând inițial și mai ales membrele inferioare și mersul) și *tardivă* (cu debut după 15 ani, dominată de posturile distonice și cu evoluție mai lentă).

2. *Distonia de torsiune simptomatică* se prezintă cu unele caracteristici clinice particulare, ceea ce a justificat denumirea de „distonie de atitudine" (Schwab și Lambert, 1962). Spasmele distonice interesează musculatura efectoare și sinergică a unei mișcări voluntare și se accentuează în timpul acestei mișcări, imprimându-i o dismetrie tonică. Spasmele se completează printr-o mișcare de torsiune ce răsucește corpul și membrele în atitudini foarte variate și grotești comparate plastic cu un „Laocoon înlănțuit" (Wimmer). Boala interesează de predilecție mușchii centurilor scapulară și pelvină, ai gâtului și trunchiului și mai ales ai extremităților distale ale membrelor, cărora le imprimă uneori și unele aspecte atetoide (Voiculescu și colab., 1970). Cu evoluția bolii atitudinale distonice se permanentizează (putând exista și unele momente de relaxare ce permit efectuarea cu ușurință a unor mișcări voluntare). Această distonie s-ar diferenția de cea idiopatică prin modificarea continuă a aspectului distoniei în timpul unei mișcări sau atitudini, ca și prin asocierea acesteia cu alte tulburări neurologice (spasticitate, rigiditate, semne cerebeloase, întârziere mintală), afecțiunea fiind însă mai puțin gravă și cu o evoluție mai lentă comparativ cu distonia idiopatică.

Această boală poate fi determinată de o serie de factori perinatali (status marmoratus, status dismielinisatus, leziuni ale ganglionilor bazali), boli degenerative dismetabolice ale sistemului nervos central (degenerescența hepato-lenticulară, atrofia palidală progresivă, degenerescența pigmentară a globului palid și substanței negre, coreea Huntington, boala Parkinson, ataxia Friedreich, boala Baaten-Spielmeyer-Vogt, paraplegia distonică amiotrofică familială, distonia mioclonică ereditară, coreo-atetoza paroxistică familială), afecțiuni inflamatorii (encefalita epidemică, encefalita sclerozantă subacută, luesul, meningita tuberculoasă), afecțiuni vasculare (arterioscleroza cerebrală, calcifierea strio-palido-dentată), factori toxici (CO, sulfură de carbon, fenotiazine de tipul clorpromazinei), traumatisme cranio-celebrale (obstreticale sau infantile), tumori cerebrale etc.

Anatomopatologic, s-au evidențiat leziuni ale nucleului centro-median, ale nucleului lenticular, și ale corpului lui Luys, ale conexiunilor talamo-putamenale, putameno-palidale și putameno-nigrice, și ale conexiunilor talamo-corticale (aria 6) ca și ale celor spre nucleul roșu și formația reticulată (Walton, 1980). În unele cazuri nu s-au găsit leziuni anatomice fiind implicate „leziuni" de natură biochimică (metabolice).

DISTORSIUNEA SENZAȚIEI AUDITIVE (E.: auditive dystortion sensation) (simptom). Este o tulburare a auzului; constând într-o ușoară

Scanned with OKEN Scanner

creștere sau diminuare a intensității sunetului, condiție uneori de cauză necunoscută, întâlnită în special la bătrâni, la care tulburările severe sunt compensate printr-o vorbire exagrat de tare, capabilă să amelioreze percepția sunetelor.

DISTROFIE. (E.: dystrophia (boală).

1° ~ Distrofia adipozo-genitală (E.: adiposogenital dystrophy, dystrophia adiposo-genitalis (Sinonim cu sindromul Babinski-Froehlich) (vezi, diencefal).

2° ~ Distrofia cu gât scurt (E.: Dystrophia brevicollis) este o distrofie constând dintr-o scurtare a gâtului asociată cu dwarfism (vezi Dwarfismul distrofic).

3° ~ Distrofia facioscapulohumerală (E.: facioscapulo-humeral dystrophy). Formă clinică a distrofiei musculare progresive (vezi DMP).

4° ~ Distrofia Erb (E.: Erb's dystrophy). Forma clinică a distrofiei musculare progresive (vezi DMP).

5° ~ Distrofia miotonică (E.: dystrophi myotonica).

DISTROFIE MUSCULARĂ PROGRESIVĂ (E.: progressive muscular dystrophy) (boală).

ETIOLOGIE

DMP sunt considerate enzimopatii, deși până în prezent această enzimopatie nu a fost identificată, cu toate că numeroase modificări nespecifice au fost raportate în ceea ce privește activitățile diverselor enzime sau sisteme enzimatice musculare și chiar extramusculare (Heyil și Laudahn, 1969).

PATOGENEZĂ

1. *Teoria vasculară* reactualizată recent de unul dintre promotorii ei (Demos, 1973), admite o anomalie în metabolismul aminelor constând în oxidarea lor ineficientă, sau ar antrena o ischemie cronică. Ipoteza vasculară nu este convingătoare, argumentele fiind numeroase și redutabile.

2. *Teoria neurogenă.* Mc Comas și colab. (1971, citați de Radu, 1979) au imaginat o tehnică de determinare *in vivo* a numărului de unități motorii dintr-un mușchi mic, raportând totodată diminuarea populației de unități motorii în mușchiul distrofic. Autorii atribuiau faptul unui proces lezional, afectând subletal motoneuronul. Ideea nuanțării intensității ei lezionale este interesantă, oferind premizele unificării sub raport patogenic a proceselor neurogene și miogene. Aplicată însă exclusivist, aproape tuturor afecțiunilor unității motorii, de la DMP. Duchenne până la paraliziile paroxistice diskaliemice sau la glicogeneza Mc Ardle, ipoteza a degenerat. Studiile necropsice nu au putut dovedi o reducere a populației neuronale motorii în coarnele anterioare (Tomlinson și colab., 1974). Teoria neurogenă nu poate să explice existența stării de vectoare sau cardiopatia miodistrofică.

3. *Teoria miogenă.* În lipsa unor modificări morfometabolice strict specifice, o ipoteză explicativă trebuie să ia în considerare ceea ce reprezintă deja mai mult decât un postulat: orice defect genetic este exprimat în ultimă instanță printr-o anomalie în sinteza unei anumite proteine: este deci probabil că fie proteinele structurale, fie cele cu proprietăți enzimatice, fie cele cu funcții represoare în țesutul muscular sunt anormal structurate.

Cercetările asupra structurii primare, secundare sau terțiare a proteinelor de structură au furnizat relații normale.

Scanned with OKEN Scanner

Deşi unul dintre fenomenele cele mai interesante semnalate în distrofiile musculare progresive este deperdiţia enzimelor sarcoplasmatice, niciodată nivelul acestora nu diminuează într-o asemenea măsură, încât să compromită funcţional fibra musculară, înainte de dezorganizarea ei structurală.

Deperdiţia enzimatică este un proces particular. Ea nu depinde de mărimea moleculei, deoarece molecule mici ca mioglobina (Rowland şi colab., 1968) sau foarte mici, cum este carmitina (Hanson şi Rowland, 1971), nu sunt găsite în ser, în timp ce molecule mari, ca fosfocreatinkinaza, se pierd în cantităţi foarte mari. Faptul că deperdiţia enzimatică apare şi la vectoare, indică inexistenţa unei relaţii directe între intensitatea fenomenului şi agresivitatea defectului genetic. Hormonii corticoizi sau gluconatul de litiu reduc intensitatea deperdiţiei enzimatice, fără a afecta procesul distrofic în sine. Este clar că sarcolema distrofică posedă o proprietate selectiv anormală a cărei testare directă nu este posibilă tehnic. S-a demonstrat că adenilciclaza sarcolemală este subnormal stimulată de epinefrină şi fluorură în muşchiul distrofic (Mawatar şi colab., 1974; Susheela şi colab., 1974); Na, K–ATP–aza este în mod paradoxal stimulată de ouabaină (Peter şi colab., 1973, citaţi de Radu, 1979). Capacitatea de sinteză pare accelerată în muşchiul distrofic (Moncton şi Hihei, 1969), iar încorporarea 3H-lecitinei mai rapidă în materialul contractil (Monaton şi Marusyk, 1976), dar sinteza pare canalizată mai mult spre colagen decât spre proteinele funcţionale (Ionăşescu şi colab., 1973, citaţi de Radu, 1979).

Morfopatologia musculară

Fibrele musculare prezintă mari variaţii de calibru, evidenţiindu-se fibre atrofice, însă şi fibre hipertrofice, care pot realiza elemente gigante cu diametrul de 250 μm. Termenul de pseudohipertrofie nu mai este admis, deoarece hipertrofia este reală. Frecvent hipertrofia se acompaniază de axializarea nucleilor. Fenomenul de fragmentare (splitting) se observă frecvent şi contribuie la geneza heterogenităţii dimensionale din acest mozaic muscular (Isaacs şi colab., 1973, citaţi de Radu, 1979).

Din punct de vedere histoenzimatic se observă o tendinţă de diferenţiere pe tipuri metabolice de fibră; uneori fibrele T_2A lipsesc complet din D.M.P. Duchenne, dar sunt dominante în forma centurală (Escurolle şi Fardeau, 1973, citaţi de Radu, 1979). Modificările subtecturale ale fibrelor variază de la simpla eozinofilie, până la apariţia fibrelor „cariate" sau „lobulate" sau a fibrelor anulare. Necroza hialină apare constant în distrofia Duchenne.

Capacitatea de regenerare, contestată muşchiului distrofic, este actualmente bine demonstrată. Mastaglia şi colab. (1969, citaţi de Radu, 1979) au observat prezenţa de miotubi, dar totodată caracterul abortiv al regenerării compromisă de leziuni degenerative. Reacţia interstiţială este în general redusă, cu excepţia formei facioscapulo-humerale, unde infiltratul celular este uneori foarte bogat. În stadiile finale ale evoluţiei fibroza invazivă face neinterpretabil tabloul histologic, constituindu-se aspectul de muşchi distrus. Modificările ultrastructurale sunt variate, dar nespecifice. Banda 1 este foarte precoce afectată, în timp ce banda 2 este mult mai rezistentă. Investigaţiile de ultramicroscopie ale lui Mokir şi Engel (1975, citaţi de Radu, 1979) aplicând tehnica peroxidazei, au demonstrat soluţii de continuitate ale membranei, care asigurau comunicarea directă a sarcoplasmei cu spaţiul extracelular. Milhorat şi colab. (1966, citat de Radu, 1979) etapizează astfel evoluţia lezională a muşchiului distrofic: 1. stadiul precoce infraclinic, caracterizat prin

Scanned with OKEN Scanner

leziuni de degenerescență hialină, eficient contracarate de fenomene regenerative; 2. stadiul intermediar, este cel mai bine cunoscut și considerat sugestiv pentru diagnostic; 3. stadiul final, care coincide adesea cu acela de mușchi distrus.

SIMPTOMATOLOGIE CLINICĂ GENERALĂ

Simptomul dominant al distrofiilor musculare progresive este deficitul motor. Fibrele musculare prinse sunt diferite în funcție de forma chimico-genetică, dar indiferent de debutul proximal sau distal, generalizarea prin afectarea ulterioară a altor grupe musculare este constantă. Ritmul de evoluție este variat, dar există o relație directă între precocitatea debutului și malignitatea evoluției.

Deficitul motor se datorește amiotrofiei progresive, frecvent mascată de adipozitate. Amiotrofiile sunt simetrice. Unele grupe musculare sunt mai atrofice în raport cu altele chiar vecine. Nu există un paralelism între gradul atrofiei și intensitatea deficitului motor.

Unele grupe musculare (mai frecvent musculatura moleților, dar și deltoidul, maseterii, musculatura limbii) pot prezenta hipertrofii. Clinic nu apar fasciculații.

Prin schimbările de statică și dinamică corporală, survenite în cursul evoluției, apar retracțiile musculo-tendinoase care compromit funcționalitatea segmentelor respective și contribuie și la instalarea amiotrofiilor de neutilizare. Reflexele osteotendinoase și cele idiomusculare diminuă progresiv până la abolire. Nu este concludentă abolirea inițială a reflexelor idiomusculare față de cele osteotendinoase, prin contrast cu ordinea inversă semnalată în amiotrofiile neurogene.

Nu se pun în evidență tulburări de sensibilitate. piramidale cerebeloase și nici o altă simptomatologie neurologică.

În stadiile finale apar deformări osoase datorită pozițiilor vicioase, care apar în urma hipotoniei consecutivă amiotrofiilor.

Diafragmul și musculatura cu inervație craniană sunt mai rezistente la acțiunea factorului distrofic. Datorită cardiomiopatiei, în cursul evoluției pot apărea aritmii, modificări ECG ale complexului ventricular, fără a se ajunge decât în mod excepțional la o insuficiență cardiocirculatorie. Infecțiile trenante ale căilor respiratorii sunt fecvente datorită hipoventilației. Inițial, insuficiența respiratorie este extrapulmonară.

FORME CLINICO-GENETICE.

DMP x-recesivă Duchenne

Particularitățile clinico-genetice ale acestei forme clinice sunt următoarele (Radu, 1979): a) debutul între 3 și 5 ani, cu expresivitate limitată la sexul masculin; b) transmisie recesivă legată de sex; c) interesare simetrică, selectivă a musculaturii pelviene și succesiv a celei scapulare, cu tendință la distalizare; d) hipertrofii tranzitorii ale moleților și a altor grupe musculare (limbă, deltoid, maseteri); e) prezența cardiomiopatiei distrofice; 6) evoluția inexorabilă spre imobilizare.

Copiii bolnavi sunt considerați la început ,,blegi'' pentru că la joacă sunt retrași față de copiii de aceeași vârstă, adesea cad și se deplasează dificil. Apar dificultăți în urcarea scărilor, iar la ridicarea de jos se execută o manevră particulară, copilul ,,cățărând-se pe propriul corp'' (manevra Gowers).

Scanned with OKEN Scanner

Hipertrofia moleților și macroglosia sunt caracteristice penrtu DMP Duchenne. După primul an de evoluție, aspectul fenotipic și clinic este foarte caracteristic, evocând un fotbalist lordotic. Mersul este caracteristic, legănat, de rață. Modificări scheletice — inițial lordoză lombară exagerată, coxovalga, ajungându-se la deformări mai grave. Reflexele osteotendinoase diminuă progresiv începând cu reflexul rotulian. Modificările psihice sunt statistic mai frecvente la acești băieți afectați de DMP Duchene, decât la populația generală, aproximativ o treime având QI sub 75.

DMP x-recesivă benignă Becker-Kiener

Caracteristicele definitorii ale acestei forme clinico-genetice sunt următoarele (Becker, 1964, citat de Radu, 1979): 1. Debutul între 5 și 25 ani, cu expresivitate strict limitată la sexul masculin. 2. Posibilitatea de transmitere de la bolnav prin fiicele vectoare, nepoților săi. 3. Evoluția benignă, fără a influența sensibil durata medie de viață. 4. Absența cardiomiopatiei. 5. Hipertrofii persistente ale moleților. Simptomatologia clinică este o miniatură a celei descrise în DMP Duchene.

DMP de centură

Conform definiției lui Walton (1962, citat de Radu, 1970), caracteristicele acestei forme sunt: 1. Expresivitatea la ambele sexe, afecțiunea având un caracter autosomal recesiv. 2. Debutul după a doua decadă de viață. 3. Interesarea preferențială a musculaturii scapulare și pelviene, hipertrofiile fiind rare. 4. Cazurile abortive sunt posibile.

Severitatea și ritmul progresivității variază, influențând sensibil speranța de viață. Aspectul fenotipic este variabil în funcție de grupul muscular inițial afectat și ritmul de progresivitate. Debutul pelvian anticipează o evoluție mai malignă. Muscluatura pelviană și cea scapulară sunt afectate într-o anumită ordine: inițial cvadricapsul, sartoriusul, respectiv bicepsul, brahio-radialul și porțiunea claviculară a pectoralului și în ultimă instanță vastul lateral și deltoidul. În cursul evoluției se produce o distalizare evidentă în special la musculatura peroneală.

Reflexele osteotendinoase diminuă și dispar cu excepția bicipitalului și achilianului prezente multă vreme. Într-o treime din cazuri se pot observa hipertrofii musculare.

DMP facio-scapulo-humerală

Criteriile definitorii formulate de Walton (1962, citat de Radu, 1979) sunt următoarele: 1. Transmisie autosomal dominantă, cu expresivitate la ambele sexe și în mod excepțional transmisie legată de sex sau recesivă. 2. Debutul posibil în prima decadă de viață, simptomatologia fiind manifestă la față. 3. Hipertrofia musculară, deformațiile scheletice și retracțiile sunt rare. 4. Evoluția este lentă, influențând neglijabil speranța de viață.

Faciesul acestor bolnavi este caracteristică: râsul este „transversal", buza superioară proeminentă, „buza de tapir", logoftalmia este constantă (Fig. 12).

Fenotipul facio-scapulo-humeral este generat de mecanisme patogenetice variate: sindromul scapulo-peronier (Blyth și Pugh, 1959), polimiozite (Munsat și Piper, 1971) și chiar miopatii mitocondriale (Lapresle și colab., 1971). O altă circumstanță definitorie este frecvența cazurilor abortive, mulți bolnavi ignorând suferința lor.

Scanned with OKEN Scanner

DMP distale

Prima fundamentare a conceptului de DMP distală aparține lui Welander (1951), care investigând 250 cazuri în Suedia a demonstrat utilizând EMG și biopsia musculară, realitatea caracterului miogen a unei miopatii distale. Debutul are loc între 40 și 60 de ani primii afectați fiind mușchii mici ai mâinii și musculatura gambei. Procesul patologic are o vagă tendință de proximalizare. Evoluția este benignă cu excepția cazurilor de homozigotism pentru gena dominantă.

Biemond (1955) a descris varianta juvenilă a DMP distale, cu debut în jurul vârstei de 2 ani, evoluție lentă, cu lungi perioade staționare.

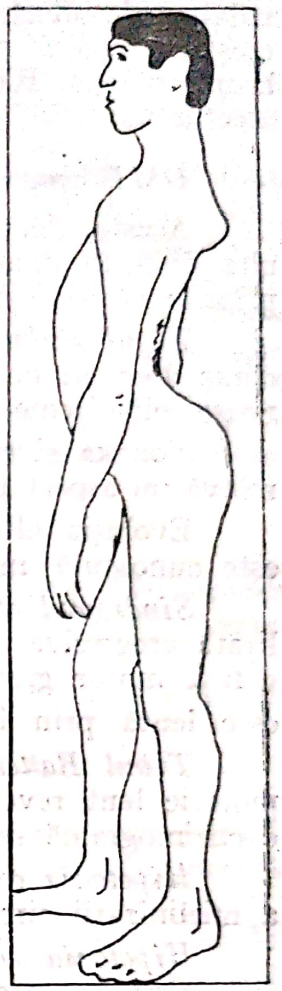

Fig. 12. Atitudine particulară a unui bolnav cu distrofie musculară progresivă (formă predominant scapulo-humerală).

DMP oculare

Kilon și Nevin (1951, citați de Radu, 1979) au denumit „miopatia oculară" o afecțiune interesând musculatura extrinsecă a globilor oculari și prezentând un aspect anatomopatologic miogen. Se caracterizează prin oftalmoplegie externă progresivă, fără miastenie, debutând la orice vârstă. Studii necropsice (Cogan și colab, 1962; Ross, 1963) au confirmat integritatea nucleilor oculomotori ponto-mezencefalici. Poziția nozologică a afecțiunii s-a complicat odată cu semnalarea de către Kearns și Sayre (1958) a asocierii retinitei pigmentare atipice, cu o frecvență statistică semnificativă. Ulterior s-au semnalat ca semne asociate și nanismul, ataxia, spasticitatea, demența, hiperalbuminorahia și blocul atrioventricular, complex, simptomatic pe care Drachman (1968) îl denumește foarte sugestiv „oftalmoplegie plus".

Anomaliile fenotipice cu sindromul Refsum sau cu A-lipoproteinemia sugerează ca numitor comun al sindromului un defect metabolic. Asocierea cu atrofia spinală Kugelberg-Welander (Aberfeld și colab., 1965), dar și cu DMP distală Biemond (Satoyoshi și colab., 1965) indică un sindrom de cauzalitate plurifactorială. Un aspect histodinamic particular, constând în aglomerarea periferică a mitocondriilor în coincidență topografică cu acumularea excesivă de lipide (fibre raggetred), a fost observată atât în fibra musculară striată (Olson și colab., 1972), cât și în cerebel (Schneck și colab., 1973). Dacă la aceste elemente se adaugă și detaliile structurale particulare ale musculaturii oculare, ca și integritatea inervației sale, relevate de studii electronooptice în această boală (Koerner și Schlote, 1972) rezultă dificultatea de a atribui oftalmoplegiei o anumită etiologie și o determinantă patogenetică.

DMP oculo-faringiană

Victor și colab. (1962, citați de Radu, 1979) au individualizat o miopatie tardivă, debutând în a patra decadă de viață, cu două simptome majore: oftalmoplegia externă progresivă și disfagie. Modul de transmitere este autosomal dominant, cu penetrație masivă în populația canadiană de origine franceză. Afecțiunea este diferită de oftalmoplegia plus, dar s-au sem-

nalat unele interferențe cu distrofia miotonică, în special în ceea ce privește creșterea concentrației serice a IgG, atrofie gonadică și leziuni ale musculaturii netede. Biopsia musculară și EMG atestă determinismul miogen al afecțiunii.

DMP congenitale

Aceste afecțiuni sunt manifeste clinic la naștere, diferențiindu-le de alte distrofii musculare, care deși depistabile cu mijloace paraclinice din primele zile de viață, devin evidente clinic cu o latență de câțiva ani.

Tipul Fukuyama. Fukuyama și colab. (1960) au descris un tablou clinic dominat de hipotonie congenitală afectând și fața, retracții tendinoase, oligofrenie și frecvent convulsii. EMG atestă determinismul miogen.

Nonaka și colab. (1972) într-un studiu ultrastructural al mușchiului relevă un aspect particular, penetrarea prin sarcolemă a fibrelor de colagen.

Evoluția ulterioară este foarte variabilă și imprevizibilă. Afecțiunea este cunoscută numai la populația japoneză.

Sindromul cornului de Sange se caracterizează prin hipotonie generalizată progresivă, în special a musculaturii feței și gâtului, determinând un deficit motor grav. Histologia musculară și EMG sunt miogene. Evoluția este lentă prin insuficiență respiratorie.

Tipul Batten-Turner reprezintă mai mult un exemplu de retardare motorie lent reversibilă, fără modificări histologice ale mușchiului și cu o enzimogramă serică normală.

Hipotonia congenitală benignă tip Walton este considerată o retardare a mielinizării circuitului (Walton, 1957).

Hipotonia generalizată severă cu aminoacidurie selectivă (ornitină, lizină, cistină și arginină), reversibilă până în jurul vârstei de 3 ani (Clara și Lowenthal, 1965) și o variantă caracterizată prin oftalmoplegie, hipotonie musculară și aminoacidurie (Hurwitz și colab., 1969) sunt două complexe simptomatice cu caracter congenital, tributare probabil unor defecte polialeice.

S-au raportat DMP congenitale distale (Heyck și Laudahn, 1969), dintre care o familie cu anomalii mitocondriale (Lapresle și colab., 1972).

EXAMINĂRI PARACLINICE

Diagnosticul de certitudine al distrofiilor musculare, ca substrat patologic este un diagnostic paraclinic, care mizează pe trei elemente esențiale: enzimogramă serică, biopsia musculară și EMG.

Enzimograma serică. Activitățile serice ale unor enzime glicolitice (ALD, LDH) sau, în orice caz de origine sarcoplasmatică (în special CPK) înregistrează creșteri mai mult sau mai puțin evidente în funcție de forma clinică, momentul evoluției și vârsta debutului. Valorile cele mai mari se înregistrează în DMP în perioada de evoluție febrilă, cu cât mai aproape de debut. Karr și Pearson (1965) au stabilit un paralelism evident între activitățile izoenzimogramei serice și ritmurile activităților enzimelor sarcoplasmatice, demonstrând astfel originea lor musculară. Creșterea CPK serice este de o deosebită valoare diagnostică, singura situație în care pot fi crescute la valori similare este infarctul miocardic, și într-o măsură mult mai mică hipotiroidismul.

Scanned with OKEN Scanner

Biopsia musculară este sugestivă pentru diagnostic încă din perioada preclinică a bolii, efectuată de un avizat. În interpretarea biopsiei musculare trebuie să se țină seama că nici un element lezional nu este caracteristic procesului distrofic, dar că ansamblul acestor leziuni, corect interpretate, conturează o formulă lezională sugestivă.

EMG. Parametrii definitorii ai traseelor EMG în distrofiile musculare progresive sunt următorii (Buchthal și Rosenfalck, 1963, citați de Radu, 1979): a) absența activității bioelectrice spontane cu excepția fenomenelor pseudomiotonice prezente în 4% din cazuri; b) reducerea duratei medii a potențialelor de unități motorii sub 80% din valorile normale; c) diminuarea amplitudinii maxime a traseelor cu mai mult de 30%; d) diminuarea teritoriului unității motorii cu mai mult de 30%; e) imposibilitatea gradării complexității traseelor și instituirea imediată a interferenței, nemotivate de intensitatea solicitărilor; f) creșterea incidenței polifazismului; g) gradul de sincronizare normal.

DIAGNOSTICUL POZITIV

Criteriile clinice sunt de cea mai mare utilitate pentru diferențierea diverselor tipuri genetice, care beneficiază de o expresie clinică relativ caracteristică.

Diagnosticul pozitiv se face pe baza enzimogramei serice și EMG de tip miogen, biopsia musculară făcând confirmarea.

DIAGNOSTICUL DIFERENȚIAL

Criteriile de diagnostic diferențial sunt de asemenea de ordin paraclinic, întrucât mai ales la debut, individualitatea fenotipică este precară, iar fenocopiile în ambele sensuri sunt frecvente.

Examenul EMG diferențiază afecțiunile neurogene care pot mima distrofiile musculare progresive: amiotrofia spinală juvenilă Kugelberg-Welander, polineuropatiile și poliradiculonevritele pseudomiopatice.

Numeroase colagenoze imbracă la început un tablou pseudomiopatic, pe care însă testele imunologice, EMG și în special biopsia musculară îl elucidează.

Polimiozitele la orice vârstă pot fi confundate cu distrofiile musculare. Totuși caracterul nefamilial, evoluția mult mai rapidă, uneori capricioasă, răspunsul favorabil la corticoterapie și în special biopsia musculară sunt revelatoare.

Sindromul miastenic-miopatic este rar și adesea este dificil de descifrat dacă este vorba de o miastenie cu modificări musculare grave, sau de o distrofie musculară al cărei deficit motor simulează o miastenie. Examenul de stimulo-detecție și probele farmacodinamice elucidează existența deficitului sinaptic.

Diagnosticul diferențial al oftalmoplegiei plus trebuie să ia în considerare miopatia tirotoxică, miastenia și oftalmoplegia exoftalmică condiționată de excesul LATS.

EVOLUȚIA NATURALĂ ȘI PROGNOSTICĂ

Evoluția tuturor distrofiilor musculare este lent progresivă, ritmul însă diferă de la o formă clinico-genetică la alta. În general formele cu debut precoce au o evoluție mai nefavorabilă. DMP. Duchenne determină imobilizarea până la vârsta de 11—13 ani, iar bolnavul se pierde prin infecții intercurente la sfârșitul celei de a doua decade, rareori în cea de a treia decadă de viață. Celelalte forme clinicogenetice au prognostic mai bun.

Scanned with OKEN Scanner

DIVERGENT. STRABISM ~ (E.: divergent strabismus) (simptom). Strabismul divergent constă într-o deviere înafară a globului ocular, prin paralizia mușchiului drept intern al globului ocular, inervat de nervul oculomotor comun (vezi paralizia perechii a III-a de nervi cranieni).

DIVERGENȚĂ. SINDROMUL PARALIZIEI DE ~. (E.: divergence paralysis syndrome) (sindrom). Centrul pentru divergența globilor oculari s-a presupus că se află în trunchiul cerebral, fie în vecinătatea apeductului lui Sylvius, între coliculii superiori și inferiori, fie imediat deasupra centrului pentru convergență (Sachsenweger, 1969). În paralizia de divergență, ochii sunt în ușoară poziție convergentă, la care se asociază diplopie homonimă la privirea depărtată și dispariția acesteia la privirea apropiată. Mișcările conjugate și de urmărire sunt normale. Diagnosticul diferențial trebuie făcut cu paralizia bilaterală a perechii a VI-a și cu spasmul de convergență. În prima situație, limitarea evidentă a abducției și/sau prezența nistagmusului paralitic, trasează diagnosticul.

„DIZARMONIC" SINDROMUL VESTIBULAR ~. (E.: vestibular syndrome) (sindrom) (sin.: sindromul vestibular de origine centrală) (vezi sindrom vestibular). Sindromul vestibular central, care se numește și „dizarmonic", deoarece nu există o sistematizare a simptomatologiei, devierile tonice în toate direcțiile și nistagmusul polimorf fiind determinate de lezarea inegală a nucleilor vestibulari bilateral, precum și de afectarea diverselor conexiuni ale nucleilor vestibulari, ceea ce face ca tabloul clinic al suferinței vestibulare să fie nesistematizat și adesea incomplet. Sindromul vestibular dizarmonic apare mai frecvent în scleroza în plăci, în diverse afecțiuni infecțioase, vasculare sau tumorale ale trunchiului cerebral, în intoxicații acute (cu alcool, nicotină) etc.

DIZARMONIE VESTIBULARĂ (E.: vestibular dysharmony) (semn). Dizarmonie (dis + gr. harmonia = armonie) vestibulară este discordanța între rezultatele probelor calorică și rotatorie efectuate la același bolnav și întâlnită în leziunile centrale vestibulare.

DOERFLER-STEWART. TESTUL ~. (E.: Doerfler-Stewart test) (test clinic). Test pentru diferențierea surdității reale de una simulată (vezi surditate).

DOGIEL* (noțiune anatomică).

1°. — Celulele lui ~ (E.: Dogiel's cell), sunt cele două tipuri de celule nervoase prezente în ganglionii vegetativi, în special cei din plexurile intramurale din pereții gastrointestinali. *Tipul I*, celulele multipolare, având ramuri dentritice scurte care fac sinapsă cu fibrele parasimpatice preganglionare și un axon (fibra postganglionară) terminat într-un efector: mușchi sau glandă a tractului gastrointestinal. *Tipul II*, celule de talie mai mare, pot fi unipolare, bipolare sau multipolare, având dendrite lungi care merg spre tunica submucoasă și un axon care se întinde spre mai mulți ganglioni, terminându-se în jurul celulelor de tipul I;

2°. — Corpusculul ~ (E.: Dogiel's corpuscule or nerve-ending), reprezintă un tip de organ terminal, bulbos, prezent în membrana mucoasei oronazale ca și în tegumentul organelor genitale.

* Dogiel Jan, 1830—1905, anatomist și fiziolog rus (Leningrad și Kazan).

Scanned with OKEN Scanner

DOLAGE (E.: Dolage's disease) (boală) (sin.: dystrophia myotonica; Miotonia atrofică; distrofia miotonică). Boală eredofamilială, cu o transmitere probabil dominantă incompletă, caracterizată prin miotonie, miopatie periferică (slăbire și atrofie musculară), uneori cu interesarea și a sternocleidomastoidianului, calviție frontală, ptoză și uneori miopatie oculară, facies miopatic, cataractă, atrofie genitală, uneori tulburări mentale, insuficiență cardiacă și adesea modificări radiologice caracteristice ale craniului. (vezi miotonia atrofică sau distrofia miotonică).

DOLICOCEFALIE Dolicocefalie. (E: dolichocephalia) (malformație, boală). Dolicocefalia (gr. dolikhos — alungit și kephalé = cap) este o malformație craniană constând într-o micșorare a diametrului transvers al craniului care este mai mic de 75%, din diametrul anteroposterior (index cefalic sub 75), ceea ce face ca să predomine diametrul antero-posterior (longitudinal) și cu consecințe clinice (vezi malformații craniene).

DOLICOEUROMESOCEFALIC (E: dolichoeuromesocephalus) (malformație, boală). Malformație craniană constând într-o lărgire a craniului în regiunea temporală și cu anumite consecințe clinice (Vezi malformațiile craniene).

DOLICOEURO-OPISTOCEFALIE (E.: dolichoeuro-opisthocephalus) (malformație, boală). Malformație craniană constând într-o lărgire a craniului în regiunea occipitală și cu consecințe clinice (vezi malformațiile craniene).

DOLICOEUROPROCEFALIE. (E.: dolichoeuroprocephalus) (malformație, boală). Malformație craniană, constând într-o lărgire a craniului în regiunea frontală și cu consecințe clinice (vezi malformațiile craniene).

DOLICOFACIAL. (E.: Dolichofacialus) (malformație, boală). Malformație a feței (dolico + lat. facies = față) cu un diametru longitudinal neobișnuit de lung și cu consecințe clinice (vezi malformațiile craniene).

DOLICOLEPTOCEFAL (E.: dolicholeptocephalus) (malformație, boală). Dolicoleptocefalia (dolico + gr. lepto = subțire + képhale = cap) se caracterizează printr-un craniu extrem de lung, înalt și îngust.

DOLLINGER-BIELSCHOWSKY. Idioție amaurotică tip ~ (E.: amaurotic idiocy type Dollinger-Bielschowsky). Tezaurismoză tip Bielschowsky (vezi idioția amaurotică Bielschowsky).

„DOLL'S EYE MOVEMENTS" (engl). și „Doll's head phenomenon" (engl.) (manevră clinică). (rom.: mișcările ochilor de păpușe). Procedeu utilizat în studiul motilității conjugate automatico-reflexe, constând în deplasarea în câmpul vizual a subiectului de examinat (bolnavului) a unui obiect — test luminos și al cărui efect constă în urmărirea acestuia prin mișcările globilor oculari, aidoma ochilor unei păpuși („doll's eye movements"). Fenomenul este mediat de către reflexele labirintice dacă mișcarea capului este bruscă și de către impulsurile proprioceptive de la nivelul mușchilor gâtului, dacă mișcarea capului este mai lentă.

Scanned with OKEN Scanner

Dacă pentru studiul motilității conjugate automatico-reflexe se modifică pasiv poziția capului, aidoma capului unei păpuși, (manevra lui Alajouanine), subiectul examinat are tendința de a-și menține globii oculari în poziția „primară", adică: la rotarea capului spre dreapta, globii oculari tind să rămână în poziția anterioară (cu alte cuvinte față de noua poziție a capului vor privi spre stânga) iar la rotirea capului spre stânga, globii oculari, vor avea o „poziție relativă" spre dreapta. La hiperextensia capului, globii oculari vor lua poziția relativ superioară. La înclinarea capului pe un umăr sau pe celălalt, se vor produce mișcări conjugate reflexe cu caracter girator, în sens orar când capul este aplecat spre dreapta și anterior când capul este aplecat spre stânga. Se va urmări și concordanța dintre limitarea mișcărilor conjugate voluntare și reflexe cu nistagmusul provocat prin excitarea labirintică prin testele clasice (Arseni și Popoviciu, 1981).

DOMINANȚĂ (E.: dominance) (sindrom).

1°. ~ cerebrală (E.: cerebral dominance; hemispherical dominance) este o specializare funcțională a unei emisfere cerebrale (de regulă emisfera stângă la dreptaci și mai rar emisfera dreaptă la stângaci) pentru limbaj și pentru coordonarea unor mișcări care implică o îndemânare deosebită. La persoanele dreptace, 93% după Walton (1980), leziunile emisferei cerebrale stângi tulbură sever activitățile senzorio-motorii diferențiate, producând afazie, diferite modalități de apraxie și agnozie, în timp ce procesle intelectuale și emoționale nu par a fi tulburate. Deoarece leziunile emisferei drepte nu determină tulburări afazice, apare evident, cel puțin din punctul de vedere al limbajului, că emisferele cerebrale nu par a avea aceeași semnificație, această constatare constituind baza concepției dominanței cerebrale.

Afazia la dreptaci, rezultând din leziuni ale emisferei cerebrale stângi (excepțiile de la această regulă sunt excesiv de rare), a generat ideea că această emisferă ar fi dominantă pentru vorbire.

În ceea ce privește indivizii stângaci (7%, dar numai 40% din aceștia sunt puri, restul fiind ambidextri), situația inversă nu este absolut valabilă, deoarece atât leziunile emisferei stângi, cât și ale celei drepte pot produce afazie, chiar dacă aceasta se instalează obișnuit prin lezarea emisferei stângi. Aceasta ar însemna că mecanismele cerebrale implicate în limbaj la aceste persoane, nu sunt localizate atât de strict ca la dreptaci (ceea ce explică și evoluția clinică mai favorabilă a afaziei la stângaci). În orice caz se poate spune că, deși studiile morfologice și fiziologice în problema asimetriei funcționale a emisferelor cerebrale sunt încă la început, ele pot totuși explica multe dintre aspectele „patologice deosebite ce rezultă din afectarea uneia sau alteia dintre emisferele cerebrale".

Se pare că dominanța cerebrală nu este realizată de la naștere și foarte frecvent educația este aceea care, uneori, schimbă mulți stângaci în dreptaci, devenind „stângaci contrariați".

Prin injectarea unei anumite cantități de amital sodic în artera carotidă internă este posibil să se determine care anume emisfer este dominant pentru vorbire.

2°. ~ oculară (E.: ocular dominance),

Condiție în care un ochi este utilizat mai mult decât celălalt. Această condiție este, într-un grad mai mare sau mai mic, posibilă la toți indivizii normali (Mac Natly, 1963) ca și la miopici.

Scanned with OKEN Scanner

DOPAMINĂ (E.: Dopamine) (mediator chimic). Neurotransmițător, care joacă rol important în transmiterea impulsului nervos, la nivelul unor structuri nervoase centrale și periferice.

La nivel periferic, singurele structuri în care ar fi implicată dopamina ar fi reprezentate de corpusculii carotidieni și ganglionul cervical superior (interneuronii mici), dopamina având un rol de neurotransmițător inhibitor (producând hiperpolarizare).

La nivel central, sistemele dopaminergice, net diferite de cele adrenergice și noradrenergice sunt mai complexe, bogat reprezentate (50% din cantitatea de catecolamine cerebrale) și în special la nivelul nucleilor bazali (80% din cantitatea de dopamină): nucleul caudat, putamen, claustrum, globus pallidus, substanța nigra, nucleul roșu, nucleul amidgalian, nucleul subtalamic, tuberculul olfactiv, eminența mediană, cortexul cingulat, nucleul accumbens, nucleul arcuat al hipotalamusului etc.

S-au descris, în funcție de lungimea fibrelor, 3 sisteme dopaminergice:

— sistemele cu fibre scurte, ce leagă între ele straturile plexiform extern și intern sau celule mitrale din glomerulii bulbului olfactiv;

— sisteme cu fibre intermediare: sistemul tubero-hipofizar (nucleii arcuat și periventricular cu lobul intermediar al hipofizei), sistemul incerto-hipotalamic (nucleii hipotalamusului dorsal și posterior cu cei anterior și latero-septali); sistemul periventricular și periapeductal din trunchiul cerebral (în perimetrul nucleului dorsal al vagului, tractului solitar și radiația tegmentală a substanței cenușii periapeductale);

— sistemele cu fibre lungi: sistemele ce leagă regiunea tegmentală ventrală și substanța neagră cu nucleii putamen și neostriat; sistemele mezolimbice (ariile medială prefrontală, cingulată și entorinală); sistemele ce leagă diferitele structuri limbice (sept, tuberculi olfactivi, nucleul accumbens, amigdală, cortex piriform) etc.

La nivelul acestor structuri s-au descris și receptori specifici dopaminergici (D_1 și D_2), care sunt în principal inhibitori. Dopamina își exercită efectele sale după fixare pe receptori prin intermediul adenilciclazei (care determină creșterea AMP „mesagerul secund").

Inactivarea dopaminei se face în mică parte prin transformarea ei prin intermediul dopamin-betahidroxilazei în noradrenalină, urmând mai departe căile de inactivare ale acesteia, dar mai ales prin intermediul monoaminooxidazei (3,4 difenil hidroxifenilacetaldehidă, acid 3,4 dihidrofenilacetic ce se elimină parțial conjugat) și catecoloximetiltransferazei (acid 3,4 dihidrofenilacetic, acid bromonvanilic), o parte fiind captată pre- și postsinaptic și chiar extrasinaptic (și eventual reutilizată).

S-au acumulat dovezi categorice că dopamina este implicată în activitatea sistemului motor extrapiramidal. În boala parkinson, conținutul de dopamină este scăzut, formațiunile extrapiramidale având o capacitate diminuată de a forma și reține dopamina (astfel se explică tratamentul favorabil cu DOPA — un precursor al dopaminei).

DORSAL. NUCLEUL ~ al vagului. (E.: dorsal nucleus of vagus) (noțiune anatomică). Nucleul dorsal al vagului asigură funcția visceromotorie (vegetativă motorie), fiind situat în partea posterioară a calotei bulbare și anume în zona corespunzătoare aripii cenușii de pe planșeul ventriculului

Scanned with OKEN Scanner

al IV-lea. Fibrele acestui nucleu se distribuie la miocard, la musculatura netedă a bronhiilor, *și* a tubului digestiv (deci inervează un vast sistem motor pneumo-cardio-gastro-enteric).

DORSALIZARE. (E.: dorsalisation) (boală). Dorsalizarea (lat. dorsum = spate) se caracterizează prin prezentarea unor caracteristici corespunzătoare vertebrei dorsale, de către vertebre aparținând altor regiuni.

DORSALIZAREA VERTEBREI C_7 (E.: 7th cervical vertebro-dorsolisation) (boală). Anomalie congenitală a vertebrei a șaptea cervicală, a cărei apofiză transversă este transformată într-o coastă mai mult sau mai puțin dezvoltată. Această anomalie poate determina un sindrom de compresiune a nervilor sau vaselor (vezi sindromul de coastă cervicală sau sindromul scalenilor).

DORSALIZAREA VERTEBREI L_1 (E.: first lumbar vertebro dorsalisation) (boală). Anomalie vertebrală congenitală, în care vertebra L_1 are caractere de vertebră dorsală (se articulează cu una sau două coaste libere).

DORSALGIE. (E.: dorsalgia; dorsodynia) (simptom) (sin.: dorsodinia). Dorsalgia (lat. dorsum = spate + gr. algos = durere) desemnează orice durere localizată la nivelul rahisului dorsal.

DOWN* (E.: Down's disease) (boală) (sin.: idioție mongoloidă). Boală datorată unei anomalii cromozomiale (trizomie 21), întâlnită la copii și caracterizată printr-o oprire în dezvoltarea psihică și somatică, însoțită de un aspect caracteristic al feței (facies mongoloid) și alte semne (vezi idioția mongoloidă).

DRAGSTEDT OPERAȚIA ~. (E.: Dragstedt's operation) (procedeu chirurgical) (sin.: vagotomie).** Procedeu chirurgical, constând în secționarea bilaterală a nervilor vagi, practicată în tratamentul bolii ulceroase gastrice și duodenale.

DRĂGĂNESCU*. PROCEDEUL, MANEVRA LUI ~ (E.: Drăgănescu maneuver) (metodă, manevră, clinică).** Procedeu constând în facilitatea producerii reflexelor osteotendinoase rotuliene (patelare) prin practicarea concomitentă a hiperpneei.

* John Langdon Haydon Down, 1828—1896, medic englez.

** Dragstedt Lester Reynold, 1893, chirurg american (Chicago).

*** Drăgănescu Stote (1891—1964). Unul din cei mai mari neurologi și neuropatologi români. A lucrat timp de 31 ani în clinica de neurologie de la Spitalul „Colentina" din București, fiind cel mai apropiat colaborator al marelui său meastru, Profesorul Gheorghe Marinescu (până la moartea acestuia în 1938). A făcut strălucite studii de neurologie și morfopatologie la Berlin, Paris și Strassbourg. Abia în 1959 a fost numit profesor la Facultatea de Medicină din București. A desfășurat o prodigioasă activitate didactică spitalicească și științifică, validată prin 313 lucrări publicate, de neurologie, neuropatologie și neurofiziologie clinică și experimentală (77 în colaborare cu marele Gh. Marinescu) și prin 9 volume (tratate și monografii). Este bine cunoscut în țară și pe plan mondial înseosebi prin monografiile și prin lucrările sale consacrate neuroinfecțiilor. Monografia „Encefalite virotice umane" (Editura Academiei Române, 1952, în colaborare cu A. Petrescu și N. Drăgănescu) rămâne și astăzi o carte de căpătâi pentru orice neurolog și medic practician. I s-au decernat titlul de „Profesor Emerit" și premiul „Victor Babeș" al Academiei Române.

DRĂGĂNESCU ȘI VOICULESCU*. PROBA ~. (E.: Drăgănescu and Voiculescu maneuver) (manevră clinică) (sin.: proba asimetriei tonice dinamice). Se cere bolnavului să ridice ambele brațe și să le oprească brusc, de îndată ce au ajuns în poziție orizontală. De partea leziunii cerebeloase, brațul corespunzător se ridică mai sus decât normal. Această probă indică atât hipermetria și discronometria, prin intrarea tardivă în acțiune a antagoniștilor, cât și hipotonia musculară.

DREAMY STATE (engl.) (rom. stare de vis) (sindrom). Termen intrat în uzul clinic desemnând o tulburare psihică, ce survine în crize de tip halucinator oniric (epilepsie psihosenzorială), întâlnită în unele procese expansive, cu localizare în lobul temporal (porțiunea anterioară).

Descrisă de Penfield și Jasper (1954) ca o tulburare specială a conștiinței în cadrul căreia „bolnavul pierde conștiința existenței sale actuale și trăiește într-o lume imaginară" (Bagdasar și Arseni, 1951), de obicei depărtată, dar totuși familiară (vezi epilepsia temporală și crizele uncinate).

DROMOMANIE (E.: dromomania) (sindrom). Dromomania desemnează obsesia pentru a călători, a rătăci, a vagabonda, precum și paroxismul irezistibil de vagabondaj.

Dromomania este o impulsiune morbidă manifestată prin plecări nemotivate, evadări din familie. Brusc, bolnavul simte nevoia imperioasă de a pleca, de a călători, de a fi mereu pe drum, adesea fără o țintă precisă. Apariția acestei impulsiuni este, pe cât de bruscă, pe atât de neașteptată și însoțită de amnezie asupra episodului.

Dromomania epileptică trebuie deosebită de fuga epileptică.

Dromomania ridică probleme de diagnostic mai ales atunci când apare la persoane care nu au fost cunoscute ca suferind de epilepsie.

Apartenența dromomaniei la epilepsie este dată de apariția ei bruscă și imprevizibilă, uneori precedată de tulburări ale afectivității (indispoziție, tristețe etc.), de modificările EEG care de cele mai multe ori relevă existența unui traseu intercritic de tip epileptic sau a unui focar temporal de unde lente, precum și de starea psihică a bolnavului în momentele respective: aspect neîngrijit, privire rătăcită, lentoarea reacțiilor, gândire vâscoasă, dezlânată etc. (Popoviciu și Bicher, 1984).

DROP-ATTACK (engl.) (simptom) (sin.: atac de derobare). Criza de drop attack, se manifestă printr-o pierdere bruscă a tonusului muscular ce determină căderea (prăbușirea) bolnavului. Debutul este brusc („atac"), fără semne preaccesuale, putându-se produce totuși în timpul rotației sau extensiei capului și nu se însoțește de pierderea cunoștințe sau alte tulburări (de auz, văz, vorbire).

Criza de dropt-attack este patognomonică pentru insuficiența circulatorie vertebro-bazilară (Corfariu, 1971; Kubala și Milikan, 1968; Popoviciu și colab., 1980, 1984). Modificările EEG ale atacului nu pot fi surprinse, din cauza imprevizibilității apariției crizei. Examenul EEG efectuat înafara crizei poate evidenția oarecari anomalii electrografice caracteristice insuficienței vertebro-bazilare (unde delta de tip FIRDA și FIDA), modificările

* Voiculescu Vlad (n. 1913). Unul dintre marii neurologi români, șeful școlii românești contemporane de neurologie, membru titular al Academiei Române, Director al Institutului de Neurologie și Psihiatrie al Academiei de Științe Medicale. A desfășurat o vastă activitate științifică, îndeosebi în domeniile de Neurologie clinică și de neurofiziologie clinică și experimentală (Vezi: Voiculescu, vol. IV).

Scanned with OKEN Scanner

fiind mai evidente la rotația capului sau la activare cu imipramină (Popoviciu și colab., 1969, 1978, 1980).

Simptomul a fost descris de Kremer în 1958, care a semnalat în articolul său existența unor crize de cădere fără alterarea cunoștinței la 3 bolnavi, care au prezentat semne de compresiune în trunchiul cerebral.

Scheehan și colab. au definit simptomul ca „atac neprevăzut, când pacientul cade la pământ din cauza slăbiciunii picioarelor, fără pierderea cunoștinței, atac care este mai mult sau mai puțin patognomonic insuficienței circulatorii vertebrobazilare".

Atacul se caracterizează prin debutul său brutal, fără simptoame preaccesuale, de obicei la modificarea poziției capului, subiectul fiind trântit la pământ, cu pierderea tonusului muscular, fiind conștient în tot timpul atacului, auzul, văzul și vorbirea rămânând nealterate. Criza de drop-attack este un simptom al insuficienței circulatorii vertebro-bazilare (Sheehan și colab., 1960; Kubala și Millikan, 1964; Loeb și Meyer, 1965; Popoviciu și colab., 1969; Williams și Wilson, 1962; Corfariu, 1971).

Frecvența simptomului în cadrul tabloului clinic al insuficienței circulatorii vertebrobazilare a fost de 4% la cazurile studiate de Aşgian și Popoviciu, de 5,5% la cazurile studiate de Loeb și colab., de 23% la bolnavii studiați de Sheehan și colab., și de 18,9% la bolnavii studiați de Corfariu.

Incidența maximă a simptomului se întâlnește la decada a patra de vârstă și apare mult mai frecvent la sexul masculin. Sheehan și colab. au arătat importanța modificărilor radiologice ale coloanei vertebrale în insuficiența circulatorie vertebrobazilară. Popoviciu și colab. au găsit modificări de tip uncodiscartrozic la bolnavii cu insuficiență circulatorie vertebrobazilară într-o proporție de 70%. Corfariu a găsit că 20 de bolnavi, din 33 cu insuficiență circulatorie vertebrobazilară, care au prezentat crize de drop-attack, au avut modificări uncodiscartrozice,iar unul a prezentat o impresiune bazilară.

Înregistrările EEG executate de Popoviciu și Aşgian la bolnavi cu insuficiență circulatorie vertebrobazilară au arătat, în 71% din cazuri, trasee plate, în 5% anomalii difuze lente și iritative, 5% asimetrie interemisferică și în 3% activități FIRDA (frontal intermitent rhythmic delta activity) și FIDA (frontal intermitent delta activity). Autorii au preconizat efectuarea înregistrărilor cu rotarea capului și activări cu imipramină, arătând că prin aceste metode modificările traseului s-au produs în 92% din cazuri, procentul de anomalii lente și iritative crescând de la 5% la 36%, iar procentul descărcărilor de unde lente pe linia mediană crescând de la 7% la 17%. Criza de drop-attack a fost interpretată de Sheehan și colab. ca o ischemie în zona de decusație a piramidelor bulbare. Kremer crede că pierderea tonusului postural și căderea bolnavului, fără pierderea cunoștinței, sunt consecința scoaterii de sub influența cerebeloasă a mecanismelor tonigene care influențează bucla gama. Probabil că drop attack-ul este rezultatul unei suprimări de scurtă durată a funcției facilitante a formației reticulate descendente, cu repercusiuni asupra circuitelor gama sau a formațiunilor inhibitorii, cu repercusiuni asupra circuitelor Renshaw.

Accesele de drop-attack din cadrul insuficienței circulatorii vertebrobazilare nu se pot preta la confuzii de diagnostic cu crizele sincopale, prin faptul că în primele, instalarea prăbușirii tonusului postural se face fără pierderea cunoștinței. În al doilea rând, înregistrările poligrafice și EEG, radiologice și biochimice stabilesc diagnosticul de insuficiență circulatorie vertebrobazilară.

Scanned with OKEN Scanner

Uneori apar pe înregistrările EEG pe regiunile anterioare activități de tip FIRDA și FIDA, care se pot confunda cu undele lente din cadrul atacului sincopal, dar contextul de apariție al acestor grafoelemente patologice este cu totul altul (în cazul sincopei, după instalarea stopului cardiac, sau după prăbușirea TA).

DUBINI*. COREEA ~ (E.: Dubini's disease) (boală) (sin.: coreea electrică; boala lui Bergeron). Varietate de coree electrică descrisă în 1848 și caracterizată prin atacuri convulsive urmate adesea de paralizie, ce se termină prin comă și moarte. Acest tip a fost observat în Italia (1845), actualmente boala fiind considerată ca o encefalită acută epidemică, forma mioclonică a lui Sicard (Garnier și Delamare, 1967) (vezi coreea electrică și encefalita acută epidemică).

DU BOIS-REYMOND. LEGEA LUI ~ (E.: Du Bois-Reymond's law) (lege).** Există perioade de stare variabilă ale curentului continuu care provoacă excitația nervilor și mușchilor, cu alte cuvinte nu valoarea absolută a intensității curentului în orice moment dat acționează ca un stimul pentru un mușchi sau un nerv motor.

DUCHENNE***

1. — **boala ~ (E.: Duchenne's disease) (boală). (sin.: tabes dorsalis).** Denumire ce desemnează tabesul dorsal (vezi tabes);

2. — **distrofia musculară progresivă pseudohipertrofică ~** (E.: Duchenne's dystrophy) (boală). Formă clinică a distrofiei musculare progresive (vezi distrofie musculară);

3. — **paralizia progresivă bulbară ~ (E.. Duchenn's paralysis) (boală).** Denumire ce desemnează paralizia bulbară progresivă (vezi paralizie);

4. — **paralizia tip ~-Erb (E.: Duchenne-Erb palsy or paralysis) (boală). (sin.: paralizie sau sindrom radicular superior al plexului brahial).** Boala desemnează o paralizie a plexului brahial superior (vezi paralizie);

5. — **Semnul ~ (E.: Duchenne's sign) (semn).**

1°. ~ semn întâlnit la piciorul plat valgus dureros: copilul culcat pe spate nu se opune decât foarte slab la tentativa de flexie dorsală a piciorului bolnav (apucat sub capul primului metatarsian).

2°. ~ semn găsit în cursul paraliziei radiale saturninice: lungul supinator, a cărui motilitate este conservată, face o proeminență când se execută flexia antebrațului pe brat.

6. — **sindromul ~ (E.: Duchenne's syndrome) (sindrom). (sin.: paralizia labio-gloso-laringiană)** (vezi paralizii).

DUCHENNE-ERB. SINDROMUL ~ (E.: Duchenne-Erb syndrome) (sindrom) (sin.: sindromul superior de plex brahial). Sindromul în care leziunea interesează rădăcinile C_5-C_6, respectiv teritoriul nervului musculo-cutanat și al rădăcinii externe a medianului. Clinic se caracterizează prin deficit motor și atrofie a mușchilor deltoid, biceps, brahial anterior, lung supinator și mai puțin a mușchilor dorsalul mare, pectoralul mare, dințatul mare și rotundul mare. Reflexele biciptal și stiloradial sunt abolite. Tulburările de sensibilitate sunt prezente pe dermatoamele corespunzătoare (C_5-C_6).

* Dubini Angelo, 1813—1902, medic italian (Milano).
** Emil Heinrich ~, 1818—1896, fiziolog german.
*** Guillaume Benjamin Armand Duchenne, 1806—1875, neurolog francez (Paris).

Scanned with OKEN Scanner

DUCHENNE-GRISINGER. (E.: Duchenne-Grisinger disease) (boală) (sin.: Distrofia musculară progresivă a lui Duchenne; vezi distrofie sau forma pseudohipertrofică a lui Erb).

DUCHENNE-HINKEN. SEMNUL ~ (E.: Duchenne-Hinken sign) (semn). În caz de leziune ușoară a mușchiului fesier mare, partea superioară a trunchiului se apleacă compensator de partea opusă.

DUFOUROW. SEMNUL LUI ~. (E.: Dufourow's sign) (semn). Semn care apare în hemipareze. Când extremitățile superioare sunt întinse înainte în supinație, de partea parezei se observă o ușoară tendință de pronație.

DUNGĂ MENINGITICĂ (E.: meningitic stripe) (semn). Tulburare vasomotorie tegumentară, constând în apariția unei linii roșii, flancate de două linii albe, produsă prin iritarea mecanică a pielii (cu un ac sau cu unghia), tulburare ce se observă în meningitele acute.

DUPRÉ* (E.: Dupré's syndrome) (sindrom). Meningism, adică iritația meningelor cerebrale, produsă prin diverși factori etiologici.

DUPUY-DUTEMPS-CESTAN (E.: Dupuy-Dutemps-Cestan phenomenon) (simptom). Descris în 1903 de Dupuy și Dutemps. Se știe că dacă bolnavul privește în jos, ambele pleoape superioare sunt coborâte egal și simultan. În paralizia facialului (VII), la încercarea de a închide pleoapele (când bolnavul privește în jos), pleoapa superioară de partea paralizată se ridică în mod paradoxal, puternic în sus.

DUPUYTREN. BOALA ~.** (E.: Dupuytren's contraction or contracture) (boală) (sin.: contractura Dupuytren; retracția aponevrozei palmare). Descrisă în 1831, constă în contracția palmară și o îngroșare a fasciei palmare, producând o flexie progresivă a degetelor și în special (obișnuit) a inelarului și degetului mic, consecință a unei leziuni a aponevrozelor palmare (probabil în cadrul unei colagenoze). Mai frecventă, unilateral, dar și bilaterală, afectează în ordine, ca frecvență, degetele inelar, mic, medius, rar indexul și excepțional policele. Boala se observă cel mai des la adulți, relativ tineri, care lucrează fizic (un rol favorizant având și traumele repetate ale mâinilor), dar și la intelectuali, de cele mai multe ori la mâna dreaptă. Are tendință la recidive după tratament chirurgical.

DURA MATER. (E.: dura mater) (noțiune anatomică) (sin.: pachymeninx; pachimeninge).

1. **~ encefalică** (E.: dura mater encephali), desemnează meningele conjunctiv exterior al creierului, gros, dens și neelastic, situat imediat sub oasele craniene (între canalul osos cranio-vertebral pe care-l căptușește și membrana arahnoidă) și are două straturi: endosteal și meningeal.
2. **~ spinală** (E.: spinal dura mater), meningele spinal ce înconjoară măduva și este o prelungire a durei mater centrale.

DURAND-TARDEL. BOALA ~. (E.: Durand-Tardel disease) (boală). Formă de ramolisment cerebral, cu expresie clinică minoră, cu debut ictal, ușor și recuperabil clinic. Persistă un focar anatomopatologic de ramoliție, care își are sediul în zone mute ale creierului, prezența acestui focar fiind adesea surprinsă la autopsie.

* Dupré Ernest-Pierre, 1862—1912, medic francez (Paris).
** Dupuytren Guillaume Baron, 1777—1835, chirurg francez (Paris).

Scanned with OKEN Scanner

DURAND-ZANIN. SINDROMUL ~(Durand-Zanin syndrome) (sindrom). Complex simptomatic congenital (descris de Durand în 1957), care constă într-o asociație rară de defecte de dezvoltare, ca: a) absența septului pelucid; b) siringoencefalie; c) spina bifida; d) picior varus. Se pare că este vorba de o embriopatie.

DURERE (E.: pain) (simptom, sindrom). Durerea este manifestarea senzitivo-reacțională complexă reprezentată de fenomenele psiho-afective conștiente și reacții somatovegetative reflexe rezultate din acțiunea stimulilor nociceptivi (fizici, chimici, termici etc.) asupra formațiunilor receptoare algogene din întregul organism. Componenta subiectivă dominată de senzația neplăcută de intensitate și nuanțe variabile, se însoțește fie de reacții comportamentale voluntare, fie de răspunderi neurovegetative și endocrino-metabolice reflexe.

Îndeplinind rolul unui veritabil semnal de alarmă, durerea acută permite organismului să ia măsurile adecvate de apărare contra diverselor agresiuni specifice și nespecifice care amenință integritatea structurală și funcțională a țesuturilor. În caz de cronicizare, senzația dureroasă acaparând universul afectiv al subiectului, se transformă într-o preocupare autoîntreținută dominantă, producătoare de reacții penibile psihosenzoriale și somatovegetative exagerate. (Haulică și colab., 1982).

Ca stare de conștiință, modificatoare a comportamentului afectiv, sensibilitatea dureroasă a fost și este încă greu de codificat și cuantificat. Diversele tipuri de esteziometre nu asigură suficientă acuratețe determinărilor cantitative atâta timp cât nu poate fi îndepărtat factorul de apreciere subiectivă.

În schimb, reacțiile somatice și vegetative reflexe, ca fenomene cvasinormale de apărare, au fost amplu studiate cu mijloace obiective din ce în ce mai adecvate.

Cu ajutorul tehnicilor neuroanatomice și electrofiziologice clasice s-au precizat mai întâi formațiunile receptoare, căile aferente și centrii cerebrospinali implicați în prelucrarea informațiilor nociceptive și apariția senzației dureroase. În ultimii ani odată cu descoperirea endorfinelor (Hughes și colab., 1975), s-au înregistrat mari progrese în domeniul bazelor neurochimice ale durerii și mecanismului de producere a analgeziei morfinice.

Referitor la căile și centrii sensibilității dureroase, trei etape distincte au putut fi urmărite pe drumul parcurs de excitația rezultată din interacțiunea stimulului nociceptiv cu receptorii specifici și transformarea sa în senzație de durere: — locul de transformare a stimulului dureros în influx nervos (teritoriul nociceptor); — căile și releele sinaptice ale influxului nociceptiv; — structurile nervoase centrale de integrare a informațiilor nociceptive și elaborare a senzației de durere.

Noțiunea de nociceptor este bine definită atât din punct de vedere funcțional cât și morfologic, reprezentând formațiuni distincte față de receptorii senzitivi — mecanoreceptori și termoreceptori. În plus, receptorii pentru durere sunt stimulați de o întreagă varietate de excitanți mecanici și calorici atunci când aceștia ating intensități mari.

Clasic, se descriu două tipuri de receptori cutanați pentru durere: — *nociceptori mecanici* și *nociceptori termici*.

Nociceptorii mecanici sunt reprezentați de terminații nervoase amielinice situate în imediata apropiere a membranei bazale, fiind stimulați de excitanți de presiune mare. Câmpul lor receptor este mic (3 × 2 mm).

Scanned with OKEN Scanner

Diferitele sale părți pot răspunde însă independent unele față de altele, de aceea atunci când un stimul blochează temporar anumite terminații, alte zone ale arborizației terminale fiind neafectate rămân apte să răspundă la rândul lor la un nou excitant.

Nociceptorii termici sunt cunoscuți și sub numele de receptori pentru căldură sau receptori polimodali. Aceștia sunt reprezentanți tot de fibre amielinice care răspund atât la excitanți de presiune puternică cât și la variații mari de temperatură. Nociceptorii termici au un câmp receptor și mai mic decât nociceptorii mecanici. Ei răspund după o perioadă de latență scurtă (<100 ms) și în mod susținut dacă se menține excitantul.

Terminații nociceptive se găsesc și la nivelul mușchilor, în pereții viscerelor și se prezintă sub forma unor fibre amielinice arborizate alcătuind adevărate plexuri. Deci, nu se poate vorbi din punct de vedere histologic de receptori specializați pentru durere care să aibă o structură bine conturată.

S-a observat că în foarte multe situații clinice durerea însoțește fenomenele inflamatorii tisulare. Cum în aceste focare apar substanțe chimice ca: histamina, serotonina, bradikinina, prostaglandina, etc., s-a presupus că aceste substanțe ar fi responsabile de excitarea receptorilor dureroși. S-a precizat că aceste substanțe sunt veritabili mediatori ce transformă energia primită la acțiunea excitantului în influx nervos. Deși mecanismul prin care nociceptorii sunt stimulați de substanțele respective nu este clarificat, se presupune că acești mediatori ar interveni într-o anumită etapă de excitare a nociceptorului.

Toți receptorii pentru durere descriși anterior nu sînt altceva decât ramificații ale dendritelor neuronilor senzitivi, care iau parte la alcătuirea unui nerv cutanat. Fibrele nervilor cutanați au prag de excitabilitate diferit, fiind astfel capabile să conducă impulsuri generate în circumstanțe deosebite. La om, fibrele **A**-alfa conduc impulsuri pentru apariția senzațiilor tactile, fibrele **A**-delta pentru durere tolerabilă, relativ bine localizată de tipul înțepare scurtă, iar fibrele **C** conduc impulsuri responsabile de apariția durerii intense și difuze. Înregistrările biopotențialelor de fibră unică la animale de experiență au pus în evidență existența unor subgrupe care pot fi activate în mod diferențiat. Astfel, în cadrul grupei **C** s-au descris unele fibre care sunt activate polimodel (mecanic, termic, chimic). Ele prezintă și fenomenul de sensibilizare.

Fibrele sensibilității somatice abordează măduva spinării pe calea rădăcinii posterioare în timp ce impulsurile viscerale, prin intermediul ramurii comunicante albe. Axionii neuronilor senzitivi din ganglionul spinal fac sinapsă cu „neuronii de releu" localizați în substanța cenușie a cornului posterior medular. Nociceptorii cutanați au acțiune excitatoare independentă asupra a cel puțin doi neuroni din cornul dorsal. Unul este excitat exclusiv de impulsuri venite de la receptori de durere, iar celălalt neuron primește excitații și de la mecanoreceptorii senzitivi.

Neuronii din straturile 1 și 2 ale măduvei spinării sunt activați de stimuli termici și mecanici de intensitate mare care sunt conduși de la periferie pe calea fibrelor **A**-delta și **C**. În stratul 5 și vecinătatea sa se găsesc neuroni care sunt activați atât de stimuli nociceptivi care ajung aici pe calea fibrelor **A**-delta și **C**, cât și de stimuli tactili vehiculați de fibre A-alfa. La nivelul stratului 5 ajung pe calea fibrelor fine și mesaje de origine viscerală; de aceea acești neuroni sunt denumiți și „celule convergente". Întrucât spre unul și același neuron din această regiune converg atât impulsuri cu

Scanned with OKEN Scanner

punct de plecare în zona cutanată cât și viscerală s-a explicat astfel „durerea proiectată".

Capacitatea de răspuns a acestor neuroni depinde de intensitatea stimulilor periferici. Astfel, durata și frecvența lor de descărcare crește proporțional cu creșterea intensității stimulului (termic, mecanic, chimic, etc.). De asemenea ei sunt puternic activați prin injectarea periferică a unor substanțe algogene de tipul bradikininei.

Axonii neuronilor din straturile 1, 2 și 5 se proiectează la nivele diferite ale encefalului, alcătuind căile durerii. Astfel, după ce se încrucișează la nivelul comisurii anterioare, ei pătrund în substanța albă și formează cadranul antero-lateral, alcătuit din:

— căile spinotalamice care se opresc la nivelul complexului ventrobazal posterior și nucleii intralaminari mediani;

— căile spino-reticulare, cu releu reticulat dar care proiectează spre talamus completând astfel calea spino-reticulo-talamică.

Axonul altor neuroni din stratul 5 medular nu se încrucișează și ajunge în nucleul cervical lateral unde face sinapsă cu neuronii de releu. Impulsul este condus totuși de partea opusă întrucât axonul acestui neuron din nucleul cervical se încucișează și apoi se termină la nivelul talamusului.

Există o organizare somatotopică a fascicolului spinotalamic, așa încât fibrele care vin din părțile inferioare ale corpului sunt dispuse la exteriorul acestuia.

Pe parcursul său, fascicolul spino-talamic, dă o serie de colaterale la nivelul trunchiului cerebral către formația reticulată. Acestea sunt responsabile de manifestările respiratorii și circulatorii din cursul durerii. De asemenea, se realizează conexiuni și cu nucleii somnului paradoxal sau nucleii serotoninergici ai rafeului. Conexiunile cu formația reticulată mezencefalică ar fi responsabile de reacția de trezire și de orientare din cursul durerii.

La limita dintre mezencefal și diencefal se observă o separare din partea mediană a tractusului spino-talamic a unui contingent de fibre subțiri care merg lateral de nucleul limitant și conduc durerea subcorticală, „paleotalamică". Fibrele spino-talamice laterale se termină în nucleii ce proiectează direct pe cortex în timp ce fibrele mediane fac sinapsă cu nucleii talamici ai sistemului de proiecție difuză, nespecifică. Înainte de a ajunge la cortex, aceste căi fac sinapsă în putamen, caudat și mai ales în palidum de unde și termenul de „conducere subcorticală a durerii".

Cea mai mare parte din fibrele fascicolului spino-talamic se termină în partea bazală a nucleului bazal al talamusului — nucleul ventrocaudal parvocelular (Vcpc). Acest nucleu proiectează în aria corticală 3b din girusul postcentral bogată în celule granulare. Această arie, numită și koriocortex postcentral, este considerată ca punct terminus unde iau naștere senzațiile protopatice și în care durerea ocupă partea esențială. Ablația acestei zone produce degenerescență retrogradă numai în zona cu celule mici din nucleul ventral al talamusului. De fapt, la om, pentru senzația dureroasă se poate reprezenta un homuculus senzitiv care se încadrează în conținutul nucleilor talamici. Fasciculul spino-talamic se termină și în corpul geniculat median care aparține sistemului auditiv și care proiectează în aria somestezică II, situată în partea superioară a scizurii lui Sylvius și în operculul rolandic.

Partea mediană a fasciculului spino-talamic, care s-a detașat la limita mezencefalo-diencefalică, se termină în nucleul limitant și nucleii intrala-

Scanned with OKEN Scanner

minari. Acești ultimi doi nuclei proiectează în palidum și sunt responsabili de durerea trăită.

În mod normal, nucleul de proiecție corticală directă inhibă sau chiar blochează căile durerii subcorticale. Dacă această influență este înlăturată prin distrugerea nucleului talamic de proiecție corticală apare durerea patologică, caracteristică sindromului talamic. În acest caz, dacă se distruge și nucleul subcortical al durerii, fenomenele caracteristice sindromului talamic dispar.

Cercetările din ultimul deceniu au furnizat numeroase explicații a căror integrare a făcut posibilă înțelegerea unor circumstanțe de analgezie sau de apariție a durerii patologice. S-a observat că releul medular prezintă o importanță deosebită în percepția durerii întrucât la acest nivel intervin o serie de mecanisme care modulează transmisia nociceptivă. Transmiterea sinaptică a durerii este influențată la nivelul măduvii spinării atât de influxuri venite de la periferia organismului cât și de la nivelul unor formațiuni nervoase superioare.

Numeroase observații clinice (membru fantomă, disesteziile de denervare, durerea din polinevrită) au sugerat ideea că durerea ar putea fi în acest caz rezultatul pierderii capacităților inhibitorii mai degrabă decât a unor procese de stimulare propriu-zisă. Este cunoscut faptul că activitatea fibrelor A-alfa blochează la nivelul medular transmisia impulsurilor nociceptive vehiculate de fibrele A-delta și C. Asupra mecanismului care intervine în această inhibiție sunt încă păreri controversate. Printre acestea se numără și teoria „gate-controlului" (controlul de poartă, produsă de Melzack și Wall, 1968), care se bazează pe fenomenul de inhibiție presinaptică, adică printr-un proces de control axonal. Acest fenomen de inhibiție presinaptică se petrece la nivelul cornului posterior medular și este explicat astfel: stimularea fibrelor cu diametru mare (A-alfa) produce la nivelul straturilor 2 și 3 din cordonul posterior un câmp electric negativ. Influxul nervos generat în celulele mici din aceste straturi se transmite ansamblului de fibre aferente înainte ca acestea să facă sinapsă cu celulele stratului 5 (sistemul I). În acest fel se produce depolarizarea fibrelor aferente și deci scăderea amplitudinii influxurilor care se îndreaptă către joncțiunea sinaptică. Scăderea activității electrofiziologice a fibrelor aferente provoacă o reducere a mediatorului chimic sinaptic și deci o deprimare a activării sistemului T.

Facilitarea presinaptică este rezultatul activării fibrelor subțiri (A-delta și C) care creează un câmp electric pozitiv, deci hiperpolarizarea aferențelor înaintea joncțiunii sinaptice cu celulele din stratul 5. Prin urmare se produce o creștere a eliberării mediatorului chimic care are drept consecință o excitare a sistemului T.

În stare de repaus fibrele cu diametru mic prezintă o activitate spontană slabă și în acest mod țin deschisă „poarta" către sistemul T. La acțiunea unui stimul de intensitate redusă, fibre cu diametru mare transportă trenuri de influxuri care ajung cu ușurință la sistemul T pe care îl excită. Excitarea sistemului T este de scurtă durată întrucât intervine sistemul de contrareacție negativă (inhibiția presinaptică) care închide poarta către cornul medular posterior. Dacă stimularea periferică este foarte puternică se produce și excitarea fibrelor A-delta și C, care deschid poarta, iar sistemul de contrareacție pozitiv (facilitare presinaptică) depășește procesul de contrareacție negativă. Rezultă deci, că atunci când influxurile dureroase vor fi mai frecvente, poarta va fi mai larg deschisă, iar descărcările vor ajunge cu

Scanned with OKEN Scanner

ușurință la nivelul sistemului T care va transmite pe căi extralemniscale informații către centrii superiori.

Această teorie, deși nu este admisă de toți specialiștii, prezintă alături de semnificațiile fiziologice menționate o serie de implicații terapeutice deosebit de eficace. În același context se înscriu datele privind localizarea receptorilor opioizi la nivel medular (Snyder, 1973) și ulterior descoperirea endorfinelor. Mesajele nociceptive, recepționate la nivelul pielii, mușchilor și viscerelor ajunse în măduva spinării determină eliberarea substanței P la nivelul terminațiilor din substanța gelatinoasă Rolando (straturile 2 și 3). Substanța P reprezintă deci mediatorul care activează neuronii din stratul 5 medular și care transmit așa după cum am văzut pe căile ascendente mesajele dureroase către encefal. Transmiterea impulsurilor dureroase poate fi blocată de sistemul encefalinergic medular endogen. Interneuronii prezenți în cornul posterior al măduvei realizează procesul de modulare a transmisiei dureroase. Aceștia eliberează encefaline care se fixează pe receptorii morfinici situați la nivelul terminațiilor fibrelor subțiri, blocând astfel eliberarea substanței P.

Stimularea electrică în scop analgetic reprezintă una din implicațiile clinice ale teoriei „controlului de poartă". Aceasta se poate realiza prin stimularea căilor inhibitorii ale durerii atât la nivel de nerv periferic (fibre A-alfa și beta) cât și a cordoanelor posterioare ale măduvei (căi inhibitorii descendente).

Aceste din urmă observații atestă existența unor formațiuni nervoase superioare care controlează transmiterea sinaptică a durerii la nivel medular. Ele se întind din porțiunea rostrală a bulbului și până în partea inferioară a diencefalului. Neuroni din aceste formațiuni își trimit axonul în măduva spinării, realizând la nivelul stratului 5 din cornul posterior sinapse de tip serotoninergic.

Activarea fiziologică sau stimularea electrică a structurilor respective din trunchiul cerebral determină eliberarea de serotonină și astfel se produce blocarea transmiterii ascendente a mesajelor nociceptive. Datele experimentale respective au adus în discuție rolul serotoninei în analgezia de tip morfinic. De altfel, efectul analgetic al morfinei este suprimat dacă se reduce conținutul în serotonină a sistemului nervos central sau se distrug regiunile din trunchiul cerebral bogate în neuroni seorotoninergici (substanța cenușie periapeductală, nucleul magnus al rafeului). În sfârșit, efectul analgetic obținut prin electrostimularea formațiunilor encefalice implicate în modularea transmisiei durerii este redus sau suprimat dacă în prealabil s-a administrat naloxon (antagonist specific al morfinei), probând astfel implicațiile substanțelor morfin-like endogene în procesele respective. Toate aceste date electrofiziologice, biochimice și farmacologice demonstrează că în controlul durerii sunt implicate mai multe sisteme inhibate sau activate la diverse nivele în mod diferențiat.

Mediația chimică a transmiterii durerii implică un grup larg de substanțe endogene capabile fie să activeze receptorii alogeni periferici, fie să realizeze transmiterea senzațiilor la nivelul căilor durerii, fie să moduleze această transmitere în sens mai ales inhibitor.

Receptorii algogeni cu prag înalt, fie ei specializați sau polimodali sunt activați de stimulii mecanici, termici și chimici exogeni sau endogeni ce depășesc intensitatea sau concentrația prag. În rândul substanțelor alogene au fost incluse: histamina, serotonina, catecolaminele, bradikinina, prostaglandinele, ionii de K^+, Ca^{2+}, H^+, ATP-ul și unii subprodușii.

Scanned with OKEN Scanner

Lezarea mecanică, termică sau hipoxică a țesuturilor își datorează efectul algogen și măsurii în care se realizează condițiile necesare acumulării unuia sau mai multora dintre agenții chimici enumerați mai sus.

O situație tipică în acest sens este durerea viscerală de tip ischemic. De exemplu, în insuficiența coronariană hipoxia determină formarea și acumularea de substanțe endogene cu dublă activitate vasculară și nervoasă denumite *substanțe vaso-neuroactive* (SVN). Din acest grup, pe prim plan se situează bradikinina alături de histamină, serotonină, prostaglandine, ionii de H^+ și K^+ etc.

Substanța P: în transmiterea sinaptică centrală a senzațiilor dureroase un rol deosebit este jucat de un peptid endogen de origine neurală — *substanța P* (SP), descoperită încă din 1931 de von Euler și Gaddum în creierul și intestinul de iepure. În 1933, Lembeck găsește de 10 ori mai multă substanță P în rădăcinile spinale dorsale decât în cele ventrale și emite ipoteza rolului jucat de substanță în mediația neuronilor senzitivi primari. Ulterior, începând cu deceniul actual, cercetările privind substanța P au căpătat un ritm alert. S-a realizat izolarea și sinteza substanței ce s-a dovedit a fi un decapeptid care-și menține satisfăcător activitatea și într-o formă heptapeptidică naturală.

Substanței P i se atribuie o serie de roluri funcționale atât centrale cât și la periferie. Prezența sa la nivelul sistemului neuroendocrin difuz (paracrin), descris de Pearse (1968, 1978) sub denumirea de sistem APUD, a permis implicarea peptidului în fenomene cum ar fi vasodilatația antidromică prin reflex de axon, vasodilatația cerebrală, activitatea motorie și secretorie digestivă. Cea mai plauzibilă funcție a substanței P pare a fi în momentul de față cea de neuromediator excitator central.

În favoarea acestui punct de vedere pledează în primul rând stocarea peptidului la nivelul fosfolipidelor fracției veziculare sinaptosomale din omogenatele cerebrale.

Opiacee endogene. Utilizarea în scop analgetic a opiului este menționată în inscripțiile sumeriene. Dezvoltarea rapidă în ultimele două decenii a cercetărilor privind mecanismul de acțiune al morfinei a dus la descoperirea existenței receptorilor pentru morfină în cele mai diferite țesuturi. Caracterizate prin secvența aminoacidice și acțiuni comune, s-a presupus inițial că endorfinele ar reprezenta precursori metabolici al enkefalinelor. Faptul că în neuronii enkefalinergici nu s-au găsit endorfine și invers, pare să stabilească definitiv existența a două sisteme neuronale opioide înrudite, dar bine individualizate: sistemul enkefalinergic și sistemul endorfinergic (Watson și colab., 1978: Guillemin, 1978, 1979; Hughes, 1978). Biosinteza și structura acestor opioizi endogeni sunt în curs de a fi clarificate la nivelul celulelor hipofizare. Eliberați în circulație de la nivelul hipofizei anterioare, opioizii ajung pe căi anterograde în circulația generală. Există și posibilitatea ajungerii lor pe căi retrograde la nivelul hipotalamusului de unde difuziunea în sistemul nervos central este relativ lipsită de dificultăți. De fapt, marea majoritate a opioizilor endogeni se formează la nivelul neuronilor peptidergici din sistemul nervos central și nu este de origină hipofizară.

S-au descris neuroni enkefalinergici în nucleii accumbens, caudat, putamen și amigdalian din telencefal, nucleii paraventricular, supraoptic, regiunea perifornicală și hipotalamusul lateral din diencefal, nucleii interpeduncular, mezencefalic, substanța reticulată și nucleii cohleari și vestibulari rombencefalici, precum și în lamele I și II ale cornului dorsal medular.

Scanned with OKEN Scanner

Acești neuroni sunt de obicei interneuroni cu axoni scurți ce realizează frecvent sinapse axo-axonale dar și axo-dendritice. Fibrele acestor neuroni se distribuie în zone largi ale sistemului nervos central. La nivelul telencefalului, fibrele enkefalinergice au o densitate deosebită în globus palidus, caudat-putamen, stria terminală, nucleul accumbens, în jurul celulelor piramidale din girus cinguli, area occipitalis și retrosplenialis, hipocamp, amigdală. În diencefal, fibrele sunt dense în hipotalamus (eminența mediană, celulele ependimare periventriculare, nucleii posteriori) talamus și subtalamus. Mezencefalul conține aglomerări de fibre enkefalinergice în substanța cenușie periapeductală, formația reticulată, substanța neagră, nucleul interpeduncular ș.a. La nivelul rombencefalului fibre enkefalinergice se condensează în numeroase structuri (locus coeruleus, rafeul pontin, nucleii cohleari, trigeminali, formația reticulată, nucleii motori IV, VII, XII, nucleul ambiguu, nucleul magnocelular. tractusul solitar, nucleul motor al vagului precum și în cerebel. La nivelul măduvei, substanța gelatinoasă reprezintă zona de distribuție prin excelență a fibrelor enkefalin-reactive.

Neuronii endorfinergici sunt mai puțin răspândiți în sistemul nervos central. Ei pot fi găsiți exclusiv în hipotalamusul mediobazal și regiunea arcuată. Terminațiile acestor neuroni sunt varicoase și lungi distribuindu-se la distanță. Astfel de terminații endorfinergice au fost evidențiate în teritoriul hipotalamic anterior, septal, substanța cenușie periapeductală, punte. Globus pallidus, hipocampul și măduva sunt endorfin-negative.

Localizarea diferențiată a celor două sisteme opioide sugerează faptul că în sistemele descendente de control ale durerii ar exista un etaj inferior, medular, exclusiv enkefalinergic și un etaj superior diencefalo-mezencefalic, cu mediație endorfin-enkefalinergică (Watson și colab., 1978). Intervenția endorfinelor la nivel medular ar putea avea loc doar pe calea lichidului cefalorahidian în care s-a descris prezența lor (Hughes, 1978).

Enkefalinele și endorfinele produse în perikarion sunt transportate transaxonal până la nivelul butonilor sinaptici unde se stochează eventual în formă veziculară (Pickel și colab., 1979).

Acțiunea opiaceelor endogene se realizează la nivelul unor receptori multipli (Lord și colab., 1976, 1977; Martin și colab., 1976; Lemaire și colab., 1978). S-au descris 3 tipuri de receptori: μ (morfinici), k (ketazolinici) și δ (nalorfinici) după afinitățile majore pentru antagoniștii și agoniștii respectivi.

Angajarea sistemelor opioide cerebrale în reglarea nocicepției profunde sau superficiale se realizează prin intermediul receptorilor înalt stereospecifici de tip μ în timp ce receptorii de tip k sunt implicați în reacțiile motorii la un mediu nou (Ramabadian și Jacob, 1979). Eliberarea opiaceelor endogene și cuplarea acestora cu receptorii specifici determină efecte directe și indirecte.

Încă din momentul descrierii opiaceelor endogene Kosterlitz și Hughes (1975) au emis ipoteza implicării acestora în fenomenele de toleranță, dependență și abstinență declanșate de administrarea cronică a opiaceelor exogene. În cursul acestor administrări s-ar reduce concentrația de opiacee endogene astfel încât, la întrerupere, până în momentul reechilibrării se produce un deficit de opiacee endogene ce ar declanșa manifestările abstinenței.

Alături de o dependență de tip somatic, opiaceele sunt capabile să inducă și o dependență de tip psihic. Aceasta se explică prin implicarea opiaceelor endogene în activitatea sistemului limbic, fapt demonstrat prin metoda autostimulării regiunilor bogate în terminații și receptori opiozi (Kuschinsky și colab., 1979; Stein și Belluzzi, 1978, Olds, 1979).

Scanned with OKEN Scanner

Arsenalul medical actual dispune de *trei arme principale de combatere a durerii:* medicația analgetică, intervențiile chirurgicale și blocarea durerii prin mijloace fiziologice. Din această ultimă categorie face parte analgezia prin acupunctură manuală sau electrică și prin electrostimulare.

Acupunctura este cunoscută de aproximativ 4000 ani înaintea erei noastre și reconsiderată în ultimele decenii prin prisma achizițiilor neurofiziologiei moderne.

În prezent, această metodă realizează o veritabilă punte de legătură între fiziologia orientală și neurofiziologia clasică, occidentală.

Efectul analgezic al acupuncturii este interpretat în prezent, ca o manifestare a interacțiunii impulsurilor aferente plecate de la regiunea dureroasă cu acelea de la nivelul punctelor active de acupunctură. În esență, este vorba de supunerea impulsurilor dureroase la o serie de procese de selecție, filtrare, ocluzie, și inhibiție la nivelul sistemului nervos central, așa încât acestea sunt slăbite sau împiedicate de a atinge pragul sensibilității conștiente. Fiind lipsită de nocivitate, metoda este recomandabilă ca modalitate eficientă de îndepărtare a durerii.

Referitor la mecanismele periferice ale analgeziei prin acupunctură, s-a precizat că la nivelul punctelor active se găsesc receptori, a căror anestezie locală cu procaină suprimă atât senzațiile neplăcute locale cât și efectul analgezic.

Electroanalgezia. Progresele recente înregistrate în domeniul neurofiziologiei durerii au contribuit și la instituirea unor metode de analgezie prin electrostimulare. Aceste metode de electroanalgezie se aplică la diferite nivele pe traseul căilor de conducere a impulsurilor dureroase. Cele mai utilizate sunt stimularea cordoanelor posterioare ale măduvei spinării (Shealy și Martimer, 1967) și a nervilor periferici (Wall și Sweet, 1967).

Stimularea cordoanelor posterioare medulare se realizează prin plasarea unor electrozi, fie pe cale chirurgicală, fie percutanat. Datorită complicațiilor postoperatorii care au survenit în aceste cazuri, aplicarea directă a electrozilor a fost înlocuită cu introducerea acestora percutanat în spațiul epidural prin intermediul unor trocare sub control radiologic. Stimularea repetitivă în acest caz dă posibilitatea controlului de plasare a electrozilor întrucât produce parestezii în teritoriul cutanat corespunzător. Analgezia prin stimularea cordoanelor medulare posterioare este indicată în algii uni- sau bilaterale la nivelul membrelor inferioare ca urmăre a unor metastaze sau tumori neoplazice primitive inoperabile, durerea din amputație, algii postzosteriene, etc. Rezultatele sunt diferite de la autor la autor, apreciindu-se că la 25—30% din cazuri se obține o analgezie totală, iar la 50% se observă un rezultat parțial.

Stimularea transcutanată în scop analgetic, utilizează doi electrozi, legați la un generator de impulsuri care se plasează în regiunea de proiecție dureroasă.

Concepută inițial ca metodă pentru selecționarea bolnavilor, candidați pentru implantare de electrozi, stimularea transcutanată s-a impus ulterior ca metodă cu eficacitate antalgică. Această metodă poate fi practicată de bolnav prin autostimulare de mai multe ori într-o zi și se indică în cazul durerilor localizate de tip radicular, membru fantomă, algii postzosteriene, etc. Stimularea transcutanată utilizată pentru tratamentul acestor dureri de deaferentare necesită o integritate a căilor nervoase capabilă să conducă stimulii până la nivelul centrilor nervoși.

Scanned with OKEN Scanner

Tratamentul neurochirurgical al durerii se bazează în aceeași măsură pe achizițiile neurofiziologice privind transmiterea impulsurilor dureroase. Astfel, cunoașterea multiplelor relații ale ariilor fronto-prefrontale și orbitare cu sistemul limbic telencefalic, cu hipotalamusul, cu sistemele vegetative și cu FR a condus la o mai aprofundată cunoaștere a modalităților de desfășurare a unor activități și comportamente, precum și la înțelegerea integrării unor comportamente motorii și psihice, inclusiv emoționale și la durere (Mac Lean, 1958; Arseni și Oprescu, 1967; Popoviciu și Pascu, 1979). Aceste date noi au deschis diverse perspective terapeutice în unele sindroame algice complexe, dintre care amintim (Arseni și Oprescu, 1967; Popoviciu și Pascu, 1979): a) leucotomia, cu variatele sale modalități neurochirurgicale: b) corticectomiile (excizii de cortex orbitar și/sau temporo-rinencefalic; c) topectomiile de arii 9 și 10; d) transsecțiunile subcorticale (Arseni și Oprescu 1967); e) cingulotomie. La acestea, se pot asocia metodele farmacoterapice cu tranchilizante și psihotrope cu acțiune selectivă, psihoterapia ș.a. (Popoviciu și Pascu, 1979).

Radicotomia posterioară sub microscop a devenit o metodă selectivă de intervenție chirurgicală care respectă fibrele cu diametru gros, permițând astfel să se secționeze numai fibrele ce conduc impulsuri dureroase până la nivelul joncțiunii radiculo-medulare. Această metodă nu compromite sistemele de inhibiție metamerică și centrală, și evită în același timp durerile de deaferentare.

Termocoagularea percutană a ganglionului lui Gasser realizează o neurotomie selectivă a trigemenului, fiind o metodă de tratament al nevralgiei trigeminale (Arseni și Oprescu, 1967).

Metodele stereotaxice cerebrale sunt utilizate în sindroamele dureroase netratabile (Arseni și Oprescu, 1967: Popoviciu și Pascu, 1979). Aceste intervenții se practică de obicei bilateral și se adresează sistemului nespecific — talamic difuz și nucleilor asociativi care leagă talamusul de cortexul frontal. Stereotaxia este utilizată uneori și în cordotomia antero-laterală. Datorită imposibilității de localizare precisă a căilor descendete cu rol inhibitor în transmiterea durerii, pot apare însă unele complicații secundare.

În sfârșit, pentru tratamentul durerii s-au propus și o serie de intervenții care beneficiază concomitent de metodele stereotaxice și electroanalgetice. Amintim stimularea nucleului ventro-postero-lateral după implantarea stereotaxică a unui electrod la acest nivel și utilizarea unui stimulator adecvat. Astfel de electrozi de excitație pot fi folosiți și după implantare stereotaxică la nivelul nucleului dorsal al rafeului, aplicându-se stimuli repetitivi.

DURET*

1. **Arterele nucleare ale lui ~** (E.: Duret's nuclear arteries) (noțiune anatomică).

Ramuri ganglionare ale arterei cerebrale posterioare;

2. **Leziunea lui ~** (E.: Duret's lesion) (sindrom).

Sângerare în mezencefal și ventricolul al IV-lea, consecutivă unui traumatism închis cranian;

3. **Cisternele lui ~** (E.: Duret's rivers) (noțiune anatomică).

Spații subarahnoidiene care confluează în cisterna subarahnoidiană.

* Duret Henri, 1849—1921, neurochirurg francez (Paris, Lille).

Scanned with OKEN Scanner

DURITĂ (E.: duritis) (boală). Termenul este sinonim cu pahimeningită (pachymeningitis) (termen mai corect) și desemnează inflamația durei mater.

DUTEMPS-CESTAN. SEMNUL ~. (semn). Semn prezent în paralizia facială de tip periferic, constând într-o ridicare a pleoapei superioare de partea paralizată atunci când bolnavul este invitat să privească în jos și să închidă ușor ochii.

DUTTON. BOALA ~(Dutton's disease) (boală) (sin.: tripanosomiaza africană; boala somnului african). Descrisă în 1902, este produsă de tripanosome de două tipuri: gambiană și rodeziană, transmise de mușteleGlossina palpalis și Morsitads. Cea mai tipică este boala somnului gambiană. După o perioadă de incubație de 14 zile, apar febră neregulată, erupții diverse, stare de epuizare generală, după care se instalează o stare de somn, evoluând spre comă cu sfârșit letal.

DÜRCK. GRANULOMUL ~. (E.: Dürck's granulome) (boală. noțiune morfopatologică). Leziune cerebrală în malaria tropicală, caracterizată prin proliferarea celulelor gliale, in jurul zonelor de necroză ce apar ca urmare a unor tromboze vasculare, realizându-se aspectul de rozetă.

DWARFISM (E.: Dwarfism) (boală). Condiție de înălțime subnormală, sub 1,25 m, a unei persoane. Aceasta poate să nu fie asociată cu alte anomalii sau, dimpotrivă, asociată cu infantilism sau diformități.

EAGLETON. SEMNUL LUI ~(E.: Eagleton's sign) (semn). Constă în dureri retrobulbare acuzate de unii bolnavi cu abces cerebral în lobul temporal.

EAGLETON. SINDROMUL LUI ~(E.: Eagleton's syndrome) (sindrom). Constă în păstrarea excitabilității labirintului in poziție orizontală, însă cu pierderea funcției labirintice în poziția de ortostatism. Se observă în tumorile ponto-cerebeloase.

EATON. SEMNUL LUI ~(Eaton's sign) (semn). În sindromul scalenic (descris de Naffziger — vezi Naffziger) se produce o scădere a tensiunii arteriale și diminuarea pulsului arterei radiale prin rotația capului de partea extremității bolnave, simultan cu o inspirație profundă (semnul lui Eaton, cunoscut și sub denumirea de „semnul lui Addson-Coffee").

EATON-LAMBERT. SINDROMUL ~ (sindrom) (E.: Eaton-Lambert syndrome).

DEFINIȚIE. ETIOPATOGENIE

Descris în 1956 de către Lambert, Eaton și Rocke, în cancerul bronșic, se mai numește și sindrom miasteniform paraneoplazic. Ulterior a mai fost descris în cancere extrapulmonare și în alte afecțiuni: hipertiroidie, neuropatie carențială sau după tratament cu vincristină. Actualmente, sindromul Eaton-Lambert este considerat ca o varitate de neuropatie motorie cu etiologie în general paraneoplazică, în care mecanismul patogenic principal este reprezentat de o tulburare de transmisie neuromusculară caracteristică de

Scanned with OKEN Scanner

tip bloc presinaptic (blocarea eliberării cuantelor de acetilcolină din stocul presinaptic).

Studiile cu microelectrozi intrasinaptici au pus în evidență normalitatea potențialului de placă, inclusiv în ceea ce privește conținutul cuantic. Numărul de cuante de ACH eliberate pe un impuls depolarizant este mult diminuat, iar creșterea concentrației de $K^+(e)$ nu corectează acest defect. Stimularea repetitivă la frecvențe înalte are un efect favorabil net. Comportamentul electric observat indică un defect presinaptic constând în frenarea procesului de eliberare a cuantelor de mediator. O asemenea interpretare este susținută și de o serie de argumente indirecte: analogia cu blocul botulinic, cu cel indus de Mg^{++} și de antibiotice, sensibilitatea excesivă la suxametoniu și mai ales efectul favorabil al guanidinei. Defectul sinaptic nu răspunde la anticolinesterazice, dar este prompt corectat de guanidină, care stimulează eliberarea de acetilcolină. Sindromul a putut fi reprodus experimental prin injectarea la animal a unui extract tumoral provenind de la un bolnav cu sindrom miasteniform. Se consideră posibilă acțiunea unei substanțe hormonomimetice cu acțiune blocantă asupra eliberării mediatorului, țesutul secretant fiind probabil tumora pulmonară.

Relațiile dintre tumoră și anomalia EMG, deși certe nu sunt definitivate. Nu există suficiente date asupra relației cauză-efect, deoarece nu întotdeauna tumora este decelată, iar anomalia EMG poate să preceadă cu luni sau ani apariția procesului neoplazic (Radu, 1978). Eliminarea tumorii antrenează de obicei dispariția simptomatologiei. Tumora este în general un carcinom, a cărui structură histopatologică este variabilă. Blocul sinaptic este parțial corectat de epinefrină și metilxantine, activatoare ale adenilciclazelor, efect similar cu cel al Ca^{++}. Efectul este potențat de beta-blocante și anihilat de alfa-blocante.

MORFOPATOLOGIE

Biopsia musculară este normală sau arată alterații nespecifice; se găsesc leziuni de demielinizare a axonilor, precum și demielinizare în cordoanele posterioare și leziuni neuronale în coarnele anterioare (Castaigne și colab., 1968). Microscopia electronică a arătat la nivelul plăcii motorii o dezvoltare deosebită a aparatului subneuronal prin creșterea numărului de fante sinaptice secundare. Uneori mitocondriile fibrelor musculare au un aspect megaconical (Radu, 1978).

SIMPTOMATOLOGIA CLINICĂ

Sindromul miasteniform se întâlnește în general la bărbați, după vârsta de 40 de ani. Simptomul principal constă în fatigabilitate musculară, mai marcată la membrele inferioare. Mersul este perturbat, obositor. Examenul pune în evidență deficit motor al mușchilor proximali și deficite în teritoriile musculare inervate de nervii cranieni.

Atrofia musculară este moderată sau absentă și prezintă fasciculații: reflexele miotatice sunt diminuate sau absente, în special la membrele inferioare.

Tulburările senzitive constau din dureri musculare și parestezii distale: uneori sunt severe și realizează aspectul unei neuropatii senzitive. Caracteristic este, în sindromul Eaton-Lambert, imposibilitatea bolnavilor de a dezvolta cu rapiditate normală o contracție voluntară maximă: e nevoie de un interval de câteva secunde pentru a se produce efectul maxim. Potențarea este un fenomen trecător și prelungirea efortului face să apară fatigabilitatea patologică dând aspectul miastenic al sindromului.

Scanned with OKEN Scanner

Electromiografia evidențiază un bloc de altă natură decât cel miastenic. Stimularea electrică repetitivă a nervului periferic cu înregistrarea potențialului de acțiune arată: stimularea supramaximală unică a nervului motor dă un potențial net inferior celui normal; stimulări repetate cu frecvență joasă (2 c/sec) reduc progresiv amplitudinea potențialelor în raport cu primul răspuns; stimulări supramaximale cu frecvență rapidă (10—200 c/sec) produc o creștere progresivă a amplitudinii potențialelor (fenomen de potențial) ce persistă câteva secunde; urmează o fază de epuizare (de ordinul minutelor) în care o stimulare supramaximală determină un răspuns inferior celui obținut, înainte de potențare. Traseul EMG este ameliorat de guanidină.

TRATAMENT

Evoluția simptomelor miasteniforme nu respectă un paralelism cu cea a procesului tumoral, defectul sinaptic persistând după ablația tumorii. Caracterul rezidual al simptomatologiei impune o terapie cu guanidină, substanță eliberatoare de acetilcolină în doze de 20—50 mg/kg, care asigură un control satisfăcător al funcției sinaptice, chiar dacă evoluția tumorii pulmonare este inexorabilă (Radu, 1978).

ECHOENCEFALOGRAFIE (E.: Echoencefalographia) (metodă neurofiziologică). Echoencefalografia se bazează pe studiul ecourilor reflectate de diverse structuri anatomice ale cutiei craniene la trecerea unui fascicul liniar de ultrasunete. La trecerea dintr-un mediu în altul, la suprafața celor două medii, ultrasunetul se reflectă. Mărimea, forma și poziția acestor unde reflectate, dau informații utile asupra structurilor anatomice și eventualelor modificări patologice intracraniene.

În investigația craniocerebrală se utilizează ultrasunetul între 1 și 2 MHz, produs ca efect al activității piezoelectrice a unor cristale (transductorii). Datorită intermitenței impulsurilor același cristal poate servi și ca emițător și ca receptor, recepția făcându-se în pauza dintre emisii.

Echografia unidimensională, modul A (scan A) înregistrează timpul în care impulsul ultrasonic ajunge la o suprafață de limită și ecoul ei se întoarce la transductor. Deflexiunile verticale ale ecourilor se înregistrează pe linia de bază pe care este imprimată și scala distanțelor.

În mod normal traseul ultrasonoencefalografic prezintă trei deflexiuni importante: a) ecoul inițial, care este un complex de ecouri obținut prin trecerea fasciculului de ultrasunete prin învelișurile craniene de diferite densități; b) ecoul final (de ieșire) dat de reflectarea fasciculului ultrasonic pe peretele opus al cutiei craniene, situat la 15 cm de punctul de intrare; c) ecoul liniei mediane, element decisiv în aprecierea echoencefalografiei, generat de epifiza calcificată, șanțul interemisferic, septum palucidum, coasa creierului și ventricolul III; d) ecourile laterale, date de ventriculii laterali și care apar la 1—1,5 cm în dreapta și în stânga ecoului median.

Stările patologice intracraniene pot induce unele modificări ale echoencefalografiei, sub forma unor deplasări ale ecoului median, apariția de ecouri anormale ale ventriculilor, reflexii caracteristice unor formațiuni expansive intracraniene. Astfel în procesele expansive supratentoriale apare deplasarea ecoului median, în funcție de localizarea și mărimea procesului. Cele situate temporal și occipital dau deplasări importante, în timp ce cele frontale, parasagitale și mediobazele dau deplasări mult mai reduse. Pot da deplasări ale ecoului median hematoamele extradurale, subdurale, intraparenchimatoase, hemoragiile cerebrale, tumorile cerebrale (în special cele temporale și occipitale),

Scanned with OKEN Scanner

conul de angajare a uncusurilor hipocampice, colecțiile septice intracerebrale. De asemenea, se pot evidenția unele dilatări ventriculare (hidrocefalii) sau atrofii cerebrale, prin studiul ecourilor laterale.

În unele afecțiuni (tumori cerebrale, formațiuni chistice intracraniene, hematoame posttraumatice) se pot obține chiar ecouri specifice, nu numai prin deplasările sistemului ventricular.

Echografia bidimensională, modul B (scan B). Constă din modalitatea de traducere în spoturi luminoase a ecourilor. Se pot obține informații echografice atât asupra poziției structurilor mediane, cât și a existenței unor procese intraparenchimatoase. Tehnica necesită existența unui traductor mobil care se deplasează de-a lungul unei linii anumite pe suprafața scalpului. Fiecare ecou va apărea pe un ecran sub forma unui punct a cărui luminozitate va fi proporțională cu intensitatea ecoului. Pe linia de bază apar doar câteva puncte cu luminozități diferite, reprezentând ecourile de la structurile întâlnite pe axa corespunzătoare. Profunzimea intracraniană a procesului este apreciată pe axa orizontală, iar poziția transductorului la nivelul scalpului pe cea verticală, obținându-se o imagine bidimensională a secțiunii respective prin conținutul cranian. Echografia tip B oferă informații referitoare la: deplasările sistemului ventricular,prin apropierea spațiului luminos al structurilor mediane de unul din cele două spoturi care reprezintă pereții conținutului cranian, prezența unor ecouri anormale ,,alungirea'' spoturilor care poate sugera o intensificare a ecourilor produse de structurile normale situate în spatele tumorii.

Scannerul tridimensional, modul C. Face parte din investigațiile foarte moderne prin tehnica ultrasunetelor. Se înmagazinează mai multe planuri echotomografice, succesive, care, ulterior utilizând calculatorul, sunt reorientate. Imaginile suprapuse în plan frontal dau senzația de stereoscopie. Datele sunt extrem de sigure, asemănătoare celor obținute prin TAC.

Echografia tip — mișcare — modul TM (time-motion). Analizează mișcarea unui organ (ventricolii cerebrali, vase intracraniene) în timpul real al efectuării ei. Schimbarea poziției ecourilor pe ecran pune în evidență mișcarea în funcție de timp. Prin această metodă se pot obține date asupra relațiilor de presiune intracraniană.

ECKBOM. SINDROMUL LUI ~ (E.: Eckbom's syndrome) (sindrom). Numit și sindromul ,,picioarelor neliniștite'' (,,restless legs''), al,,picioarelor care ard'', a fost descris de Fein și colab. (1940), Eckbom (1944) și Harnack (1951).

DEFINIȚIE

Este un sindrom de etiopatogenie neelucidată până în prezent, caracterizat clinic prin parestezii (asthenia crurum paresthesica) și/sau dureri (asthenia crurum dolorosa) în membrele inferioare, care apar în repaus și mai ales noaptea, însoțite de necesitatea imperioasă de mișcare a membrelor. Sindromul are o evoluție cronică.

Ca frecvență sindromul apare în general la adulți, dar poate apărea la orice vârstă, este mai frecvent la femei, având ca factori predispozanți: sarcina, anemia, discriniile, hipovitaminoza (Șofletea, 1967); are o frecvență mai mare în țările nordice, dar se întâlnește și la noi (Popoviciu și Bicher, 1984).

Etiopatogenia sindromului nu este elucidată. Apariția sa familială, uneori cu frecvență mai mare a fost observată de Lugaresi (1965); în unele cazuri există o predispoziție ereditară. a) *Ipoteza originii metabolice.* După Eckbom

(1970), ar fi vorba de o tulburare metabolică musculară. La unele cazuri s-au găsit creșteri semnificative nocturne ale colinesterazei serice. Sindromul ,,picioa relor neliniștite'' ar fi similar,dar nu identic, cu sindromul descris de Denny-Brown la prizonierii de război și atribuit de acesta unei deficiențe de tip pelagros. Un sindrom similar a fost provocat la voluntari, prin carență de acid pantotenic. Sindromul a fost descris la bolnavii cu diabet juvenil (Harnack, 1951) și asociat cu neuropatia diabetică (Marieta Macovei-Patriche și Petrescu, 1979). O imagine clinică similară din punct de vedere fenomenologic poate fi văzută și în insuficiența renală cronică, unde poate constitui o manifestare precoce, dar persistentă a neuropatiei periferice (Reynolds și colab., 1979). Sindromul a mai fost descris în prostatită, anemie feriprivă, cancer, gastrită cronică hipo- sau anacidă, avitaminoze.

b) *Ipoteza originii vasculare.* Prezența sindromului ,,picioarelor neliniștite'' la unii diabetici a dus la ideea originii vasculare, atestând prezența angiopatiei diabetice, dar apariția sindromului precede cu mult instalarea angiopatiei, fapt demonstrat de indicele oscilometric normal găsit la bolnavi (Marieta Macovei-Patriche, 1980).

c) *Ipoteza originii neurogene.* Mai probabil, acest sindrom are o orgine neurogenă. S-a descris asociat cu neuropatia diabetică și cu cea din insuficiența renală; cercetându-se viteza de conducere în nervii periferici s-a constat o diminuare a acesteia chiar în stadiul de neuropatie subclinică. Bornstein (1961) și Lugaresi și colab. (1965), au explicat apariția acestui sindrom prin disfuncția primitivă a formației reticulate și a căilor reticulo-spinale, care duce la dereglarea funcției fibrelor gamma, provocând astfel tulburări motorii. Roth și colab. (1974) au surprins modificări EMG de leziune a neuronului motor periferic, iar prin înregistrări poligrafice nocturne au remarcat prezența descărcărilor mioclonice. Concluzia acestor autori a fost că, probabil în patogenia acestui sindrom sunt implicate atât mecanisme centrale, cât și periferice. Popoviciu și colab. (1973), studiind antecedentele patologice, au scos în evidență prezența unor afecțiuni neurologice premergătoare sindromului, iar la un caz apariția sindromului a fost legată de evoluția unei suferințe medulare. Această observație concordă cu părerea unor autori (Bornstein, 1961), care susțin că sindromul ,,restless legs'' poate fi expresia clinică a unor afecțiuni organice medulare.

SIMPTOMATOLOGIE

Clinic, sindromul se caracterizează prin apariția unor senzații particulare în membrele inferioare: parestezii sub formă de înțepături și furnicături, dureri sub formă de arsuri, amorțeli și uneori senzații de prurit difuz. Localizarea acestor simptome este la nivelul coapsei și gambei (cel mai frecvent) dar și la nivelul genunchiului, gleznei și plantei. Ele sunt resimțite de multe ori în profunzimea mușchiului. Caracteristica lor principală este apariția în repaus și, mai ales, noaptea; ele se ameliorează prin mișcarea membrelor inferioare, această mișcare devenind o necesitate imperioasă. Mișcarea continuă a membrelor inferioare, creează impresia unor ,,picioare neliniștite'', de unde și numele dat acestui sindrom. În formele grave, boala devine foarte chinuitoare, obligând bolnavul să se miște toată noaptea. Sindromul se asociază frecvent cu miocloniile fiziologice, înregistrate de Roth și colab. (1974) prin electropoligrafie nocturnă, dar el poate să apară și independent (Guilleminault și colab. 1975). El constituie o cauză frecventă a insomniei cronice (Reynolds și colab., 1979) și a fost încadrat de ASDC (Association Sleep Disorders Centrers) (1979) în grupul parasomniilor.

Scanned with OKEN Scanner

Înregistrările poligrafice nocturne.

Popoviciu și colab. (1972, 1973, 1978) și Roth și colab. (1974) au arătat că fenomenele motorii apar în stare de veghe sau în timpul adormirii, persistă în somnul lent superficial (stadiile Ia și Ib) și uneori și în stadiul II, dispar complet în fazele hipersincronizante ale somnului profund și în stadiile REM și, numai în mod excepțional, reapar în unele perioade REM. Există mari tulburări de organizare a somnului, cu lungi perioade de veghe, cu creșteri ale perioadelor de somn lent superficial și ale stadiilor REM, cu reducerea marcată și uneori absența cvasitotală a somnului lent profund și cu prezența „anxietății" și a „vagabondajului" motor al membrelor inferioare în cursul somnului lent superficial, al veghei și al stadiilor REM din prima parte a nopții (Popoviciu și colab., 1972, 1973, 1978).

TRATAMENT

Se poate încerca o terapie cu tranchilizante, sedative și hipnotice (Popoviciu și colab., 1978). S-au obținut unele rezultate bune și cu substanțe curarizante de sinteză (Sofletea, 1967). Unii clinicieni pledează pentru folosirea fenitoinei și a carbamazepinei în tratamentul acestui sindrom, dar eficacitatea terapiei anticonvulsivante în această tulburare nu este dovedită (Reynolds și colab. 1979).

ECLAMPSIE. (E.: eclampsia) (boală). Reprezintă un accident paroxistic hipertensiv, specific sarcinii, care poate apărea pe fondul unei nefropatii gravidice primitive, cât și al unei nefropatii preexistente sarcinii. Frecvența ei este de 1/500—1/1000 de sarcini. Se întâlnește adeseori la primipare, în sarcina gemelară, în mola hidatiformă, polihidramnios. Ca factori predispozanți se semnalează : diabetul zaharat, diverse boli renale preexistente sau o hipertensiune arterială preexistentă. Leziunile primare constau dintr-un vasospasm arteriolar renal cu modificări glomerulare, hiperplazie celulară juxtaglomerulară, degenerarea ansei lui Henle; apoi spasmul arteriolar se generalizează, apar modificări necrotice, hialine și fibrinoide, coagulare intravasculară diseminată cu necroză ischemică și hemoragii la nivel capilar și arteriolar, care interesează multiple organe, dar mai ales ficatul, rinichii, creierul, plămânii și cordul. Edemul pulmonar, insuficiența cardiacă, hemoragia cerebrală sau necroza corticală renală, pot duce la exitus.

SIMPTOMATOLOGIE

Eclampsia apare în general în ultimul trimestru de sarcină și obișnuit aproape de termen, dar poate apărea și în timpul travaliului și postpartum în primele 24—48 ore. Tabloul clinic este zgomotos: mioclonii, convulsii epileptice tonico-clonice, adesea subintrante, dureri mari epigastrice, amauroză cu hemoragii retiniene, tulburări psihice, deficite cerebrale de focar (pareze, manifestări afazice), edem pulmonar sau cianoză, mai ales după convulsii, stare comatoasă. De obicei, accesul de eclampsie este precedat de o stare de preeclampsie cu cefalee, vărsături, vertij, tulburări de vedere, spasm sau edem retinian, hipertensiune arterială, proteinurie, edeme, oligurie până la anurie. Prognosticul matern este bun în condițiile unui tratament corect în faza preeclamptică, dar rămâne rezervat în eclampsia declarată (5—10% mortalitate). Hemoragia cerebrală apare la 40% din cazurile cu eclampsie. Se pot observa: hemoragii mici și multiple situate în cortex, hemoragie intracerebrală mică și unică, hemoragie masivă intracerebrală, cu diverse localizări și care rareori se pretează la intervenție chirurgicală. Examenul histologic al creierului evidențiază și alte modificări" : edem cerebral, leziuni ale vaselor mici cu trom-

Scanned with OKEN Scanner

boze, infarcte, precum și mici hemoragii focale; trombii vasculari sunt frecvenți, endoteliile capilarelor prezintă intumescență și depuneri de grăsimi, uneori depuneri de săruri de calciu în peretele vascular, în globus palidus și nucleul caudat. Celulele nervoase au leziuni ischemice, iar glia, procese proliferative. Eclampsia trebuie deosebită în special din punctul de vedere al complicațiilor cerebrale ale sarcinii, de tromboflebita cerebrală postpartum, în care lipsesc însă, în cazurile necomplicate, hipertensiunea arterială și nefropatia.

TRATAMENT

Se impune administrarea de urgență a unei medicații de combatere a edemului cerebral, și a hipertensiunii intracraniene (depletive: furosemid, manitol sulfat de magneziu), preparate de propranolol, vasodilatatoare și antiepileptice (fenobarbital, fenitoin, carbamazepină), pe lângă instituirea unui regim igieno-dietetic corespunzător (de prevenire a hipertensiunii arteriale și a azotemiei).

ECLIPSĂ VIZUALĂ (E.: Visual eclipse) (simptom). Suprimare bruscă și trecătoare, de foarte scurtă durată, a vederii. Apare adesea în insuficiențele circulatorii vertebro-bazilare, în leziunile arterelor cerebrale posterioare, în afecțiuni (inclusiv tumori) ale lobilor occipitali, pe parcursul sindromului de hipertensiune intracraniană (cu stază papilară), în encefalopatia uremică.

ECOMO VON. BOALA ~ (E.: Von Economo's disease) (boală) (sin.: encefalita epidemică letargică). Descrisă de Von Economo în 1916—1917 și aproape concomitent de medicul francez Cruchet. Este determinată de un virus neurotrop. Boala a avut, la începutul secolului, un caracter epidemic, în zilele noastre fiind observată doar în mod endemic. Este o polioencefalită (vezi encefalite), cu afectarea substanței cenușii și cu predominența leziunilor în regiunile mezodiencefalice (vezi encefalite).

ECTORS. SINDROMUL ~ (E.: Ectors syndrome) (sindrom). Acest sindrom a fost descris de Ectors în meningioamele celei de a treia circumvoluții frontale (F3). Astfel, acest meningiom este situat pe F3 și pe jumătatea posterioară a F2 și corespunde ariilor 8, 9, 44, 45 și 46 Brodmann. Tumora este mică de obicei, cântărind doar 20—40 grame. Sindromul lui Ector (al F3) se caracterizează prin 5 categorii de simptome: 1. Hemiplegia homolaterală se datorește unei leziuni a pedunculului cerebral de partea opusă tumorii prin deplasarea laterală a trunchiului cerebral, contra marginii libere a cortului cerebelului, fără ca lobul temporal să fie angajat. Hemiplegia debutează la membrul inferior, extinzându-se apoi la membrul superior și la față. 2. Sindromul mental descris în tumorile frontale. 3. Sindromul motor al ariei 8 se caracterizează prin: rotația capului spre partea leziunii, agitație, hiperkinezie, pseudocoree, spasme de torsiune, lateropulsie, mers în stea spre partea leziunii, anemie, facies „figé" aspect, parkinsonian. 4. Sindromul piramidal încrucișat (hemiplegie alternă). Când tumora este mare, se poate constata o tetraplegie. Iritația frontalei ascendente produce crize jaksoniene de partea opusă tumorii, debutând la față. Iritația ariei a 8-a (piciorul F2) produce crize care debutează prin mișcări rotatorii ale capului și ale ochilor de partea opusă leziunii. Ca atare se pot produce crize de epilepsie jacksoniană de o parte, asociate cu o hemiplegie de partea opusă, epilepsia având valoare localizatorie. Sindromul de dezechilibru se manifestă printr-o lateropulsiune și prin mers în stea (prin leziune a ariei a 8-a). 5. Sindromul radiologic se manifestă prin dilatație unilaterală cu arborizație a unei colaterale care vine din ramura anterioară a meningeei mijlocii la nivelul tumorii, precum și printr-o porozitate osoasă localizată și printr-o dezvoltare exagerată a sistemului veno-diploic frontal. Ectors a mai arătat

Scanned with OKEN Scanner

semnele caracteristice ventriculografice: devierea coarnelor frontale spre partea opusă, poziția oblică (de sus în jos și de partea opusă) a ventricolului al treilea.

ECVINISM (E. equinus) (simptom) (sin.: picior ecvin. pes equinus). Termen folosit pentru piciorul deformat: flexie plantară exagerată din articulația tibioastragliană. Poate fi congenital sau dobândit, prin afectări traumatice, reumatism degenerativ, neurologice (poliomielită).

EDEM CEREBRAL (E.: cerebral edema) (sindrom).

1. *Edemul cerebral din bolile vasculare cerebrale și din encefalopatia hipertensivă.* Edemul cerebral reprezintă răspunsul morfologic cel mai frecvent întâlnit în boala hipertonă și în bolile vasculare cerebrale în general. Poate apare ca o leziune independentă sau ca un fenomen reactiv de însoțire în accidentele vasculare, atât ischemice, cât și hemoragice. Edemul poate interesa encefalul în întregime sau anumite porțiuni în mod preferențial, putând simula uneori un proces inlocuitor de spațiu. Edematierea amigdalelor cerebeloase și a uncusului hipocampic reprezintă o mare urgență, ducând la compresia și distorsionarea trunchiului cerebral. Edemul cerebral este întotdeauna mai accentuat în substanța albă, probabil datorită particularităților structurale ale acesteia (spațiul extracelular în substanța albă este mai săracă decât cea din substanța cenușie). Fibrele în U au de asemenea o rezistență mai mare la edem.

În cazul leziunilor focale, edemul cerebral este totdeauna mai intens perifocal. Creierul edematiat apare mărit de volum în grad variabil, cu circumvoluțiile lățite, turtite, frecvent cu uncusul hipocampic și cu amigdalele cerebeloase proeminente, eventual cu un șanț în jurul amigdalelor cerebeloase (urma lăsată de marginile osoase ale găurii occipitale). Pe secțiune, ventriculii pot apare de volum redus, substanța albă de volum mărit. Clasicii (Reinhardt, 1957) împărțeau edemul cerebral în două tipuri: 1) ,,umflarea creierului'', în care substanța cerebrală apărea macroscopic lucioasă și cu consistență crescută, iar fluidul în exces se află intracelular ; 2) ,,Edemul cerebral'' propriu-zis, în care parenchimul apărea apos și cu consistența scăzută, iar excesul de fluid se afla în spațiul extracelular. Acestor tipuri li se pot, eventual, găsi corespondenți în clasificarea modernă a lui Klatze (1967), care împarte edemele în citotoxice și vasogene, insistând asupra intricării în timp a celor două aspecte. Edemul citotoxic se datorește inhibiției, de cauze variate, a funcțiilor barierei hematoencefalice și se caracterizează prin inhibiția primară cu fluid a ,,picioruşelor'' perivasculare astrogliale și apoi a pericarionului astroglial (ar fi faza de ,,umflare'' a creierului), urmată sau nu de ruperea membranei celulare astrogliale cu ieșirea fluidului de edem în spațiul extracelular (faza de edem propriu-zis). Edemul vasogen se produce prin distrugerea mecanică a barierei hematoencefalice, cu extravazarea fluidului de edem, atât direct în spațiul extracelular, cât și indirect, după depășirea posibilității de destindere a astrocitelor. Situațiile în care edemul apare sub forma acestor două tipuri pure sunt foarte rare. În bolile vasculare, ambele tipuri de edem se intrică. *Microscopic*, în edemul substanței cenușii se remarcă lărgirea spațiilor perivasculare și pericelulare, apoi apariția unui aspect mai lax, cu ochiuri aparent goale, parenchimul luând în final un aspect spongios. În substanța albă, spațiile aparent goale sunt mai mari de la început, aspectul spongios mai intens și mai precoce. Edemul sever persistent poate duce la necroză tisulară. În bolile vasculare, edemul poate retroceda total sau poate persista ca fenomen reactiv la prezența unui țesut necrotic sau a hemoragiei. Persistența în timp a edemului determină

Scanned with OKEN Scanner

apariția unui răspuns celular manifestat prin glioză discretă sau moderată. Microscopia electronică arată că țesutul cerebral edemațiat se caracterizează în primele faze prin umflarea severă a prelungirilor și-a pericarionului astroglial, care iau un aspect „spălat", apos și ale căror organite celulare intră în necrobioză și în final dispar. În stadiile mai avansate, membrana celulară a astrocitului se rupe, nucleul intră și el în necrobioză, spațiul extracelular din jurul astrocitului se lărgește mult. Neuronul se poate edemația și el. În substanța albă modificările astrogliei sunt aceleași, spațiile extracelulare sunt mult mai largi, prelungirile celulare par să plutească într-un fluid. În timp, apar și modificări ale oligodendrogliei. Leziunea primară parenchimatoasă este reprezentată de edemul cerebral, care apare precoce și nu necesită leziuni morfologice ale peretelui vascular pentru apariția lui.

Tratamentul edemului cerebral. Drenajul edemului cerebral.

A) *Substanțe cu activitate osmotică. Soluțiile hiperosmolare.* Deși edemul ce se asociază ischemiei cerebrale are o patogenie insuficient de bine cunoscută, toți autorii sunt de acord în a-l considera unul din punctele cele mai interesante ale terapeuticii. El poate, dacă nu este tratat, să provoace leziuni secundare, extinzând zona de ramolisment,antrenând o compresie a unor părți din creier foarte îndepărtate de focarul lezional. Este admis că anumite soluții hiperosmolare, substanțe ce nu traversează sau traversează foarte lent bariera hemocerebrală, antrenează o diminuare a presiunii intracraniene și a volumului cerebral. Cu toate că nu este demonstrat, este posibil ca soluțiile hiperosmolare să crească debitul sanguin cerebral în mod electiv în zonele de ramolisment, datorită reducerii presiunii intracraniene și diminuării locale a presiunii venoase. Edemul cerebral localizat în jurul unui focar de ramolisment poate să diminue sub acțiunea soluțiilor osmolare. O serie întreagă de molecule sunt capabile să determine o hipertonie intravasculară suficientă pentru a drena edemul cerebral, eliminând apa. Proprietățile ideale ale unei molecule osmoactive sunt (Popoviciu și Pascu, 1982; Arseni și Popoviciu, 1984): — greutatea moleculară ușor crescută, antrenând o activitate osmotică puternică la o doză scăzută; — absența utilizării de către organism, pentru ca molecula să nu fie distrusă înainte de a acționa; — absența difuzibilității; — absența efectelor secundare nedorite.

Utilizarea acestor substanțe, necesită unele precauții: ele antrenează o creștere a tensiunii arteriale și o creștere a diurezei apoase. Substanțele cele mai utilizate sunt:

1. *Serul glucozat hipertonic* — reduce rapid edemul, dar are inconvenientul de a fi rapid metabolizat;

2. *Ureea* — este puternic și rapid activă asupra edemului cerebral. Are însă inconvenientul difuziunii foarte rapide și antrenării în consecință a fenomenelor de rebound, iar pe de altă parte eliminarea sa necesită o hiperactivitate de excreție renală, care nu se poate realiza întotdeauna;

3. *Manitolul* — nu este nici difuzibil, nici metabolizabil. Este un produs mult mai ușor de utilizat, dar, la doze egale este mai puțin activ față de uree;

— *asocierea uree-manitol* este utilă, manitolul atenuând fenomenele de rebound date de uree;

4. *Glicerolul* este singurul produs din aceste molecule osmo-active ce poate fi administrat pe cale gastrică.Este lipsit de toxicitate și poate fi utlizat timp îndelungat. Totuși, în cazurile de urgență acțiunea sa nu este așa de rapidă, ca cea obținută prin alte produse. Glicerina nu este toxică, chiar când este administrată pe cale venoasă, în soluție de 20% până la doze importante

Scanned with OKEN Scanner

de 6,5 g/kilocorp .În mod obișnuit, se administrează fie pe cale intravenoasă în soluție de 20%, 1,2 g/kilocorp, fie per os în doze de 1,5 g/kilocorp, în 6 prize zilnic. Se poate începe tratamentul cu produsul intravenos, după care se continuă cu produsul administrat per os. Rezultatele par să fie remarcabile în infarctele cerebrale;

5. *Dextranul cu greutate moleculară mică* (Rheomacrodex). Acționează prin creșterea volumului sanghin circulant. De asemenea, acționează asupra microcirculației. Crește debitul sanguin cerebral. Rheomacrodexul este capabil să prevină sau să reducă agregarea intravasculară a hematiilor (fenomenul de sludge) cu ameliorarea circulației capilare; de asemenea, produsul ar avea o acțiune asupra tendinței agregării plachetelor. Din punct de vedere clinic, unele studii comparative par să fie în favoarea unui bun efect al tratamentului cu Rheomacrodex în accidentele vasculare cerebrale. Soluțiile hiperosmolare sunt capabile să reducă primitiv edemul cerebral în jurul vaselor.

B. *Diureticele*. Se utilizează hidroclorotiazide asociate sau nu la antialdosteronice. Indicația majoră o are edemul din encefalopatia hipertensivă, unde retenția sodată este obișnuită. *Acetazolamida* (inhibitor de anhidrază carbonică) are un efect sigur asupra reducerii secreției plexurilor. Această substanță este utilă în toate sindroamele de hipertensiune intracraniană legate de o hipersecreție a lichidului cefalo-rahidian, dar efectul antiedematos este mediocru, depleția hidrică este minimă și tranzitorie. *Furosemidul* este un diuretic tolerat excelent și are o acțiune rapidă și masivă. Modificările de osmolaritate plasmatică sunt aproape totdeauna neglijabile, iar hipokaliemia produsă este relativ ușor corectată.

Indicațiile chirurgicale. Rezultatele bune obținute prin utilizarea substanțelor de mai sus au limitat utilizarea intervențiilor decompresive. Totuși, în unele forme de edem cerebral, diferitele tehnici neurochirugicale de drenaj sunt obligatorii.

2. *Edemul cerebral* din traumatismele cranio-cerebrale, din procesele inflamatorii și din tumorile cerebrale va fi abordat la pozițiile respective.

EDEM TROFIC NEUROGEN (E.: neurogenic trophic'edema) (sindrom). Edemul trofoneurotic de diverse tipuri apare în numeroase afecțiuni ale sistemului nervos central și periferic: în polinevrite, poliradiculonevrite, encefalomieloradiculonevrite (așa-zisul „sindrom neuro-edematos epidemic" al lui Depré-Marie), în unele compresiuni mieloradiculare, în hemiplegiile de diverse etiologii (Arseni și Botez, 1971), în sindromul parietal („mâna edematoasă", din sindromul parietal) ș.a. În leziunile medulare, edemul trofoneurotic se întâlnește în siringomielie (și hematomielie). Atrofia de tip Aran-Duchenne din siringomielie, asociată vasoconstricției, hiperhidrozei, hiperreflexivității pilo-motorii și tulburărilor de sensibilitate caracteristice ce contribuie la realizarea „mâinii suculente" descrise de Marinescu. „Mâna suculentă" a lui Marinescu se caracterizează printr-un edem al mâinii și degetelor, care apar modificate de volum, umflate, pielea fiind de obicei umedă, dar lucioasă. Uneori însă pielea poate fi uscată, rugoasă și scuamoasă. Unghiile sunt atrofice și deformate, iar degetele pot fi deformate și prin osteoartropatiile coexistente ale falangelor, prin osteolizele și prin resorbțiile scheletice, prin fracturile spontane, prin ulcerațiile atone și prin panaritiile analgezice asociate. Mai rar se întâlnește „piciorul suculent".

Tulburările trofice din siringomielie sunt date de leziuni ale centrilor de la baza cornului anterior și a celor din cornul lateral.

Scanned with OKEN Scanner

În leziunile encefalice însoțite de hemiplegie, alături de atrofiile musculare apare un edem trofic al membrelor paralizate. Destul de rar edemul se însoțește de eritem și vezicule cu lichid, fie strict localizate, fie mai răspândite.

În patologia edemului trofoneurotic s-au incriminat atât mecanisme periferice, cât și centrale. S-a demonstrat că edemele țesuturilor din hemiplegie sunt cauzate de modificări vasomotorii periferice: diminuarea tonusului vascular determină o modificare a permeabilității peretelui și apariția de lichid în țesuturi, dar prezența edemului membrelor paretice este legată aproape întotdeauna de leziuni parietale, ceea ce a condus la ideea existenței unui centru trofic situat în lobul parietal (vezi atrofia musculară).

EDSALL. SINDROMUL LUI ~ (E.: Edsall's syndrome) (sindrom). Se mai numește și crampa musculară care apare la căldură. Se întâlnește la muncitorii care lucrează în medii cu căldură excesivă. Clinic se traduce prin spasme musculare dureroase, asociate cu midriază și cu puls scăzut (vezi crampă musculară).

EDWARDS. SINDROMUL LUI ~ (E.: Edwards syndrome) (sindrom). Se caracterizează printr-o anomalie cromozomială: prezența supranumerară a cromozomului 18 (trisomie E 18). Incidența sindromului Edwards la nounăscuții vii este de 1/4000.

Clinic simptomatologia este polimorfă, constând din prezența a numeroase anomalii somatice : dismorfie cranio-facială (scafocefalie, displazie auriculară), încălecarea degetelor de la mâini, malformații ale picioarelor („rocker-bottom feet"), malformații cardiace și renale etc. Neuropsihic mai preganant se manifestă o microcefalie cu retardare psihică, hipotonie musculară, hipoplazie cerebeloasă.

EGGER SEMNUL LUI ~ (E.: Egger's sign) (semn). Semn clinic obiectiv, ce se întâlnește în sindromul hemiplegic flasc. În inspirație forțată voluntară jumătatea toracelui de partea paralizată se ridică mai puțin decât cea de partea sănătoasă (vezi hemiplegia).

EICHHORST. SINDROMUL LUI ~ (E.: Eichhorst's syndrome) (sindrom). Este denumirea pe care o poartă o formă de distrofie musculară progresivă (vezi distrofii musculare progresive).

EIJKMAN. SINDROMUL LUI ~ (E.: Eijkman's syndrome) (sindrom). Este sindromul beri-beri, obținut experimental la animal prin carență alimentară de vitamina B_1. Se manifestă prin paralizii progresive ale membrelor și prin crize convulsive.

ELECTROCORTICOGRAFIE (E.: electrocorticographia) (metodă neurofiziologică). Este procedeul de înregistrare direct de pe cortex, după ridicarea voletului osos și a durei mater, a activității bioelectrice a creierului folosind electrozi de suprafață. Zona patologică (zonă epileptogenă, zonă iritativă) selectată prin stereoencefalografie este verificată electric prin electrocorticografie care validează activitatea electrică paroxistică. Prin coroborarea datelor se poate trece la rezecția corticală.

Pentru înregistrarea electrocorticografică sunt folosiți electrozi de grafit sau de oțel inoxidabil, în număr variat cu ajutorul cărora se pot explora zone inaccesibile înregistrărilor de pe scalp.

Scanned with OKEN Scanner

Prin electrocorticografie s-a stabilit o morfologie caracteristică a activității electrice, diferențiate pe regiunile corticale. Astfel, pentru jumătatea posterioară a scoarței emisferice este caracteristic un ritm de 8—11 cicli/sec., cu amplitudinea de 500 μV; pentru regiunile precentrală și centrală un ritm de 20—25 cicli/sec., cu amplitudinea de 100—200 μV, în timp ce în regiunile frontale normal este ritmul de 4—6 cicli/sec. Fenomenelor critice le corespund următoarele modificări: accelerarea inițială a ritmului în regiunea unde debutează criza, cu scăderea amplitudinii (cu scăderea frecvenței), fenomene ce pot rămâne cantonate la zona epileptogenă sau pot difuza în regiunile învecinate.

Ghidată de stereoencefalografia prealabilă, electrocorticografia este un mijloc foarte util de a aprecia întinderea rezecției corticale și/sau subcorticale a zonei epileptogene sau a ariei iritative. Printr-o recrutare judicioasă a cazurilor se pot obține rezultate bune, în special la cazurile cu epilepsie de lob temporal sau parietal. Electrocorticografia este utilizată cu predilecție în intervențiile neurochirurgicale pentru anumite forme de epilepsie și în tumori cerebrale.

Criteriile de bază în localizarea zonei epileptogene pot fi considerate următoarele: 1) înregistrarea spontană a unui focar net de activitate electrică de tip iritativ, cu morfologie constantă și difuziune restrânsă. Dacă există anomalii electrice propagate secundar se investighează zonele de propagare cu electrozi supraetajați; 2) punerea în evidență prin neurostimulare a unei zone bine delimitate, cu un prag de excitabilitate scăzut, mai ales când există o corelație cu manifestările clinice ale crizei bolnavului; 3) depistarea unor crize electrice spontane care sunt localizate în zone corticale corespunzătoare manifestărilor clinice paroxistice; 4) dispariția anomaliilor electrice după excizia focarului epileptogen.

În tumorile cerebrale, studiul activității bioelectrice corticale, cât și subcorticale permite delimitarea zonei tumorii și a edemului perifocal. În general, porțiunea tumorii cerebrale este caracterizată prin silențiu electric, iar regiunile periferice și fenomenele perifocale, prin unde lente de tip theta polimorf. Datele obținute prin electrocorticografie pot conferi neurochirurgului informații asupra granței tumorii și delimitării fenomenului edematos.

ELECTROENCEFALOGRAFIE (E.: electroencephalographia) (metodă neurofiziologică). Electroencefalografia (EEG) constă în investigarea activității bioelectrice a creierului. Electrogeneza se află sub controlul sistemului activator ascendent și sistemului talamic nespecific difuz și are la bază complexe fenomene electrochimice generatoare de „pattern-uri" ale activității electrice cerebrale precum și variatele caracteristici intime ale organizării funcționale a creierului (potențiale de membrană, potențiale de acțiune, diversele tipuri de potențiale neurale).

Primul cercetător care a înregistrat curenți electrici corticali a fost Hans Berger (1924), iar primul electroencefalograf a fost construit de Grass (1935).

Elementele componente ale unei instalații electroencefalografice sunt în principiu: electrozii de culegere, cutia port-electrod, canalele de amplificare și de înregistrare, necesare pentru amplificarea simultană a mai multor potențiale distincte de pe diverse zone cerebrale, sistemul de afișaj și de derulare a hârtiei, masa de comandă, sistemul de prelucrare a datelor (foarte mult diversificat și sofisticat), sistemul de stimulare.

Împerecherea electrozilor se poate face în două sisteme de culegere: 1) *sistemul monopolar* — împerecherea se face față de un electrod comun, de referință; 2) *sistemul bipolar* în care se înregistrează diferențele de potențial de

la nivelul mai multor perechi de electrozi. Modul de imperechere a electrozilor în timpul examinării constituie „montajul", care poate fi : longitudinal, transversal, referențial, de orientare, special, circular.

Din punct de vedere semiologic, în vederea interpretării corecte a unei electroencefalograme se urmărește: *traseul de repaus* (trebuie obținut pe durata de 15—20 minute, în cel puțin două montaje, bolnavul stând relaxat, cu ochii închiși, fără să clipească ; *traseele cu activări curente* (*hiperpnee*, SLI—stimulare luminoasă intermitentă, activări medicamentoase).

Fiecare undă apărută pe traseul de bază reflectă un fenomen electric cortical și trebuie analizată din punct de vedere al următorilor parametri:

1) *forma undelor EEG* care poate fi: monofazică (ascendentă — negativă sau descendentă — pozitivă); bifazică, atunci când este constituită dintr-o deflexiune ascendentă și una descendentă; polifazică, cu mai multe deflexiuni într-un sens și în celălalt ;

2) *durata* unui grafo-element se calculează în milisecunde și definește timpul necesar înscrierii unei unde din momentul în care părăsește linia izoelectrică și până când ajunge la același nivel ;

3) *amplitudinea* se exprimă în voltajul undelor, calculat în microvolți ;

4) *ritmul* definește periodicitatea cu care survine grafoelementul respectiv într-o secundă ;

Ritmurile principale întâlnite pe traseul EEG:

— *ritmul alfa* (α) cu frecvența de 8—12 c/sec., cu amplitudinea de 20—120 μV (în medie 50 μV), cu incidență între 20—90% din totalitatea undelor înscrise pe un traseu, atingând maximul de incidență în regiunile occipito-parietale și temporale posterioare. Este înregistrat numai în repaus psihosenzorial, fiind foarte labil. Există numeroase tipuri de unde alfa, care constituie, *banda alfa :* a) ritmul alfa de repaus; b) ritmul alfa plat; c) ritmul alfa „ascuțit" („pointu"); d) ritmul alfa amplu; e) ritmul „subalfa" (8 c/sec.); f) ritmul în „arceaux"; g) ritmul alfa rapid (20 c/sec.);

— *ritmul beta* (β). Undele care constituie acest ritm au o frecvență de 15—30c/sec.-. cu amplitudinea de 10—30 μV, având maximul de incidență pe regiunile anterioare (rolandică — indeosebi frontală și temporală anterioară).

— *ritmul thetă* (θ). Undele care au frecvența de 4—7 c/sec. cu alură sinusoidale și amplitudine între 30—70 μV (în medie 50 μV) sunt ritmuri theta. Undele theta pot apare în condiții normale la adulți în stare de somnolență sau în stadiile Ia, Ib, pe alocuri III de somn, cât și la copii până la 5 ani. În alte situații este patologic, mai ales când este dominant pe traseul de fond, când apare în paroxisme grupate bilateral sau focalizate. Se descriu mai multe tipuri de ritmuri theta, care constituie „banda tetha" a) ritmul theta clasic (tipic) — cu caractere descrise anterior; b) theta plat; c) theta ascuțit; d) ritmul așa -zis Kappa (K); e) ritmul theta hipersincron; f) ritmul 14/6:

— *ritmul delta* (Δ) constituit din unde cu frecvențe de 0,5—3 c/sec. cu amplitudine medie de 100 μV, adesea 150—200 μV. Prezența sa în starea de veghe este întotdeauna patologică. În condiții normale apare în stadiile III și IV de somn și la copii sub 3 ani. Se descriu trei tipuri de activități delta: a)ritmul delta monomorf cu frecvența de 0,5—3 c/sec.,constituind indiciul unui focar lezional superificial, atunci când este focalizat; b) ritmul delta polimorf, constituind indiciul unui focar lezional cu localizare superficială; c) ritmul delta pur.

— *ritmurile rapide* (γ) sunt reprezentate de unde cu frecvența peste 30 c/sec., apărând sub formă de „fusuri rapide de somn" în stadiile II de somn, sau în procese vasculare și epileptice.

Scanned with OKEN Scanner

Grafoelementele paroxistice sunt unde care apar în mod periodic pe traseul de fond. Se descriu astfel : vârful, vârfurile multiple, polivârfurile, undele lente ascuțite (ce trădează o activitate patologică subcorticală), complexul vârf-undă, polivârf-unda, etc. (vezi epilepsia). Paroxismele de unde theta trădează un proces subcortical; vârfurile rolandice la copii (nu au semnificație patologică); undele lente hipersincrone reflectă suferințe mezodiencefalice; undele „sigma" de somn apar în stadiile Ia și II de somn; complexele K, apar în stadiul III de somn; complexele Radermecker sunt caracteristice PESS; undele trifazice apar în encefalopatii dismetabolice.

Sumar de date EEG cu valoare diagnostică

Toate activitățile înregistrate în electroencefalografie provin de la celulele corticale. Totuși, unele activități fundamentale sunt legate de leziuni ale cortexului însuși, altele de leziuni profunde, care influențează în mod secundar electrogeneza corticală.

1. Rărirea frecvenței de bază este patologică. Cu cât frecvența este mai lentă, cu atât mai gravă este disfuncția cerebrală.
2. O accelerare a ritmului de fond este în raport cu o hiperexcitabilitate a neuronilor.
3. O creștere globală a amplitudinii unui ritm de fond patologic este un semn de leziune cerebrală profundă.
4. O diminuare a amplitudinii este legată de: a) o desincronizare de origină subcorticală; b) o diminuare a activității celulelor corticale; c) interpoziția între celulele cerebrale și electrozi, a unei mase inerte care formează „ecran".
5. O activitate focală continuă, fie lentă, fie rapidă amestecată cu vârfuri, este corticală.
6. O activitate lentă localizată este în favoarea unei leziuni deficitare.
7. O activitate rapidă, localizată, presărată de vârfuri, este de natură iritativă.
8. Activitățile paroxistice „în bufeuri" și toate paroxismele riguros bilaterale și sincrone sunt de origine profundă.
9. Paroxismele de vârf-unde, bilaterale, sincrone, sunt de origine profundă. Vârf-undele focale sunt de origină superficială.
10. Undele „en arceaux" localizate în regiunea rolandică sunt întotdeauna funcționale.
11. Vârfurile și polivârfurile reprezintă semne de hipersincronizare, dar ele nu sunt totdeauna de natură epileptică.
12. O activitate continuă patologică, atingând o întreagă emisferă și lăsând intactă activitatea electrică a celeilalte emisfere, este dovada unui proces patologic superficial.
13. O activitate patologică atingând o emisferă, cu repercursiuni bilaterale, sub formă de activități paroxistice, sugerează o leziune profundă, sau o leziune superficială care se întinde în profunzimea acestei emisfere lezate.
14. Două activități continue distincte arată existența a două leziuni diferite sau a două focare care se încadrează într-un proces lezional unic.
15. Un silențiu electric, atunci când este real, are o mare valoare localizatorie.
16. Când există o atingere unilaterală a ritmului de bază posterior se poate suspecta o leziune atingând jumătatea posterioară a acestei emisfere, sau o leziune în fosa posterioară.
17. O activitate paroxistică este întotdeauna patologică și nu funcțională.

Scanned with OKEN Scanner

18. O activitate paroxistică focală sau locală sub formă de vârfuri și unde lente ascuțite izolate sau în salve, arată existența unei leziuni iritative, dar aceasta nu este în mod necesar subjacentă anomaliei electrice decelate.

19. Un paroxism bilateral și sincron, predominant de o parte, are o origină paramediană de partea unde el este cel mai marcat (cu excepția leziunilor superficiale și profunde întinse ale unei singure emisfere).

20. Paroxismele bilaterale și asincrone fac să suspectăm leziuni multiple.

21. O activitate lentă paroxistică, mai ales compusă din unde lente „în bufeuri", este totdeauna imaginea unei disfuncții profunde, putând să se situeze la o mare distanță de localizarea lor EEG (unde transmise).

Principalele anomalii EEG în diverse afecțiuni ale sistemului nervos central

I. Modificări ale frecvenței

1. *Frecvența dominantă de* 0,5—3 *c/s, respectiv unde din banda delta:*

a) *Cu apariție generalizată:*

— Normală la copil, de la naștere până la 1 an, de amplitudine 100—250 μV, în afară de cei sub 2 luni, unde amplitudinea este slabă.

— În cursul somnului profund, narcoză sau comă (cu cât este mai lent, cu atât avem un stadiu mai profund de inconștiență).

— În encefalitele acute, câteodată cu predominența undelor lente într-o zonă mai lentă.

— În encefalopatiile degenerative (adesea amestecate cu vârfuri, dacă există mioclonii clinice). Amplitudinea, în acest caz, poate fi foarte mare, până la 500 μV.

— În encefalopatiile toxico-metabolice.

— În epilepsia gravă, însoțită de deteriorare mintală, în special după paroxisme.

— În importante traumatisme craniene recente.

— La sfârșitul crizelor epileptice generalizate.

— Dacă undele lente predomină în regiunile posterioare și dispar în timpul deschiderii ochilor: poate fi vorba de unde de „întârziere a maturației", sau de unde lente de 3 c/s monomorfe în stare intercritică de petit mal.

— La traumatizații cranieni recenți, pe cale de ameliorare, în luna care urmează traumatismului, pot apare unde lente.

— Timp de 2—3 zile după o criză grand mal generalizată, simetrică, violentă pot persista unde lente.

b) *Cu apariție localizată:*

— În tumorile cerebrale ale emisferelor, cel mai adesea de origine malignă și în abcese.

— În unele cazuri de hematoame subdurale.

— Pe regiunile frontale bilaterale, adesea mai pronunțate de o parte și apărând în paroxisme, semnifică cel mai adesea că este vorba de „unde" temporale transmise la distanță, din centrul oval sau de afecțiuni vasculare sau tumorale din trunchiul cerebral sau din diencefal.

Este aspectul descris în literatură sub denumirea de „Frontal Intermitent Rhythmic Delta Activity" (FIRDA) sau de „Frontal Intermittent Delta Activity" (FIDA) de către Passouant și colab. (1955), Cordeau (1959), Van Der Drift (1961, 1972), Popoviciu (1965), Popoviciu și colab. (1966, 1968, 1969, 1973, 1980), Popoviciu și Argintaru (1967).

Scanned with OKEN Scanner

— În infarcte cerebrale, în special în tromboza carotidei interne sau a arterei silviene (asistăm la prezența de unde lente cu predominență centro-temporală).

2. *Complexul vârf-undă care se reproduce cu frecvența* de 2 c/s (cu ± 0,5 c/s), realizând complexul „vârf-undă lent":

a. *Cu apariție generalizată*: pe traseul intercritic din epilepsia gravă de tip „petit mal variant" (boala Lennox-Gastaut).

Uneori aceste paroxisme sunt critice.

b. *Cu apariție localizată*: epilepsiile focale.

3. *Complexul vârf-undă care se reproduce cu frecvența de 3 c/s*: *„complex vârf-undă" tipic sau atipic (complexe poli-vârf-unde).*

— În timpul absenței clinice din epilepsia petit mal. Paroxismul poate fi de o durată de 4—30 sec.

— În cursul absențelor automatice de mai lungă durată („stare de petit mal").

— Pe traseul intercritic din numeroase epilepsii subcorticale. Paroxismele nu depășesc, în general, o durată de 4 secunde.

4. *Unde de 4—7 c/s, respectiv din banda theta*:

a. *Cu apariție bilaterală*:

— În mod normal la copilul de 1 — 5 ani. Pentru copii mai mari, acest ritm dominant tinde să facă loc ritmului alfa de 8—12 c/s.

— În tumorile cerebrale profunde.

— În leziuni de diverse naturi ale regiunilor paramediane.

— În meningitele grave și în encefalitele ușoare, precum și în arahnoidite.

— În traumatismele craniene ușoare recente sau grave pe cale de ameliorare.

5. *Unde theta la limita superioară a frecvenței, de 6—7 c/s „în bufeuri" în regiunile anterioare (fronto-temporale anterioare)* se întâlnesc:

a. *Cu apariție generalizată*:

— În unele epilepsii psihomotorii;

— În epilepsia petit mal la bolnavii pe cale de ameliorare;

— În sindroame postcomoționale.

b. *Cu apariție localizată*:

— În accidente vasculare cerebrale recente (mai puțin de 7—10 zile), antrenând local o ischemie corticală.

— În cazurile de leziuni cicatriciale corticale, dând cel mai adesea naștere la un spin iritativ epileptogen.

— Undele theta de 6—7 c/s „în bufeuri", manifestate cel mai adesea pe regiunile parietale și temporale, bilateral, dar cu predominanță unilaterală sunt, de multe ori unde transmise, cu plecare de la o tumoră subtentorială.

6. *Unde de 8—13 c/s, respectiv unde din banda alfa*:

1°. Ritmul alfa este ritmul caracteristic traseului occipital normal al adultului și al copilului începând cu 12—13 ani. Frecvența de bază a traseului normal este strict stabilă în cursul înregistrării.

2°. Când frecvența ritmului de bază este cuprinsă între 8—12 c/s, dar ea este ușor instabilă și conține, de la un moment la altul, unde puțin mai rapide sau puțin mai lente nesupravoltate, este vorba de o *disritmie ușoară*. Aceasta se întâlnește în numeroase afecțiuni:

a. *Disritmia ușoară bilaterală* se poate observa:

— La 25% din indivizii normali (trasee subnormale);

— Pe traseele intercritice ale epilepticilor grand mal, cu crize ușoare (disritmia apare adesea în paroxisme bilaterale, sincrone); în aranhnoidite și

Scanned with OKEN Scanner

meningite în pre sau post- eclampsie; în traumatisme craniene; în meningioame; în tumorile hipofizare sau epifizare; în tumorile fosei posterioare; în unele cazuri de migrene; în numeroase afecțiuni psihiatrice.

b. *Disritmia ușoară localizată*:

— în meningioame:

— în unele procese tumorale emisferice cu evoluție lentă (astrocitom, etc.).

— în numeroase afecțiuni vasculare cerebrale (atacuri ischemice în teritoriul silvian al arterei cerebrale anterioare sau al arterei cerebrale posterioare).

7. *Unde rapide de* 13—25 *c/s*:

1°. Unde rapide foarte regulate, adesea în jur de 14—16 c/sec. și de amplitudine de 30—40 μV:

a. Uneori (foarte rar) în regiunile posterioare, în stare normală (trasee subnormale). b. Pe derivațiile anterioare de ambele părți: — la traseele intercritice ale unor bolnavi cu epilepsie grand mal; — la subiecți supuși la tratamente cu barbiturice; — la subiecți aparent normali (activitate de semnificație necunoscută, Sorel, 1963).

2°. Undele așa-numite „spindles" („fusuri") foarte regulate, cu frecvență de 14—16 c/s și de amplitudine de 30—40 μV, apărând în scurte paroxisme pe derivațiile frontale și parietale: în mod normal în cursul perioadelor de adormire.

3°. „Vârfuri" sau unde „pointues", grupate sau izolate, adesea supravoltate, se întâlnesc : — cu apariție generalizată în unele epilepsii grand mal; — cu apariție locală în diversele epilepsii focale, simptomatice.

8. *Unde de* 13—20 *c/s (din banda beta) și de foarte slab voltaj de* 2—5μV:

a. Se întâlnesc pe toate traseele normale sau patologice și nu au semnificație specială. Ele constituie activitățile de fond vizibile între grafoelementele mai ample.

b. Ele înlocuiesc activitatea alfa normală, când subiectul deschide ochii în timpul reacției de oprire.

II. Modificări ale amplitudinii:

— *Amplitudinea normală* oscilează la adult de la 20 până la 80 microvolți. La copii, amplitudinea normală este mai mare și poate atinge în mod normal 150 μV.

Amplitudinea culeasă este aproximativ identică pe cele 2 emisfere, dar traseul este: 1. *Foarte amplu*, adică de un voltaj superior celui care se întâlnește la un adult normal în condiții de repaus: — la copilul normal de la 2 luni până la 5 ani; — în cursul crizelor de epilepsie; — pe traseele intercritice ale epilepsiilor cu crize frecvente supraîncărcate de paroxisme de unde lente ascuțite sau de vârf-unde izolate; — în unele procese tumorale și în abcese; — în encefalite (unde aceste activități pot atinge 500 μV).

2. *Puțin ample*, adică trasee de jos voltaj;

a. În mod normal la copii de la 0—2 luni.

b. *Trasee de adevărat jos voltaj*: siderație posttraumatică imediată; sechele posttraumatice; — stertor postcritic în epilepsia grand mal; — comă; — somn paradoxal; — confuzie mintală; — debilitate mintală gravă; — insuficiențe circulatorii vertebrobazilare (trasee plate, desincronizate).

Scanned with OKEN Scanner

c. *Trasee de „fals" jos voltaj*: — la subiecți anxioși; — la indivizii nevrotici; — în unele stări post-comoționale; — în tulburări vestibulare cu vertijuri frecvente.

d. *Trasee nule* (izoelectrice): — în situații de oprire respiratorie prelungită; — în situații de oprire a circulației sanguine; — moarte celulară (moartea creierului).

Amplitudinea este mai puțin amplă pe una din cele 2 derivații omoloage.

Când amplitudinea culeasă într-o zonă a encefalului este net mai puțin amplă decât cea culeasă pe derivația omoloagă, este vorba de un *silențiu relativ*, care se poate întâlni:

1. În cazul existenței unei formațiuni care face „ecran" undelor emise de creier: — hematom intracranian recent; — mare hiperostoză craniană; — mare meningiom „en plaque"; — metastază superficială întinsă; — tumoră benignă incapsulată superficială; — mare chist superficial; — angiom de mare extensie pe cortex.

2. În cazul distrucției unui mare număr de neuroni corticali: important glioblastom superficial; — ischemie cerebrală și ramolisment localizat; — atrofie corticală întinsă.

În diversele afecțiuni ale SNC apar anomalii EEG mai mult sau mai puțin caracteristice:

1. Anomalii EEG în epilepsie — vezi „epilepsia".
2. Anomalii EEG în bolile vasculare cerebrale.

Modificările EEG în accidentele vasculare cerebrale nu depind numai de tipul și de intensitatea leziunii ci și de timpul scurs de la instalarea acesteia, de starea biologică a creierului, de vârstă, de starea anterioară a circulației cerebrale etc. Aceste anomalii pot fi sintetizate astfel:

I. Modificările EEG unilaterale.

a) depresia activității electrice de fond denotă o distrucție a scoarței cerebrale sau lezarea nucleului talamic ventral anterior.

b) activitatea delta polimorfă sau monomorfă apare în centrul leziunii ischemice.

c) activitatea EEG „ascuțită" cu vârfuri, polivârfuri și unde lente ascuțite, constituie un semn important al unei suferințe ischemice.

II. Modificările EEG bilaterale sunt caracteristice suferințelor vertebrobazilare și leziunilor ischemice carotidiene:

a) activități delta ritmice intermitente — FIRDA și FIDA — vezi anterior;

b) alte activități ritmice intermitente, în care se includ activități delta și/sau theta, pledează pentru tulburări ischemice ale trunchiului cerebral, pentru procese ischemice și bilaterale (când sunt asincrone) sau pentru procese ischemice teritoriale (când sunt unilaterale);

c) activități delta și theta lente, difuze denotă tulburări circulatorii în trunchiul cerebral, leziuni musculare în ambele emisfere, o insuficiență circulatorie cerebrală cronică;

d) activități rapide și de mic voltaj apar în insuficiențele vertebrobazilare, în insuficiențe circulatorii cronice, în leziuni localizate.

3. Anomalii EEG în traumatismele craniocerebrale.

În perioada precoce a traumatismului craniocerebral se pot găsi trasee EEG normale, trasee EEG cu anomalii bioelectrice generalizate, trasee EEG cu anomalii bioelectrice focalizate, trasee EEG cu elemente paroxistice.

a. Traseele EEG normale apar în contuzia minoră, constatându-se doar un ritm alfa modulat în fusuri.

Scanned with OKEN Scanner

b. Traseele EEG cu anomalii generalizate apar în contuziile cerebrale de gravitate medie sau mare, însoțite de edem cerebral. Pot apărea modificări de frecvență, prin trecerea la un ritm de 7—8 c/sec sau 14—16 c/sec, intricarea ritmului alfa cu unde lente din banda delta-theta, conferind traseului EEG un aspect disritmic. Tot între modificările de frecvență se încadrează și alternanța de ritm alfa modificat cu sectoare de ritm lent theta-delta, înlocuirea ritmurilor fiziologice cu ritmuri rapide. Modificările de amplitudine constau într-un hipovoltaj generalizat marcat.

c. Traseele cu anomalii focalizate pe care putem întâlni modificări ale ritmului de bază alfa, înlocuirea acestuia cu ritmuri rapide și/sau lente, prezența de focare de unde lente de 1—5 c/sec, aplatizarea localizată, cu ritmuri delta și theta hipovoltate.

d. Paroxismele bioelectrice constau în vârfuri lente și complexe vârf-undă generalizate sau focalizate.

4. Anomalii EEG în procesele expansive intracraniene.

Anomaliile EEG care se pot întâlni în tumorile cerebrale se împart din punct de vedere topologic în:

— anomalii bioelectrice locale;

— anomalii bioelectrice generalizate;

— anomalii transmise la distanță de sediul tumorii constând în: modificări ale ritmurilor fizologice în ceea ce privește morfologia, frecvența, reactivitatea; anomalii bioelectrice de tip lezional, anomalii bioelectrice de tip iritativ.

a. Anomaliile bioelectrice locale cuprind: silențiul electric, descincronizarea focalizată a traseului bioelectric, focare de unde delta mono și polimorfe, ritm theta focalizat, ritm beta focalizat, opoziția de fază a undelor patologice.

b. Anomalii bioelectrice generalizate constau în creșterea indicelui ritmului lent theta și delta în afara sediului tumorii, concomitent cu alterarea ritmurilor fiziologice.

c. Anomalii bioelectrice transmise la distanță se produc prin dislocarea formațiunilor nervoase de către tumoră, având drept urmare apariția unor trasee patologice la distanță de sediul tumorii. Ritmuri transmise sunt: ritmul delta de 1—3 c/sec, ritmul în „arceau", ritmuri alfa modificate, ritmuri beta.

ELECTROMIOGRAFIE (E.: electromyographia) (metodă de investigație). Electromiografia (EMG) constituie o metodă modernă de investigație paraclinică, prin intermediul căreia se studiază activitatea bioelectrică la nivelul unei unități motorii (UM) a mușchiului striat, în stare de repaus și de contracție, în condiții normale și patologice. Potențialele care se înscriu pe traseu și care se repetă cu o anumită frecvență pe unitatea de timp reprezintă potențialul de acțiune al unei unități motorii (PUM). În cazul contracțiilor musculare ușoare se înscriu numai potențiale de UM în contact cu electrodul. Cu cât forța de contracție musculară crește, traseul se îmbogățește datorită interferării PUM învecinate.

TEHNICA DE EXAMINARE

Electrozii de culegere sunt de două feluri: electrozi de suprafață și electrozi de profunzime. Electrozii de suprafață sunt constituiți din 2 plăcuțe de argint, aplicate la 4—5 cm distanță una de alta pe tegumentele de deasupra mușchilor pe care urmează să-i explorăm. Electrozii de supra-

față prezintă avantajul că nu sunt dureroși, dezavantajul constând în faptul că detectează activitatea mușchiului în întregime, sau chiar și a mușchilor de vecinătate, fără a putea limita explorarea la o singură UM, dând trasee EMG complexe și mai greu de analizat.

Pentru analiza de finețe a traseelor electromiografice sunt utilizate derivațiile prin ace electrod introduse de Adrian și Bronck în 1929. Prin intermediul acului-electrod se pot capta potențialele de acțiune ale unei singure UM. Electrozii de profunzime Adrian-Bronck sunt asemănătoare ca aspect acelor de seringă, confecționate din metal inoxidabil, în lumenul acului fiind amplasate unul sau mai multe fire de platină. Culegerile pot fi efectuate prin derivații mono-, bi- sau multipolare, mai frecvent fiind utilizate acele electrod monofazice, bipolare.

Amplificatorii utilizați în EMG au rolul de a mări amplitudinea biocurenților. Această instalație este constituită din unul sau mai multe canale de amplificare cu mai multe etaje.

Osciloscopul catodic constituie acea parte a aparatului care face posibilă transformarea energiei electrice neuromusculare în imagine vizuală. Aparatele moderne au mai multe oscilografe, în general fiind necesare minimum două, unul pentru examenul scopic, cu baleiaj și altul pentru înregistrarea grafică pe film.

Instalația de înregistrare este compusă dintr-un oscilograf catodic, conectat cu o foto-recordină cu o viteză de derulare a hârtiei foto-sensibile sau să poată fi accelerată între 5 cm/s și 1 m/s.

Electromiografele sunt dotate și cu o instalație de amplificare fonică, constând într-un difuzor, situat la ieșirea oscilografului catodic care face posibilă redarea sub formă de semnale acustice a semnalelor bioelectrice musculare.

Electromiografia normală

În stare de repaus muscular complet, la nivelul UM nu se obține nici un fel de activitate bioelectrică, aceasta corespunzând cu linia izoelectrică de pe ecranul osciloscopului, precum și în lipsa semnalelor acustice ale difuzorului. În momentul introducerii acului-electrod se produce un potențial, potențialul de introducere sau de inserție a acului electrod, constând în descărcări de potențiale de o durată foarte scurtă de câteva zecimi de secundă, cu o frecvență înaltă cu amplitudine mică.

Tot în cadrul activităților electrice spontane nepatologice se consideră a fi potențiale de nerv, care apar la implantarea acului electrod dacă se lezează o fibră nervoasă intramusculară.

Aceste potențiale de nerv sunt constituite din salve de potențiale asemănătoare ca amplitudine și durată cu potențialele de inserție, de care se dezvoltă însă prin succesiunea foarte rapidă și regulată a undelor bifazice cu frecvența de 30—100 c/s.

În anumite condiții se pot înregistra în repaus potențiale de placă motorie terminală sau fasciculațiile benigne. Acestea se pot întâlni la persoanele în vârstă la mușchii mici de la picior, fasciculații care însă în acest caz nu includ un proces de denervare. Nu există un criteriu sigur de diferențiere a acestor fasciculații benigne, față de cele maligne din leziunile celulei motorii din coarnele anterioare, totuși cele benigne au o durată mai scăzută, o amplitudine mai mică și un teritoriu al UM mai redus decât fasciculațiile maligne.

Activitatea EMG la contracția musculară voluntară. În raport cu intensitatea contracției musculare există trei tipuri de trasee EMG: traseul simplu, corespunzând unei contracții ușoare, traseul intermediar, corespun-

Scanned with OKEN Scanner

zând unei contracții mai puternice, moderate și traseul interferențial corespunzând unei contracții musculare maxime a mușchiului.

O contracție ușoară a unui mușchi determină un traseu EMG de tip simplu, constituit din potențiale de acțiune mono- sau bifazică, cu amplitudinea de 200—400 μV, durată de 3—4 msec. și frecvența de 4—10 c/s. În funcție de creșterea forței de contracție musculară se produce îmbogățirea traseului EMG prin fenomenul de sumație temporală și spațială. Sumația temporală constă în mărimea frecvenței de descărcare a fiecărui motoneuron pe unitatea de timp, iar sumația spațială, în înregistrarea simultană a activității mai multor unități motorii aflate în câmpul de culegere al acului electrod.

La o contracție musculară moderată activitatea unității motorii aflată în vârful acului electrod va determina pe traseul EMG o succesiune de biopotențiale cu o frecvență și amplitudine mai mare decât cele de pe traseul simplu, ajungând la 15—25 c/s și 500—600 μV, deci se produce îmbogățirea traseului prin sumația temporală. În contracția musculară de intensitate moderată se va înregistra îmbogățirea și prin sumația spațială, prin participarea la o contracție a fibrelor musculare aparținătoare UM vecine, care vor descărca cu frecvențe similare, însă amplitudinea descărcărilor va fi mai mică.

Când forța de contracție musculară este foarte mare, toți motoneuronii descarcă în amplitudini și frecvențe mari, dar asincron fenomenele de sumație spațială și temporală determină un traseu foarte bogat, astfel că descărcările se succed foarte frecvent unele după altele fără a lăsa porțiuni de traseu izoelectric. Se produce o creștere a amplitudinii PUM vecine care prin intricarea lor determină un traseu pe care nu se mai pot distinge potențialele UM situate la vârful acului electrod. Amplitudinea generală a traseului interferențial este de 1000—1200μV, ajungând până la 2000 μV.

Înregistrarea traseului electromiografic este absolut necesară studierii parametrilor potențialelor de unitate motorie: forma, durata și amplitudinea. Forma: majoritatea potențialelor sunt bifazice sau trifazice, numărul de potențiale polifazice (potențialul intersecționează linia izoelectrică de cel puțin 4 ori) nu depășește 3—10%. Durata potențialului variază de la un mușchi la altul, fiind de 3—15 msec. Durata medie a potențialului de UM corespunde dimensiunilor deficite ale UM care variază de la un mușchi la altul. Durata PUM depinde, însă și de vitezele diferite de conducere în ramurile terminațiilor nervoase, timpul diferit de transmisie neuro-musculară, viteza diferită de conducere în fibrele musculare, precum și de densitatea fibrelor musculare în interiorul UM. Amplitudinea depinde de numărul de potențiale izolate de fibra musculară care apar în unitate de timp în zona de acțiune a electrodului de culegere din sincronizarea potențialelor izolate de fibră și de gradul de densitate al fibrelor în interiorul UM. Amplitudinea PUM variază de la un mușchi la altul, de la 300—2000 μV la adultul normal.

Trasee EMG patologice

Activitatea bioelectrică spontană, de repaus este una din caracteristicile traseului de tip neurogen. Ele se deosebesc de potențialul de UM normal îmbrăcând aspecte caracteristice.

Modificări electromiografice în leziunile neuronului motor periferic — modificări neurogene

1. Potențialele de inserție: potențialele pozitive ascuțite sunt de aspect mono- sau bifazic. După faza pozitivă urmează de obicei o fază foarte mică negativă. Potențialele pozitive determinate de inserția acului-electrod

Scanned with OKEN Scanner

apar cu un ritm regulat și frecvență de 3—10 c/s. Continuă să descarce semnale chiar minute după ce acul electrod a rămas imobilizat, spre deosebire de potențialele de mușchi (de inserție) pe un mușchi sănătos. Durata medie a potențialelor pozitive este de 2—4 ms și amplitudinea asemănătoare cu potențialele de fibrilație. Ele apar în stadiile primare a unui proces degenerativ, cât și în perioada de regenerare la 1/3 din leziunile periferice.

2. Potențialele de fibrilație se evidențiază în atrofiile musculare secundare neurogene, la aproximativ 3 săptămâni de la debutul bolii. Ele reprezintă potențialele de acțiune ale fibrelor musculare izolate, apar în mușchiul denervat și sunt numite „fibrilații de denervare". Amplitudinea potențialelor de fibrilație este redusă (50—100 μV) durata potențialelor de asemenea foarte scăzută (0,4—2 ms), forma mono- sau bifazică și frecvența de 4—10 c/s. Ponteţialele de fibrilație sunt expresia unui proces degenerativ la nivelul neuronului motor periferic, fără a putea preciza sediul procesului degenerativ într-un anumit segment al acestuia; ele sunt totuși mai rare în leziunile pericarionale decât în polineuropatii. Fibrilația nu are corespondentul clinic, fiind pusă în evidență numai la examenul electromiografic, spre deosebire de fasciculații care au expresie clinică și electromiografică.

Apariția potențialelor de fibrilație nu este legată numai de leziunile degenerative ale neuronului motor periferic, ele fiind descrise și în polimiozite, dermatomiozite etc.

Fasciculația reprezintă clinic contracția unei porțiuni dintr-un mușchi sau se poate observa prin piele (fasciculația musculaturii scheletice) sau, prin mucoase (fasciculația musculaturii linguale). Fasciculația este expresia contracției spontane a unității motorii sau a unui fascicol de fibre musculare care are corespondent electromiografic potențiale de acțiune asemănătoare celor de UM la contracție. Forma sa este polifazică, amplitudinea 100—300 μV, durata 8—12 ms și ritmul de 6—12 c/s. Fasciculația zisă „malignă" este expresia leziunii iritative sau compresive pericarionale sau a neuronilor motori ai nervilor cranieni (scleroza laterală amiotrofică, siringomielia, atrofiile musculare spinale progresive, tumori intramedulare etc.) și mai rar apar în leziunile radiculare (hernia de disc).

Traseul EMG la contracția voluntară. În condiții normale, la o contracție musculară contra rezistență se observă un traseu de tip interferențial. În leziunile neuronului motor periferic, apare o lipsă a concordanței între intensitatea contracției musculare și bogăția traseului EMG. La o contracție maximală traseul EMG nu atinge niciodată interferența, obținându-se un traseu intermediar mai mult sau mai puțin sărăcit, sau numai un traseu simplu în funcție de intensitatea leziunii. Deci, elementul caracteristic al traseului de tip neurogen la contracție este sărăcirea lui. Acest fenomen se explică prin faptul că recrutarea spațială a UM nu mai este posibilă deoarece multe din ele sunt compromise funcțional prin denervare. Această scădere în recrutarea spațială a UM din vecinătatea electrodului este compensată printr-o sumație temporală, care se traduce prin accelerarea frecvenței de descărcare a fibrei UM, care poate atinge un ritm de descărcare de 80 c/s. Frecvența de descărcare în condiții normale ale unei UM este de 12—18 c/s, Isch (1963) considerând că o frecvență de descărcare mai mare de 20 c/s ar fi un semn de leziune neurogenă.

Amplitudinea potențialelor de UM crește în leziunile neuronului motor periferic datorită creșterii numărului de fibre musculare pe UM și creșterii densității fibrelor musculare. Numărul de fibre musculare este mai redus în cadrul UM (prin existența fibrelor denervate) unde se produce atrofia lor, astfel

Scanned with OKEN Scanner

că diametrul UM se micșorează. UM se mărește însă din nou prin fenomenul de reinervație colaterală care constă în reinervarea fibrelor musculare denervate de către UM vecine neafectate de procesul patologic. Se produce astfel o creștere a amplitudinii potențialelor de la 4—5 la 3—20 μV. La începutul traseului de denervare amplitudinea UM este mai mică decât în stadiile înaintate. În leziunile celulelor din cornul anterior apar anumite caractere particulare: așa-numitele potențiale gigante sau de oscilație unică (UM gigante) cu amplitudine de 25 mV și o durată de până la 30 ms, care se poate explica prin mărimea foarte accentuată a teritoriului UM sau printr-o cuplare funcțională (activarea în vecinătate prin hiperexcitabilitatea potențialului de membrană al celulelor din cornul anterior). Durata potențialelor de unitatea motorie este crescută în leziunile neuronului motor periferic variind între 10—30 ms. Există de asemenea o neconcordanță între creșterea duratei potențialelor de unitate motorie și intensitatea procesului de denervare. La fel există o relație între creșterea duratei și segmentul neuronului motor periferic lezat, creșteri mai variabile în durată întâlnindu-se în leziunile pericarionale. Creșterea duratei potențialului de UM poate fi determinată de diferențele de timp de conducere (latență) în diferitele ramuri terminale ale neuronului motor periferic, cât și timpului diferit de conducere în diferitele fibre musculare care intră în structura UM. Potențialele polifazice sunt de două tipuri având și două semnificații patologice diferite: 1) potențiale polifazice de denervare, care apar în bolile degenerative ale neuronului motor periferic, în special în bolile care afectează celulele din cornul anterior, cum ar fi scleroza laterală amiotrofică, siringomielia etc.; 2) potențiale polifazice de reinervare sau potențiale de acțiune ale UM „născânde" rar au o semnificație deosebită și implicații terapeutice și de recuperare. Potențialul de reinervare este considerat clasic a avea o amplitudine mică de 50—100 μV, cu o frecvență de 20—30 c/s.

Sincronizarea potențialelor de UM pe un mușchi normal se întâlnește cu o frecvență mică, de 2%. În leziunile radiculare și tronculare potențialele sincrone apar cu o frecvență de 20%, în timp ce în leziunile pericarionului incidența potențialelor este de 80% sau chiar mai mult. Sincronizarea se datorește unui cuplaj funcțional între doi sau mai mulți neuroni. Acest cuplaj activează în vecinătate în hiperexcitabilitatea potențialelor de membrană al celulelor din cornul anterior. Astfel de cuplaj funcțional este reprezentat de fasciculațiile sincrone ale diferitelor UM în scleroza laterală amiotrofică. O altă explicație a sincronizării potențialelor de UM este mărirea foarte accentuată a UM, astfel încât în cursul contracției voluntare se pot obține descărcări sincrone în diferite părți ale aceluiași mușchi, care probabil sunt înregistrate în aceeași unitate motorie mult mărită.

Modificările electromiografice în bolile musculare — traseul de tip miogen.

Totalitatea modificărilor bioelectrice de repaus și în timpul contracției musculare culese în mușchii primitivi lezați de un proces patologic degenerativ, inflamator, metabolic, constituie traseul electromiografic de tip miogen.

Activitatea bioelectrică de repaus nu este caracteristică afecțiunilor primitiv musculare. Potențiale de fibrilație au fost descrise în polimiozite (45—100%) și excepțional în distrofia musculară progresivă. Există mai multe mecanisme care ar putea explica apariția potențialelor de fibrilație: 1) modificări la nivelul plăcii terminale (nevrita terminală în neuromiozite), ducând la denervarea unor fibre musculare izolate; 2) fragmentarea fibrelor musculare în distrofia musculară progresivă); 3) apariția potențialelor de fibrilație

Scanned with OKEN Scanner

în paraliziile prin diskaliemie s-ar explica prin scăderea semnificativă a potențialului de repaus, ca rezultat al micșorării concentrației ionilor de potasiu intracelulari, proces care ar duce la instabilitatea membranei și apariția potențialului de fibrilație.

Salva miotonică, caracteristică pentru distrofia miotonică Steinert și miotonia congenitală Thomsen, precum și în alte afecțiuni, se produce prin excitarea mecanică sau electrică a mușchiului. Ea survine de obicei la inserția în mușchi a acului electrod. O salvă miotonică are durata de 1—5 secunde, este compusă din potențiale de amplitudine și durată mică, asemănătoare cu aceea a potențialelor de fibrilație. Frecvența descărcărilor poate fi foarte înaltă, până la 120 c/s. Atât frecvența de descărcare a potențialelor care constituie salva mioclonică, cât și amplitudinea care la început cresc, apoi scad (frecvența 40 ⇒ 14 c/s), având un echivalent acustic în difuzorul electromiografului asemănător celui produs de un „avion în picaj". Originea salvei miotonice este la nivelul membranei musculare. Salvele miotonice trebuie diferențiate de „salvele pseudomiotonice" ultimele încep și sfârșesc brusc, iau forma și amplitudinea potențialelor care le compun, rămân nemodificate la același caz, dar variază de la un caz la altul. Aceste salve pseudomiotonice pot apărea în unele afecțiuni musculare, dar mai ales în unele neuropatii, îmbrăcând tabloul așa-zisei neuromiotonii. Sindromul de „activitate continuă a fibrelor musculare" descris de Issacs (1961), sau, după Vasilescu (1981) mai corect „sindromul de activitate continuu intermitentă a UM" se caracterizează prin contracții ale musculaturii extremităților și decontracții lente a acestora. Electromiografic se pun în evidență descărcări continue ale U.M., care uneori iau aspectul salvei pseudomiotonice. Tratamentul cu Fenitoin duce la dispariția simptomatologiei clinice și electrice și tranșează diagnosticul între acest tip de descărcări repetitive și cele miotonice.

Activitatea EMG la contracția voluntară. Există și în afecțiunile musculare primitive o discordanță între intensitatea contracției musculare și bogăția trascului electromiografic. Discordanța se petrece însă în sens invers față de cele observate în leziunile de denervare. Elementul esențial electromiografic în distrofia musculară progresivă este reprezentat de apariția unui traseu interferențial cu o contracție musculară de intensitate mică sau mijlocie.

Scăderea amplitudinii potențialelor, precum și diminuarea duratei potențialelor de unitate motorie completează tabloul electromiografic al traseului de tip miogen. Amplitudinea normală, precum și nemodificarea duratei potențialelor de UM, în faza inițială nu este o noutate în stadiul inițial al afecțiunii și valorile normale ale acestor parametrii nu exclud o leziune musculară primitivă. Un alt element de diagnostic electromiografic, în timpul contracției musculare îl constituie apariția potențialelor polifazice. Acestea se deosebesc de cele din afecțiunile neuronului motor periferic prin amplitudinea foarte mică și durata proprie scăzută. Un aspect mai aparte îl reprezintă potențialele polifazice „crenelate", „sfâșiate" observate mai ales în miozite. Lipsa potențialelor polifazice nu poate exclude un diagnostic de afecțiune primitivă musculară, mai ales în formele de debut.

Amplitudinea scăzută a potențialelor de UM în afecțiunile primitiv musculare poate apărea din cauza numărului mai mic de fibre musculare (deci o reducere a teritoriului UM) sau din cauza modificărilor fiecărui potențial de fibră musculară în parte.

Scanned with OKEN Scanner

Durata mult scăzută a PUM (sub 4 ms) în distrofiile musculare primitive se produce prin dispariția unor fibre izolate din UM, scăderea duratei fiind direct proporțională cu numărul fibrelor musculare distruse.

Electromiografia în miastenie.

În cursul contracției voluntare în miastenie, traseul electromiografic se caracterizează printr-un bufeu de biopotențiale cu amplitudine rapid descrescândă, uneori prelungit printr-un traseu intermediar mai mult sau mai puțin bogat și de durată variabilă (Isch, 1963). În oboseala care se produce după repetarea contracției voluntare se observă diminuarea considerabilă a numărului de UM activate, cu scăderea amplitudinii potențialelor și reducerea duratei de activitate, putându-se ajunge la epuizare. După injectarea de prostigmină se produce creșterea duratei potențialelor de unitate motorie. Scăderea progresivă a amplitudinii potențialelor de UM nu este totdeauna netă și în sindroamele miastenice se pot întâlni trasee de tip intermediar mai mult sau mai puțin bogate, a căror amplitudine rămâne relativ stabilă chiar după oboseală. În astfel de cazuri dacă este vorba de o miastenie proba cu prostigmină relevă creșterea semnificativă a amplitudinii.

Thiebaut, Isch și Isch Treusard (1963) propun în diagnosticul miasteniei proba cu prostigmină după următoarea tehnică: acul electrod este introdus în mușchiul de testat. Prima mișcare contra rezistență este înregistrată, apoi a 10-a dintr-o serie de mișcări contra rezistență. Se injectează 1 cm^3 de prostigmină. După 10—15 minute, fără a mișca electrodul se înregistrează din nou prima și a 10-a mișcare efectuate contra rezistență. În miastenie se observă o creștere semnificativă a amplitudinii, în timp ce în sindroamele miastenice și la subiectul normal nu se observă modificarea amplitudinii după prostigmină. Dacă subiectul care urmează să fie testat este supus deja unui tratament cu prostigmină, aceasta se întrerupe cu câteva ore înaintea examinării.

În diagnosticul miasteniei considerăm totuși absolut necesar examenul de stimulo-detecție. Stimularea se efectuează cu electrozi de suprafață bipolari, iar culegerea se poate face cu ambele tipuri de electrozi (atât de suprafață, cât și de profunzime) noi preferând utilizarea acelor electrod de profunzime. Cunoscându-se faptul că în miastenia-boală fatigabilitatea se instalează datorită unei deficiențe imuno-patologice a celulelor acetil-colin-receptoare de pe membrana post-sinaptică a joncțiunii mioneurale, aceasta face ca stimulul sosit la butonul presinaptic și care determină trecerea cuantelor de mediator chimic în fanta sinaptică să modifice din ce în ce mai greu excitabilitatea acestor celule, astfel că validarea impulsurilor presinaptice devine parțială și deci din ce în ce mai redusă ceea ce determină scăderea amplitudinii potențialului de excitație postsinaptic, adică generează elementul EMG caracteristic miasteniei, respectiv decrementul sau prăbușirea miastenică. Decrementul trebuie să reprezinte cel puțin 40% din amplitudinea potențialului de acțiune inițial. Punerea în evidență a prăbușirii miastenice se efectuează prin examen de stimulo-detecție, efectuat de preferință asupra mușchilor orbiculari ai pleoapelor, palmar mare sau scurt abductor al policelului, indiferent de localizarea manifestărilor clinice, perturbarea funcționalității sinaptice generale precedând cu mult timp apariția simptomelor subiective și/sau obiective. Intensitatea curentului de stimulare trebuie să fie supramaximală, iar frecvența să oscileze între 3—30 c/s, aplicând pe nerv stimuli care să varieze între aceste limite. Decrementul miastenic apare la nivelul primelor potențiale de unitate motorie. În cazul trenurilor cu o frecvență mai mare de 20—30 c/s, potențialele următoare decrementului

Scanned with OKEN Scanner

își stabilizează amplitudinea, de cele mai multe ori într-o ipostază mai bună decât cea a prăbușirii inițiale. Alteori amplitudinea nu se ameliorează, succesiunea de potențiale menținându-se la nivelul decrementului inițial. Existența unui decrement nu este suficientă pentru confirmarea diagnosticului de miastenie deoarece diminuări ale potențialelor de UM pot apărea și în alte condiții patologice cum sunt: scleroza laterală amiotrofică, encefalitele de trunchi cerebral, afecțiuni ale sistemului nervos periferic etc., afecțiuni în simptomatologia cărora se constată fatigabilitate excesivă și accentuarea fenomenelor în cursul zilei, boli în care apariția manifestărilor clinice și EMG au o altă etiopatogenie și care în prezent sunt grupate sub denumirea de sindroame miasteniforme sau de tip miastenic. Pentru confirmarea diagnosticului de miastenie trebuiesc efectuate testele electro-farmacologice, în sensul repetării în aceleași condiții a examenului de stimulo-detecție, după administrarea de anticolinesterazice (miostin, tensilon), care corectează în mod evident prăbușirea miastenică, decrementul dispărând complet sau reducându-se la 10—15%.

Manifestări clinice miastenice pot apărea și în alte stări patologice, fără a fi însoțite de fenomenul EMG al prăbușirii miastenice. Astfel de afecțiuni sunt: polimiozita, dermatomiozita, disfuncțiile tiroidiene, afecțiunile neuronului motor periferic, afecțiuni hepatice, tulburări circulatorii periferice, botulism, tratament cu unele antibiotice etc. Un loc deosebit deține sindromul miasteniform paraneoplazic care apare în carcinoamele pulmonare cu celule mici (dar a fost observat și în alte procese neoplazice), denumit și sindrom Eaton-Lambert. În această afecțiune, stimularea cu frecvențe de 3—5 stimuli/s generează prăbușirea de tip miastenic a potențialelor evocate motorii, în timp ce stimularea cu frecvențe mai mari (25—30 sitmuli/s) determină o creștere, o amplificare, un increment a biopotențialelor evocate.

Electromiografia în tulburări endocrine și metabolice

Glicogenozele musculare. În glicogenoza tip II, Pompe electromiograma evidențiază un traseu de tip miogen, cu scăderea parametrilor potențialelor de UM și activitate pseudomiotonică.

În glicogenoza de tipul V Mac Ardlle, electromiograma evidențiază liniște electrică în timpul crampelor. Stimularea determină potențialele de amplitudine scăzută.

Paralizia periodică hipokaliemică Westphal. În repaus, în paralizia periodică familială nu se înregistrează nici-un fel de activitate bioelectrică. În perioada intercritică Călcăianu (1963) obține la contracțiile musculare un traseu electromiografic normal. La 2 cazuri studiate în Clinica de Neurologie din Tg. Mureș am observat chiar în perioada intercritică modificări electromiografice care pledau pentru un traseu miogen: diminuarea amplitudinii și duratei potențialelor, precum și apariția la o contracție moderată a interferenței. În timpul crizei paralitice nu se înregistrează activitate bioelectrică. Intrarea și ieșirea din criză nu se produc în mod brusc, ci treptat, înregistrându-se modificări ale electrogenezei musculare pledând pentru o leziune miogenă: diminuarea amplitudinii și duratei potențialelor de UM, și creșterea procentajului de potențiale polifazice. Au fost înregistrate însă și trasee de tip neurogen, sau trasee simple de înaltă frecvență dar formate din potențiale de amplitudine scăzută.

Paralizia periodică hiperkaliemică adinamia apisodică ereditară Gamstorp). Ca activitate bioelectrică de repaus se semnalează descărcări miotonice spontane sau la inserția acului electrod, creșterea activității de inserție, fibrilație. În perioada intercritică traseul este normal, însă înaintea atacului

Scanned with OKEN Scanner

paralitic sau la începutul perioadei de recuperare se observă la contracția voluntară un traseu simplu, format din potențiale de UM nepolifazate, cu durată proprie scăzută, iar la contracția maximală o frecvență de descărcare normală. A mai fost observată creșterea moderată a potențialelor polifazice, neregularitatea traseului de interferență la efort maxim prin suprapunerea descărcărilor de tip miotonic, precum și postdescărcări prelungite după contracție sub formă de potențiale de fibrilație, unde pozitive, potențiale bi- și trifazice.

Hipertiroidia. Examenul EMG de repaus nu înregistrează nici un fel de activitate, decât în cazul tremurăturilor care au însă caractere EMG distincte.

La contracția voluntară, în special în musculatura rizomelică se semnalează modificări de tip miogen, constând în scăderea amplitudinii și duratei proprii a potențialelor de UM, creșterea polifazismului și apariția la unele cazuri la contracții medii a traseului interferențial. În musculatura ectromelică, în special a membrelor inferioare au fost evidențiate la hipertiroidieni și modificări de tip neurogen, constând în sărăcirea traseului EMG, cu creșterea marcată a procentajului de potențiale polifazice de tip grupat, potențiale compuse adeseori dintr-un număr neobișnuit de mare de vârfuri, ceea ce le crește durata la 15—20 ms, unele depășind chiar 30 ms (Așgian, 1977).

Hipotiroidia. Activitatea bioelectrică în repaus lipsește. Anomalia cea mai comună este activitatea de inserție (confundată uneori cu miotonia), excepțional întâlnind fibrilații. Activitatea bioelectrică la contracția voluntară evidențiază o bogăție a traseului bioelectric concordată cu intensitatea forței de contracție musculară. Parametrii potențialelor de UM pot fi normali, sau se poate pune în evidență o creștere a duratei proprii și o diminuare a amplitudinii Așgian și colab. (1977) au observat modificări EMG de tip neurogen, similare celor din hipertiroidie.

Tetania. Electromiograma în tetanie pune în evidență hiperexcitabilitatea neuromusculară caracteristică. Examinarea, devenită clasică a modificărilor electromiografice în tetanie constă în proba garoului, după tehnica lui Alajouanine. Se introduce acul electrod în musculatura primului spațiu interosos dorsal al mâinii. Se aplică un garou (manșeta unui tensiometru) pe braț, umflată peste valoarea tensiunii arteriale maxime și se realizează o ischemie de 10 minute. După ridicarea garoului se face pauză de 5 minute apoi bolnavul execută o hiperpnee de 5 minute, cu respirații ample, cu frecvență de 15—16 pe minut. Proba garoului este considerată pozitivă de Isch dacă apar cel puțin 5 potențiale repetate, cu o frecvență a descărcărilor de unitate motorie care depășesc 15—20 c/s la ridicarea garoului. Alajouanine consideră ca patologică o activitate repetitivă care durează cel puțin 1—2 minute, chiar în cursul sau după hiperpnee. În Clinica de Neurologie din Tg. Mureș considerăm proba garoului pozitivă în situația în care activitățile repetitive, (dublete, triplete, multiplete) au o durată mai mare de 2 minute și un minimum de 30 potențiale repetitive.

Diabetul. La examenul electromiografic se poate pune în evidență activitate spontană de denervare, sub forma potențialelor de denervație (Călcăianu, 1963). Aceasta însă pe lângă o viteză de conducere normală, ar pleda mai degrabă pentru o leziune medulară. (Bloodwarth și Epstein, citați de Iufu, 1981). În timpul contracției musculare traseele EMG sunt sărăcite, cu ritmuri de descărcare accelerate. Traseele nu ating interferența. Amplitudinea potențialelor de UM este scăzută, iar procentajul de poten-

Scanned with OKEN Scanner

țiale polifazice crescut. Scăderea amplitudinii și duratei potențialelor de UM în musculatura rizomelică indică o componentă miopatică alături de leziunea neurogenă.

Electromiografia în afecțiunile sistemului nervos central. În condiții fiziologice contracția izolată a unui mușchi nu este posibilă. În condiții patologice, sau prin excitația directă acest lucru devine posibil. În mod obișnuit, pentru efectuarea unei mișcări voluntare oricât de mici intră în acțiune mai multe grupe musculare. Intrarea în acțiune a mai multor mușchi sau grupe musculare se efectuează într-o anumită ordine, astfel ca actul motor să aibă o anumită forță, viteză, amplitudine și direcție. La organizarea funcțională complexă a actelor motorii participă sistemul piramidal, extrapiramidal și cerebelos. De asemenea, pentru informarea sistemului nervos central asupra poziției diverselor segmente ale corpului în spațiu, precum și asupra stării de contracție a mușchilor în acest circuit complex un rol important revine aferențelor și structurilor nevraxiale cu funcții senzitive.

Derivarea biocurenților musculari în afecțiunile sistemului nervos central se poate efectua cu electrozi de profunzime sau de suprafață. Avantajul culegerii cu electrozi de suprafață a biocurenților musculari constă în faptul că se captează un câmp electric mai întins, datorită suprafeței mai mari a electrozilor. Faptul că oscilațiile înregistrate cu electrozi de suprafață au parametrii cu valori diferite față de cei înregistrați cu electrozi de profunzime nu are importanță, deoarece s-a demonstrat că în tulburările motorii de origine centrală potențialele de UM au parametrii normali. În analiza electromiogramei cu electrozi de suprafață nu interesează valorile proprii ale oscilațiilor,ci aspectul de ansamblu al graficelor. La nevoie se pot utiliza ambele tipuri de electrozi.

Examenul electromiografic în leziunile SNC trebuie să se desfășoare într-o anumită ordine și anume:

— în stare de repaus muscular complet;

— în timpul contracției voluntare, cu gradarea progresivă a efortului muscular, de la contracția minimă, până la contracția maximă contra rezistență;

— în activitate motorie posturală (menținerea unei posturi);

— în timpul mișcării pasive de scurtare și lungire a mușchilor;

— în timpul mișcărilor automate și reflexe.

Electromiografia în sindromul piramidal. În repaus muscular în sindroamele piramidale se evidențiază silențiu electric. Potențiale patologice de denervare nu se înregistrează niciodată în sindroamele piramidale. În timpul contracției musculare se înregistrează o electromiogramă concordantă cu forța de contracție musculară, de tip simplu sau intermediar, neputându-se ajunge la interferență.Potențialele de UM au durata și amplitudinea normale, frecvența normală ce nu depășește 12 c/s. Nu se înregistrează potențiale patologice gigante.

Prin întinderea pasivă a unui mușchi sau în timpul producerii unui reflex, se înregistrează o activitate bioelectrică intensă, tradusă sub forma unui traseu interferențial, imposibil de obținut la o contracție voluntară. Această disociație între activitatea voluntară și automatico-reflexă constituie un semn pregnant al paraliziilor piramidale.

Clonusul piciorului sau al rotulei se traduce printr-o activitate bioelectrică în salve, întrerupte de silențiu electric. Salvele sunt constituite din potențiale de UM cu frecvențe de 5—6 c/s.

Contractura piramidală nu are expresie electromiografică, în relaxare musculară completă neînregistrându-se activitate bioelectrică. În contrac-

Scanned with OKEN Scanner

turile foarte intense s-au putut înregistra potențiale de UM cu aspect normal sau traseu simplu accelerat.

La întinderile musculare se înregistrează o activitate bioelectrică intensă, sub forma unui bufeu constituit din potențiale de UM Bufeul este constituit la început din oscilații frecvente, care descresc într-un interval de timp foarte scurt. Întinderile mai bruște produc o descărcare mai mare. Această activitate bioelectrică se poate înregistra numai la nivelul flexorilor, nu și al extensorilor.

Electromiografia în sindroamele extrapiramidale. În sindroamele parkinsoniene, caracterizate prin rigiditate musculară în repaus, se înregistrează un traseu intermediar sărac, de voltaj scăzut, predominant în extensori și foarte rar un silențiu electric.

Întinderea pasivă a mușchilor determină o activitate bioelectrică prelungită, atât a flexorilor, cât și a extensorilor, care se menține și după repetarea mișcărilor.

Mișcarea voluntară pune în evidență tulburări de inervație reciprocă, în sensul că mușchii antagoniști rămân activi în cursul mișcărilor simple. În mod obișnuit, numai la mișcările voluntare executate cu forță se înregistrează activitate bioelectrică și în mușchii antagoniști, realizându-se aspectul electromiografic al unei rigidități voluntare. La executarea unei mișcări voluntare, fără efort deosebit, în mod normal activitatea bioelectrică se înregistrează numai în mușchii agoniști și sinergiști.

Tremurăturile în sindroamele parkinsoniene au ca expresie bioelectrică paroxisme ritmice, constituite din potențiale de UM între care se înregistrează silențiu electric. Aceste paroxisme survin regulat, cu frecvență de 5—6/s. Prin înregistrări concomitente în mușchii agoniști și antagoniști se constată descărcări alternante ale paroxismelor. Tremurul parkinsonian este postural și dispare în cursul mișcărilor active, spre deosebire de cel cerebelos, care apare în cursul mișcării, cu caracter intențional. Tremurătura basedowiană are o frecvență a paroxismelor de 9—10/s, iar cea nevrotică este și mai frecventă și neregulată.

Mișcările coreice se traduc electromiografic prin descărcări de potențiale grupate în paroxisme. Paroxismele sunt de scurtă durată și neregulate (aritmice) evidențiindu-se când la nivelul unui mușchi, când la nivelul altora.

Electromiograma mișcărilor atetozice este constituită din potențiale de acțiune cu o durată de desfășurare mult mai mare decât cea a mișcărilor coreice, datorită caracterului lent și tonic. Aceste paroxisme apar când în mușchii agoniști când în antagoniști, precum și în timpul mișcărilor voluntare, ca expresie a unor tulburări de inervație reciprocă.

În torticolisul spasmodic contractura are un caracter clasic. În timpul scurtării pasive a mușchilor extensori, agoniști, la întreruperea mișcării se înregistrează un bufeu de activitate bioelectrică mai accentuată la întreruperile bruște.

În crampele funcționale, la nivelul mușchilor interesați electromiografic se pun în evidență paroxisme constituite din potențiale de acțiune ca și cele din tremurături. Aceste descărcări de bufeuri se înregistrează numai în mușchii care participă la actul motor respectiv și dacă sunt regulate au aceeași frecvență cu tremurătura parkinsoniană. În crampe se evidențiază ca și în torticolis caracterul plastic al contracturii. Acesta constă într-o descărcare de biopotențiale care se înregistrează în momentul întreruperilor acțiunii pasive de scurtare a unuia dintre mușchii interesați în procesul patologic.

Electroneurografia. La începuturile aplicării sale examenul de stimulo-detecție a urmărit numai determinarea vitezei de conducere motorii

Scanned with OKEN Scanner

(VCM). Ulterior s-a conceput și metoda de determinare a vitezei de conducere senzitive (VCS). În ultimii ani metoda de stimulo-detecție s-a dezvoltat foarte mult, nu numai în scopul determinării vitezei de conducere în fibrele motorii și senzitive ale nervilor periferici, ci și pentru determinarea altor parametrii funcționali de importanță cel puțin tot atât de mare ca și VCM și VCS, cum ar fi: timpii de latență (proximal și distal) ai răspunsurilor motorii și senzitive, intensitățile de curent electric necesare stimulării fibrelor nervoase, reflexul H, particularitățile morfologice ale potențialelor evocate M și H, capacitatea funcțională a sinapsei neuromusculare cu urmărirea îndeosebi a fenomenului de depresie miastenică, investigarea funcției de inervație reciprocă a agoniștilor și antagoniștilor, studiul fenomenului de jitter etc.

Viteza de conducere. Măsurarea vitezei de conducere permite diferențierea neuropatiilor periferice de leziunile musculare primitive și de bolile care afectează primar celula motorie din cornul anterior. Cercetarea vitezei de conducere în nervii periferici permite de asemenea diagnosticarea neuropatiei periferice în stadiul subclinic, dând indicii prețioase prognostice, în evoluție și asupra eficienței terapeutice.

Viteza de conducere motorie (VCM). Determinarea vitezei de conducere în fibrele motorii ale unui nerv periferic se efectuează stimulând nervul în două puncte ale traiectului său și culegând potențialul evocat motor (M) dintr-unul din mușchii inervați de nervul respectiv. Pentru culegerea potențialului evocat M se pot folosi fie electrozi de suprafață, fie un electrod de profunzime. Noi preferăm examinarea cu ace electrod. În practica uzuală VCM se determină pe nervii: median, cubital, sciatic popliteu extern și sciatic popliteu intern. Pentru determinarea valorii numerice a VCM sunt necesare două elemente care rezultă din efectuarea stimulării electrice a nervilor periferici în punctele proximal și distal și anume: 1) distanța dintre punctele de stimulare măsurată cu o panglică sau pelvimetru și exprimată în milimetri; 2) timpii de latență care constituie intervalul de timp ce se scurge între momentul stimulării electrice a nervului și momentul apariției pe osciloscop a potențialului evocat M, interval care se exprimă în ms. Întrucât stimularea electrică pentru determinarea potențialului evocat M se efectuează în două puncte și anume unul proximal (P) și altul distal (D) înseamnă că pentru fiecare nerv se vor stabili câte doi timpi de latență (TL): unul proximal (TLMP) și unul distal (TLMD). În această situație formula după care se calculează viteza de conducere in fibrele motorii este următoarea:

$$VCM = \frac{D}{TLMP - TLMD}$$

D, reprezintă distanța în milimetri între punctele P și D de stimulare a nervului, iar la numitor avem diferența dintre cei doi timpi de latență ai stimulării. În afara studiului VCM este absolut necesar a se urmări și parametrii de stimulare în aprecierea stării conductorului nervos, deci atât a timpilor de latență proximal și distal, cât și a intensităților de stimulare.

Viteza de conducere senzitivă. Ca și în cazul VCM pentru calcularea VCS sunt necesare stabilirea celor două elemente: timpii de latență și distanța. Timpii de latență se măsoară între momentul când survine stimulul de la punctul de stimulare și potențialul evocat senzitiv (PES). Vom obține un timp de latență distal și unul proximal, de data aceasta timpul distal fiind mai lung. Punctele de stimulare P și D se suprapun cu punctele de stimulare pentru fiberele motorii. Distanța se măsoară la fel.

Scanned with OKEN Scanner

Astfel:

$$VCS = \frac{D}{TLSD - TLSP}$$

Cu ajutorul unui aparat digital Averager se determină automat durata TLSD și TLSP.

Examenul de stimulo-detecție este util și necesar în aprecierea intensității de stimulare a fibrelor motorii și senzitive, a reflexului H și M, a funcției de inervație reciprocă, precum și a capacității funcționale a sinapsei neuromusculare, ultima mai cu seamă în diagnosticul miasteniei (amintit anterior).

ELECTRONISTAGMOGRAFIA (E.: Electronystagmographia) (metodă neurofiziologică). Reprezintă o metodă modernă de apreciere, prin analiza potențialelor electrice corneoretiniene, a direcției, a sensului, a formei, a duratei, a frecvenței și a amplitudinii nistagmusului, fie spontan, fie provocat prin diversele metode instrumentale. Cu ajutorul acestei metode se înregistrează diferențele de potențial dintre cornee și retină (dipolul corneo-retinian), sub forma unei curbe înscrise pe un canal al electroencefalografului. Se apreciază electronistagmogramele obținute prin acțiunea accelerărilor unghiulare pozitive și negative, la dreapta și la stânga, de 3,2°, 6,4° și 12,8°/sec² (vezi nistagmusul).

ELONGAȚIE. PROBE DE ~ (E.: elongation testsor signs) (semne probe clinice). Probe clinice de relevare a durerii în nevralgii (în special în nevralgie sciatică de diverse etiologii).

Manevrele de elongație a rădăcinilor sau nervului sciatic sunt (cele mai importante):

1. Manevra lui Bechterew-Fajerstein: apariția sciatalgiei prin manevra lui Lasèque de partea membrului inferior sănătos.

2. Manevra lui Bonnet: adducția coapsei cu gamba flectată determină o durere propagată pe traiectul nervului sciatic.

3. Manevra lui Bragard: Durere pe traiectul sciaticului la o probă care îmbină manevrele Lasègue și Sicard.

4. Testul ridicării membrului inferior extins (sau semnul lui Charnley): constă în ridicarea spontană a membrului inferior în poziția extinsă, calculându-se limita mișcării în grade, luând ca plan de coordonare nivelul patului. Semnul este pozitiv atunci când bolnavul nu poate ridica membrul inferior decît 30—40°, ceea ce înseamnă că sciaticul (rădăcinile de origine) se mișcă în fața unui disc herniat. Dacă bolnavul ridică membrul inferior la 70—80°, durerea este cauzată de producerea unei tensiuni ridicate la nivelul rădăcinii, nefiind vorba de o hernie de disc.

5. Manevra lui Lasègue: se efectuează o mișcare de flexie pasivă a coapsei pe bazin, cu gamba în extensie, mișcare ce realizează o durere vie prin întinderea sciaticului, în lombă și pe teritoriul acestuia. După unghiul la care apare durerea propagată pe traiectul nervului sciatic se poate aprecia intensitatea sindromului nevralgic. Se apreciază ca autentic un unghi de 45°. Această autenticitate poate fi verificată prin urmărirea concomitentă a invalidității.

6. Semnul Naffziger: constă în apariția de dureri în membrul inferior al cărui nerv sciatic este afectat, la compresia jugularelor.

Scanned with OKEN Scanner

7. Manevra lui Néri: flexiunea energică a capului pe torace declanșează sciatalgia.

8. Manevra lui Sicard: flexia dorsală a piciorului pe gambă poate declanșa durerea sciatică.

9. Semnul Wassermann: limitarea extensiunii, bolnavul fiind în decubit ventral, întâlnit în compresiile radiculare din herniile discale $L_2—L_3$.

ELONGAȚIE MUSCULARĂ (E.: muscular elongation) (boală). Întindere musculară, cu rupturi de fibre musculare și contractare reflexă. Apare în traumatisme, în special în luxații.

ELONGAȚIE NERVOASĂ (E.: nervous elongation) (boală). Leziunea nervilor datorită rupturii interstițiale a fibrelor nervoase, succedând unei întinderi bruște a trunchiului nervos. Apare frecvent în luxații. Se manifestă clinic prin semne variabile în funcție de intensitatea și de localizarea întinderii fibrelor nervoase: anestezie, paralizie, tulburări trofice. (vezi traumatismele nervilor periferici).

ELPENOR DE LOGRE. SIMPTOMUL LUI ~ (E.: Elpenor de Logre's sympton) (simptom). Este simptomul trezirii incomplete. Se observă la persoane sănătoase, după abuz de alcool etilic sau după administrarea de barbiturice. Se manifestă printr-o stare de discretă obnubilare în timpul trezirii și printr-o orientare incompletă.

ELSBERG. TUMORA LUI ~ (E.: Elsberg's Tumour) (boală). Tumoră gigantă a cozii de cal (vezi ependimomul cozii de cal).

ELSBERG-DYKE. SEMNUL LUI ~ (E.: Elsberg-Dyke sing) (semn radiologic). Constă în mărirea distanței interpediculare (vizibilă numai în poziția anteroposterioară) și este modificarea osoasă cea mai importantă în compresiunile medulare. În general, o mărire de 2—4 mm a distanței normale dintre marginile interne ale pediculilor este un indiciu de prezență a unei tumori intrarahidiene adiacente. Această lărgire a spațiului interpedicular nu are valoare decât atunci când este limitată ca întindere și când există o diferență netă între vertebrele interesate și vertebrele supra- și subiacente. Acest semn poate arăta nu numai nivelul și întinderea compresiunii, dar chiar natura procesului (Arseni și colab., 1980). În meningiom se constată mărirea distanței interpediculare pe o singură vertebră; dacă interesează două vertebre adiacente, tumora este foarte probabil un neurinom, iar dacă distanța interpediculară este mărită pe mai multe vertebre succesive, atunci este vorba de un ependimon sau de un epidermoid. Uneori, în neurinom se constată mărirea unilaterală a distanței dintre pediculi a două vertebre succesive. În 42% din tumorile medulare jos situate (sub T_{10}) și in 74% din tumorile extramedulare se constată o mărire a acestei distanțe dintre pediculi. Neurinoamele produc mai frecvent decât meningioamele o lărgire a distanței interpediculare. În tumorile extramedulare, această modificare este mai rară în regiunea cervico-toracală medie (12%) și mai des întâlnită sub T_9 (60). Când au fost prinse trei sau mai multe vertebre din regiunea toracală inferioară controlul operator a arătat o formațiune chistică extra sau subdurală.

Scanned with OKEN Scanner

ELY*. SEMNUL LUI ~ (E.: Ely's sign) (semn). Semn clinic în hernia discală și în artritele sau artrozele sacro-iliace, apărând când bolnavul este plasat în decubit ventral și i se flectează gamba pe coapsă, bazinul de partea bolnavă ridicându-se de pe planul patului.

EMBOLIE ARTERIALĂ CEREBRALĂ (E.: cerebral arterial embulos) (boală). *Definiție. Etiopatogenie.* Embolia cerebrală reprezintă una din formele de accident vascular urmată de necroză tisulară. Ea poate să apară în condiții etiopatogenice diferite, în funcție de care variază și tipul de embolus. Mai frecvent întâlnim: *emboli trombotici* (rezultați din fragmentarea sau desprinderea unui tromb); emboli formați din conținut de *placă ateromatoasă;* emboli formați din: grăsime, aer, microbi, paraziți, celule neoplazice etc. Cauzele care determină emboliile cerebrale sunt multiple. După Aita, (1972), 90% din embolii cerebrale sunt determinate de o stenoză mitrală asociată cu fibrilație arterială. Pe al doilea loc ca frecvență se plasează emboliile dintr-un tromb mural pe o cicatrice de infarct miocardic. Surse posibile, dar mai rare de embolii cerebrale sunt (Aita, 1972): endocardita infecțioasă; chirurgia pe cord deschis; chirurgia sau traumatismele arterelor-cervicale, aortei, inimii, plămânului; plăci aterosclerotice ale aortei sau arterelor cervicale; embolia gazoasă; embolia grasă; endocardita nebacteriană; fibroelastoza și diversele miocardite; embolii paradoxale (din vene); tumori intracardiace; embolii neoplazice metastatice; tromboze din segmentul dilatat în coarctația de aortă; stenoza aortică calcificată; fistule arteriolo venoase pulmonare; tromboza venelor pulmonare; insuficiența miocardică cu fibrilație atrială; tuberculo-silicoza pulmonară: bolile de colagen; unele boli sanguine; arterite de diferite atiologii; sarcina; contraceptivele orale; anevrismele intracraniene, etc.

1. *Embolia cerebrală de natură aterosclerotică.* Un trombus lovit in permanență de curentul sanguin se poate fragmenta, dând naștere la emboli. Emboliile pot fi :

a. Plachetare, de mică dimensiune, detașate dintr-un trombus alb; ele sunt cauza accidentelor tranzitorii și ocluziei ramurilor de distribuție terminale. Partea superioară a trombusului arterial care comunică direct cu sângele și este format în special de plachete, se poate detașa destul de ușor și să migreze la distanță de locul ocluziei sau stenozei arteriale. Emboliile sunt constituite în principal din plachete, având o structură analogă trombusului alb ce se dezvoltă pe regiunile aterosclerotice. Clinic se manifestă prin atacuri ischemice cerebrale tranzitorii, mai frecvent însă, prin cecități monoculare tranzitorii.

b. Embolii roșii, provin din trombusul mural sau din fragmentarea unui trombus de stagnație. Trombusul este constituit din globule roșii, fibrină și deseori, din cantități importante de material plachetar. Embolul roșu poate fi mai mare decât cel plachetar și blochează arterele de calibru mai mare: ramurile de diviziune ale trunchiurilor mari (artera cerebrală medie, artera cerebrală anterioară și artera cerebrală posterioară). Locul de plecare al emboliilor este tromboza carotidiană sau vertebro-bazilară subiacentă.

c. Embolii aterosclerotice pure cu frecvență redusă provin din detașarea plăcilor de aterom ulcerate spontan.

2. *Embolia cerebrală de origine cardiacă.* Aceste embolii reprezintă o cauză clasică de ischemie. Se pot produce în orice teritoriu arterial cerebral, cu frecvența mai mare în sistemul carotidian (din care artera silviană stângă

* Edward Talbot Ely; orelist american (1850—1885).

Scanned with OKEN Scanner

ocupă primul loc) decât în sistemul vertebro-bazilar. Embolia produce o leziune cerebrală ischemică, care apoi poate să dispară prin dezagragarea materialului ocluziv. Teritoriul infarctat care era la început alb, devine hemoragic, hematiile traversând pereții arteriali sau capilari. O ocluzie arterială poate dura uneori numai câteva secunde, în acest fel explicându-se multe accidente ischemice tranzitorii. Emboliile cerebrale survin în cursul evoluției următoarelor cardiopatii :

a. Infarctul de miocard; aproape 50% din emboliile de origine cardiacă sunt asociate cu un infarct miocardic recent, ca o complicație în zilele sau săptămânile ce urmează necrozei miocardice. Frecvența acestei etiologii a emboliilor cerebrale crește după vârsta de 50 de ani. În perioada acută a infarctului miocardic există posibilitatea formării de trombi, care, dacă sunt situați în cordul stâng, pot genera embolii sistemice, inclusiv cerebrale. Acest risc este mai mare în infarctele întinse, în infarctele peretelui anterior și atunci când se produce o insuficiență cardiacă congestivă. În stadiile tardive ale infarctului miocardic se pot produce embolii din peretele ventricular (anevrismele acestuia, care apar la 5—20% din cazurile de infarct). Apariția unei fibrilații atriale și/sau a insuficienței cardiace favorizează și mai mult producerea emboliilor.

b. Valvulopatiile reumatismale. Acestea reprezintă exemplul clasic de embolie cerebrală de origină cardiacă. Emboliile pot surveni în orice moment al evoluției, dar sunt mult mai frecvente în cazurile de ectazie auriculară și mai ales când există o fibrilație atrială. În cadrul valvulopatiilor reumatismale, embolia cerebrală este o complicație care apare cam la 20—25% din cazuri. Valvulopatia cea mai embolizantă este stenoza mitrală. În insuficiența mitrală izolată apar rar embolii, iar în stenoza aortică este posibilă desprinderea unor embolus-uri calcificate, dar aceasta este o eventualitate rară. Supraadăugarea unei fibrilații atriale ridică incidența emboliei cerebrale la 35—45% din cazuri. Alți factori care favorizează embolizarea sunt vârsta (peste 40 de ani) și insuficiența cardiacă. Instalarea fibrilației atriale prezintă riscul cel mai mare de embolizare în prima lună — 1/3 din cazuri, iar 2/3 în următoarele 11 luni (Aita, 1972; Adams și colab., 1974). Riscul repetării emboliilor cerebrale este de 30% în primii 2 ani, 50% în primii 6 ani și 100% după acest interval (Aita, 1972).

Embolia cerebrală poate surveni la un valvulopat relativ asimptomatic și compensat, invalidându-l. Apariția acesteia constituie o indicație chirurgicală a valvulopatiilor respective.

c. Endocarditele infecțioase. Dacă printre cauzele emboliei cerebrale, endocardita infecțioasă se plasează pe locul 3 ca frecvență, considerată în cadrul cardiopatiilor emboligene deține primul loc, infarctul cerebral întâlnindu-se în peste 90% din cazurile mortale. Infecția se grefează de obicei pe o leziune preexistentă, cel mai adesea valvulopatii reumatismale sau defecte congenitale; numai 1/5 din cazuri apar pe un cord indemn (Aita, 1972). Agenții patogeni cei mai frecvenți sunt streptococul, stafilococul și alte bacterii, dar pot fi și fungii sau ricketsiile. În 1/3 din cazuri, embolia cerebrală se produce în prima sau a doua săptămână de boală, iar în 3—10% din cazuri poate constitui prima manifestare a bolii (Aita, 1972). Frecvent se produc embolii multiple, ceea ce determină semnele unei afectări cerebrale difuze, cu agitație confuzională, stări delirante sau tulburarea conștienței. Chiar dacă se

Scanned with OKEN Scanner

conturează semne focale, ele sunt discrete. Când agentul patogen este un germen piogen, embolia poate fi urmată de constituirea unui abces cerebral. Dacă infecția este fungică, se poate produce un anevrism arterial micotic, care prin rupere duce la un tablou de hemoragie cerebrală sau subarahnoidiană. Uneori apar numai semne meningeale. Hemoculturile nu sunt totdeauna pozitive.

d. *Alte endocardite*. Pot să apară embolii cerebrale în endocardita trombotică nebacteriană (marantică) și în endocardita vegetantă a cancerosilor.

e. *Fibrilația auriculară* este o cauză majoră de embolie. Embolia cerebrală survine în timpul schimbării bruște a ritmului cardiac, în cursul acceselor de fibrilație auriculară intermitentă sau la tentativele de reducere prin digitală sau cardioversiune fără protecția unui tratament anticoagulant eficace.

Emboliile cerebrale se observă în cursul tuturor fibrilațiilor auriculare intermitente sau permanente, indiferent de cauză.

f. *Alte cardiopatii: — cardiopatii congenitale, mixomul cardiac, prolapsul de valvă mitrală* (produce embolie datorită trombusului intracardiac format din agregarea plachetelor în spațiile valvei mitrale balonizate, sau prin tulburările ritmului cardiac).

g. *Chirurgia cardiacă*. Emboliile cerebrale reprezintă una din cauzele majore ale accidentelor neurologice în intervențiile pe cord. Preoperator pot fi embolii ale circulației extracorporale; postoperator, embolii cu punct de plecare din protezele valvulare. Emboliile pot fi : cruorice (cauza cea mai frecventă), gazoase, precum și prin fragmente de mușchi papilari.

3. *Embolia cerebrală de origine arteritică*, poate să apară în cursul evoluției unor arterite infecțioase specifice (arterita luetică). Arteritele infecțioase erau altădată considerate drept o cauză importantă a ramolismentelor cerebrale, datorită frecvenței sifilisului. În cursul acestei boli, infarctele cerebrale se întâlnesc frecvent și sunt date de o ocluzie arterială de origine embolică cu punct de plecare de la o leziune de : aortită sifilitică, anevrism aortic, meningovascularită cerebrală în contextul meningitei luetice secundare și, mai frecvent, în cursul sifilisului terțiar. În aceste cazuri leziunile arteriale pot atinge oricare din arterele cerebrale, dar au o predilecție marcată pentru ramurile penetrante intracerebrale.

Pot fi și alte arterite, de diverse naturi (reumatice, micotice ș.a.).

4. *Embolia cerebrală în anevrismele intracraniene:* materialul embolic are ca punct de plecare sacul anevrismal.

5. *Hemopatii*. Deși accidentele de tip hemoragic sunt cauza obișnuită a accidentelor neurologice focalizate în bolile sanguine, nu trebuie uitate posibilitățile de apariție a accidentelor ischemice. Modificarea compoziției sanguine, în absența leziunilor arteriale, arteriolare, capilare sau venoase poate fi la originea atacurilor ischemice cerebrale tranzitorii, dar și permanente. Aceste hemopatii pot fi:

a. *Poliglobulia esențială (boala Vaquez)*, caracterizată prin creșterea volumului sanguin, creșterea masei globulare totale. Creșterea numărului de hematii poate antrena tulburări circulatorii la nivelul microcirculației și prin încetinirea fluxului sanguin se favorizează agregarea elementelor figurate ale sîngelui și, prin aceasta, ischemia cerebrală. Ateroscleroza este

Scanned with OKEN Scanner

deseori asociată, boala apărând în general la o vârstă înaintată. Aceasta explică agravarea prin hipervâscozitate sanguină a modificărilor hemodinamice produse de stenoze, precum și apariția emboliilor cu punct de plecare în leziunea ateromatoasă (placa de aterom).

b. *Leucemiile*

c. *Hiperplachetozele* pot fi la originea anumitor microocluzii. Creșterea peste 500 000 plachete pe mm³ sau o creștere anormală a adezivității plachetare, ca și creșterea dimensiunilor plachetare trebuie căutate cu grijă în unele accidente rare de ischemie cerebrală.

d. *Disglobulinemiile* (macroglobuliemia Waldenström, crioglobulinemia), *boala Kahler*.

6. *Alte cauze de embolie cerebrală.*

a. *Traumatismele regiunii cervicale* pot fi la originea unor accidente ischemice cerebrale, când există o leziune arterială nu numai in cursul traumatismelor cu plăgi cervicale, ci și prin simpla contuzie, putând antrena prin „contrecoup", o leziune arterială subintimală ce constituie punctul de plecare al unei tromboze, realizând un accident ischemic prin mecanismul trombozei locale sau prin embolie intracraniană. De asemenea, la unii bolnavi purtători ai unei stenoze carotidiene, manevrele de compresiune carotidiană pot duce la apariția accidentelor ischemice cerebrale prin mecanisme embolice.

b. *Contraceptivele orale.* În literatura de specialitate este subliniat rolul contraceptivelor orale în producerea accidentelor vasculare cerebrale (Lorentz, 1979). Numărul cazurilor este relativ rar în raport cu numărul important de femei ce utilizează droguri. Totuși, când o femeie tânără prezintă un accident ischemic, trebuie cercetată sistematic această etiologie. Mecanismul de producere al accidentului vascular rămâne încă obscur.

c. *Sarcina*: în timpul gravidității și postpartum se pot constata accidente ischemice cerebrale. Este vorba în special de ramolismente cerebrale de origine venoasă. Acestea pot fi în raport cu embolii de origine cardiacă, din colagenoze, sau poate fi o coagulare intravasculară diseminată.

d. *Colagenozele.*

7. *Embolia gazoasă*

8. *Embolia grăsoasă*

9. *Embolia paradoxală*

FIZIOPATOLOGIE

Embolia constituie principalul mecanism de producere al accidentelor ischemice tranzitorii. Argumentele aduse în favoarea originii embolice a accidentelor ischemice tranzitorii sunt: — constatarea unor embolii retiniene la fundul de ochi, în cazul cecității monoculare tranzitorii (Fischer, 1959); — punerea în evidență de trombi murali pe plăci ateroscleroase și/sau embolii fibrino-plachetare, fie post-mortem (McBrien și colab., 1963), fie pe piese endarterectomizate la bolnavii ce au prezentat stenoze carotidiene, cu manifestări de AIT (Castaigne și colab., 1965); — eficacitatea tratamentului anticoagulant în prevenirea acestor episoade tranzitorii (Whisnant și colab., 1969). O particularitate esențială a emboliei cerebrale este caracterul ei temporar. Mecanismul cel mai plauzibil al acestor ischemii tranzitorii este considerat a fi fragmentarea sau dizolvarea emboliei de către curentul sanguin

Scanned with OKEN Scanner

și restabilirea astfel a debitului circulator normal. S-a dovedit că emboliile plachetare au un volum redus și sunt foarte friabili, determinând ocluzii scurte ca durată; emboliile micști prezintă o fragmentare mai dificilă și sunt mai mari ca volum, cauzând în general ocluzii prelungite sau definitive. Pe lângă compoziția histologică a embolului, liza acestuia depinde și de factorii sanguini, care iau parte la mecanismele de fibrinoliză. Mecanismul hemodinamic care intervine poate explica aspectul identic al multor episoade de AIT; astfel, fluxul sanguin care dirijează microemboliile din arterele magistrale spre aceeași arteră cerebrală, de regulă homolaterală, are un caracter laminar. Impactul stereotip al emboliei cu punct de plecare extracranian necesită însă și un substrat anatomic lezional al vaselor intracraniene. Astfel, Gautier (1977) consideră existența unor stenoze la nivelul acestor artere, ca elemente menite să explice identitatea multor episoade de AIT la același bolnav.

MORFOPATOLOGIE

Indiferent de tipul embolus-ului, în timpul vehiculării lui de către sânge la ramificațiile vasculare, acesta urmează vasul cu curentul sanguin cel mai rapid. Se produc modificări vasculare și ale parenchimului cerebral.

a. *Modificări vasculare.* La nivelul opririi embolusului, vasul reacționează imediat; *proximal* vasul apare dilatat, peretele se îngroașă prin imbibație plasmatică și permeabilitatea lui crește. Ulterior pereții vasului suferă o degenerare acidofilă și treptat se poate destructura. *Distal* de locul opririi embolus-ului se observă de obicei extravazate sanguine. În parenchimu din jurul vasului ocluzionat de embolus se observă edem, laxitate tisulară, microhemoragii. Încă din prima zi după embolie *se activează circulația colaterală*: se observă modificări de calibru, sinuozități ale vaselor din regiunea respectivă.

b. *Modificări ale parenchimului cerebral.* Teritoriul cerebral irigat de vasul embolizat suferă un proces de infractizare, a cărui întindere depinde de circulația generală. În teritoriul infarctizat, microhemoragiile (inelare mai ales) și trombozele venoase sunt frecvente. Distincția histologică între un embolus trombotic și un tromb este de obicei greu de făcut, în specia în stadiile mai vechi. După un timp, pe embolus se pot depune straturi de trombocite și alte elemente din sânge. peretele reacționează, astfel că diferența tromb-embolus se șterge. Evoluția ulterioară a embolusului este aceeași ca a unui tromb: vehiculare după cedarea spasmului, înglobare în peretele vascular, lizare, fragmentare, organizare, eventual recanalizare. Aspectul histologic al embolusului este variabil în funcție de etiologie. Natura infecțioasă, parazitară, micotică, tumorală a embolusului va da aspectul histologic caracteristic fiecăruia din aceste tipuri de embolusuri. *În embolia gazoasă*, proximal de locul emboliei vasele sunt îngustate, distal capilarele și venele sunt cu stază. Se constată hiperemie de vecinătate. Histologic peretele vasului apare lezat: endoteliul se dezlipește și se distruge, apare o laxitate edematoasă a peretelui vascular și extravazare de plasmă și hematii.

Scanned with OKEN Scanner

Prezența edemului cerebral este caracteristică emboliilor gazoase. După 3 ore de la embolie, alături de edem, se observă modificări ischemice neuronale : neuroni retractați, cu prelungiri net vizibile, cu granulele Nissl conglomerate sau lizate, cu nucleii ratatinați și nucleoli necolorabili sau măriți. Se pot vedea și aspecte de omogenizare a celulelor Purkinje sau de boală acută celulară : celulele umflate, în cromatoliză, cu prelungiri lungi, cu granulații bazofile pe marginea celulei. Au fost descrise și infarcte întinse (Aita, 1972). După Casey și colab. (1966), caracteristică ar fi și apariția de mici zone neregulate de demielinizare răspândite difuz. După depășirea stadiului acut, în general se obține restitutio ad integrum : uneori pot rămâne leziuni cicatriceale (proliferări gliale în substanța cerebrală).

Embolia grăsoasă. Emboliile grăsoși pot ajunge în toate regiunile sistemului nervos (cortex, trunchi cerebral, plexuri, măduvă, și în special în cornul lui Ammon și nucleul dințat cerebelos, unde circulația colaterală este mai săracă). După un timp grăsimea este preluată de celulele peretelui vascular, sau degradată local. Embolia grăsoasă determină în sistemul nervos, apariția de tulburări vasomotorii intense, imediate și răspândite pe regiuni mari. Congestia și staza vasculară sunt urmate de imbibiția plasmatică a peretelui vascular, extravazare plasmatică, apariția de hemoragii inelare perivasculare, cu sau fără destructurarea peretelui vascular. În teritoriul cerebral interesat apar numeroase hemoragii petesiale și mici arii de necroză. De obicei substanța albă din centrul semioval și din corpul calos sunt lezate cu predilecție. Aici apar leziuni mielinice și axonale, acompaniante de gliază. Pot apare noduli gliali perivasculari. În substanța cenușie, leziunile sunt de intensitate mai mică (Zülch, 1971): neuronii și glia reacționează încă din primele ore, neuronii suferă modificări ischemice (poate și din cauza tulburărilor generale de circulație din cadrul emboliei), apar focare necrotice mici, multiple, care dau substanței cenușii aspectul „mâncat de molii". Focarele mici se vindecă fără sechele, cele mari însă lasă în urma lor cicatrice gliale.

SIMPTOMATOLOGIE CLINICĂ

Cel mai adesea, embolia cerebrală produce o ischemie tranzitorie, tradusă clinic prin accidentul ischemic tranzitor. Ea survine de regulă la persoane tinere suferind de o afecțiune valvulară cronică fibrilantă, sau alte afecțiuni (vezi etiologia), sau apare în plină sănătate aparentă. *Debutul* este brusc, prin instalarea unui deficit neurologic sau a unei come (mai rar); în aceste cazuri coma este departe de gravitatea semnalată în alte accidente vasculare cerebrale (hemoragice), se risipește repede, iar semnele vegetative lipsesc. Cel mai frecvent însă, starea de conștiență este păstrată (Popoviciu și Pașcu, 1984; Arseni și Popoviciu, 1984). După Plum și Posner (1973), majoritatea emboliilor emisferice nu au tulburări de conștiență în momentul instalării ictusului, sau prezintă numai o tulburare de conștiență (obnubilare). Rareori pierderea conștienței la debut este consecutivă unei crize convulsive și este de scurtă durată. Ca și în infarctul cerebral, tulburările de conștiență apar sau se agravează în orele sau primele zile după debut și ele pot fi atribuite edemului cerebral. Instalarea comei chiar de la debut poate fi datorată fie diseminării embolice în rețeaua arterială a ambelor emisfere, fie inhibiției funcționale neuronale indemne (diaschisis). Uneori există și semne prodromale : cefalee sau mici semne focale.

Scanned with OKEN Scanner

Simptomatologia accidentului embolic este în funcție de vasul afectat și de gravitatea ischemiei în teritoriul corespunzător. Embolusul se poate angaja în orice vas; totuși există localizări preferențiale, cele mai frecvente fiind în artera cerebrală medie, după care urmează artera cerebrală posterioară, artera cerebeloasă postero-inferioară și mai rar artera cerebrală anterioară și ramurile arteriale paramediane ale trunchiului bazilar (Karp, 1974). Embolii recurenți se plasează de obicei de aceeași parte. Deoarece de cele mai multe ori embolii sunt mici sau se fragmentează în torentul circulator, se fixează în ramurile mici, distale și determină manifestări clinice, moderate sau discrete: monopareze, tulburări de sensibilitate, tulburări disfazice, deficite hemianopsice. Uneori apar convulsii datorate infarctelor corticale produse de embolie (vezi AIT).

Diagnosticul emboliei cerebrale. Instalarea rapidă a simptomelor fără prodroame, la bolnavi nehipertensivi, prezentând o afecțiune valvulară, cardiacă sau tulburări de ritm, sugerează puternic diagnosticul de embolie. Existența unor semne de embolii recente în alte teritorii vasculare (renal, splenic, pulmonar) sprijină de asemenea diagnosticul.

Diagnosticul diferențial se impune în primul rând cu hemoragia cerebrală. Pentru embolie pledează conservarea stării de conștiență, lipsa semnelor de iritație meningiană, lipsa sângelui în LCR rapida ameliorare a simptomatologiei, existența în anamneză a unor embolii în teritorii extracerebrale.

Tratamentul emboliei cerebrale. *Embolectomia* este posibilă numai atunci când embolusul s-a oprit în porțiunile cervicale ale arterelor cu destinație cerebrală.

Tratamentul anticoagulant: are drept scop în principal de a preveni repetarea emboliilor; efectul asupra unui infarct constituit este minor. Momentul instituirii tratamentului este discutabil, deoarece embolia cerebrală poate produce un infarct ischemic sau un infarct hemoragic. Riscul unui tratament anticoagulant este de a transforma un infarct ischemic într-unul hemoragic. Unii autori (Adams și colab., 1974) au obținut rezultate mai bune prin instituirea imediată a tratamentului anticoagulant; alți autori recomandă instituirea tratamentului după un interval de 36—48 ore (Karp, 1974) folosind anticoagulante cu acțiune lentă ca derivații de dicumarină sau warfarina pe cale orală. Durata menținerii terapiei anticoagulante în scopul profilaxiei recidivelor embolice este diferit apreciată de diverși autori. Adams și colab. (1974) consideră necesar un interval de minimum 6 luni până la 1 an; Carter (1965) recomandă menținerea anticoagulantelor timp de 2 ani după prima embolie în valvulopatiile mitrale și 1 an după emboliile din cardiopatia aterosclerotică. Fleming și Bailey (1971) opiniază pentru tratament îndelungat. Profilaxia repetării emboliilor necesită și tratamentul adecvat al aritmiilor. Defibrilarea are un risc redus de embolizare: defibrilarea medicamentoasă cu chinidină este emboligenă în 0,5—6% din cazuri, iar conversia electrică în 0,5—5%. Administrarea prealabilă a anticoagulantelor scade acest risc.

EMBOLIE GAZOASĂ (E.: air embolus) (boală).

ETIOLOGIE

Circumstanțele în care poate apare o embolie gazoasă cerebrală sunt numeroase: după ventriculografie, pneumoencefalografie, insuflații tubare (tuba lui Fallope), pneumotorax, pneumoperitoneu, arteriografii, plăgi pene-

Scanned with OKEN Scanner

trante în regiunea capului și gâtului, în boala de decompresiune (fie boala de cheson, fie la aviatori când ascensiunea se efectuează rapid), în intervențiile chirurgicale pe cord, în cursul avorturilor (Aita, 1972; McDowell, 1972).

PATOGENIE

Embolia gazoasă cerebrală se poate produce când un embol gazos apare sau ajunge în circulația arterială sistemică. Modalitățile prin care un embol gazos apărut în sistemul venos ajunge în circulația arterială nu sunt precis cunoscute; se presupune trecerea lui fie prin circulație pulmonară, fie printr-un defect cardiac congenital (persistența foramenului ovale), fie prin shunturi sau fistule arterio-venoase pulmonare, fie, în anumite condiții, prin circulația pelviană. În disbarism, patogenia este în primul rând de ordin biofizic și ea constă în trecerea de gaz din sânge în țesut sau invers. În disbarismul de altitudine (aviatori) — din cauza presiunii scăzute aerul care se afla înainte de zbor la presiune normală absorbit în țesuturi în cantitate fiziologică— trece în țesuturi sub formă de bule de azot, determinând embolia gazoasă (aeroemboliile aviatorilor); aceleași fenomene au loc și în cursul unor treceri rapide de la o altitudine la alta, la mari înălțimi, prin scăderi bruște de presiune, și în sindromul de decompresiune (boala de cheson).

Sistemul nervos este atins de preferință în acest proces din cauza bogăției sale de lipoizi, care au afinitate crescută de absorbție pentru azot. Embolul gazos lezează endoteliul vascular și determină creșterea permeabilității vasculare, formarea unor mici infarcte sau a unor hemoragii petesiale multiple.

Morfopatologie (vezi embolia cerebrală).

SIMPTOMATOLOGIE

Manifestările clinice neurologice pot lua aspectul unei suferințe difuze (ameteli, dezorientare, confuzie, tulburare progresivă a conștienței, convulsii generalizate, semne de decorticare sau decerebrare) sau localizate, în focar (apariția unor hemiplegii, a unor tulburări de sensibilitate localizate, tulburări disfazice etc.). În disbarismul de altitudine, semnele cerebrale constau în deficite focale variate și variabile în timp: pareze, ataxie, vertij, diplopie, afazie, hemianopsie. Se pot observa convulsii și tulburări psihice. Ele se observă și în boala de cheson, însă aici predomină sindromul medular. Tulburările neurologice mai pot apărea și prin alt mecanism, în care embolusul gazos nu ajunge în circulația cerebrală, ci rămâne în cordul drept, unde formează un „bloc aerian" care împiedică circulația și determină o insuficiență circulatorie și hipoxie acută. Producerea unei embolii cerebrale aeriene este o eventualitate gravă, posibilă cauză de moarte, dar dacă momentul critic este depășit, recuperarea poate fi totală.

Ca *tratament*, Aita (1972) recomandă administrarea promptă de oxigen hiperbaric cu presiune de 6 atmosfere, în timp ce McDowell (1972) consideră că în momentul diagnosticării, posibilitatea de intervenție terapeutică este depășită și recomandă cu rezervă, unele măsuri preventive, de exemplu administrarea de soluții de dextran saline 6%.

EMBOLIE GRASĂ (E.: fat embolus) (boală).

ETIOLOGIE.

Sursa cea mai obișnuită a embolilor grași o constituie fracturile oaselor lungi, mai ales când sunt multiple și cominutive. Frecvent se produc embolii grase și după manevrele de masaj cardiac cu torace închis, iar sursele mai

Scanned with OKEN Scanner

rare sunt: traumatismele părților moi, arsurile sau degerăturile severe, chirurgia cardiacă, circulația extracorporeală, transfuziile de sânge, injecțiile cu substanțe de contrast uleioase, limfografiile.

Mecanism patogenetic. Producerea emboliei cerebrale cu fragment grăsos presupune trecerea acestuia prin circulația pulmonară și apoi pătrunderea în circulația sistemică. În torentul sanguin embolul grăsos suferă o modificare chimică, transformându-se în acizi grași liberi, neesterificați, care determină o creștere a coagulabilității sanguine și o iritare a endoteliului vascular. În consecință, se produc coagulări intravasculare cu microtrombi hialini, formați din fibrină, agregate plachetare și globule de grăsime. Coagulările intravasculare determină necroze capilare, mici hemoragii sau microinfarcte. Aceste leziuni se formează mai ales în circulația cerebrală și pulmonară, și, ceva mai redus în coronare și vasele renale. În creier leziunile sunt difuze, interesând predominant substanța albă din centrul oval și corpul calos.

Morfopatologia (vezi embolia cerebrală).

SIMPTOMATOLOGIE

Tabloul clinic al emboliei grase apare în general intricat cu semnele afecțiunii de bază, care-l pot masca parțial. Se pot distinge manifestări respiratorii, cutanate și neuropsihice, care survin după un interval de 30 minute, până la 9 zile, în medie 24—48 ore de la producerea factorului declanșant al emboliei grase (Aita, 1972). Bolnavul prezintă dispnee, tuse cu expectorație spumoasă, uneori tablou de edem pulmonar acut sau de bronhopneumonie. Apar, febră și tahicardie. Manifestările cutanate sunt caracteristice și constau în apariția unor hemoragii petesiale localizate în jumătatea superioară a toracelui, la baza gâtului, la rădăcina membrelor superioare, în conjunctivă și mucoase. Tabloul neuropsihic traduce afectarea difuză a vaselor mici; pe prim plan stau tulburările stării de conștiență cu apatie, somnolență, letargie, stupoare, comă, uneori stări confuzionale sau delirante. Rigiditatea prin decerebrare poate apare uneori precoce.

Paraclinic se constată lipurie și prezența grăsimilor în spută, creșterea lipazei serice, scăderea trombocitelor, a hemoglobinei și hematocritului, fragilitate capilară crescută. În lichidul cefalorahidian se pot găsi grăsimi (Cross, 1965). Examenul fundului de ochi evidențiază mici hemoragii în flacără, apariția unor exudate pufoase sau strălucitoare, localizate mai ales în fovea centralis sau în papila nervului optic, edem macular, vase retiniene congestionate; uneori sunt vizibile globulele de grăsime. Radioscopia pulmonară arată opacifieri difuze, bilaterale, asemănătoare edemului pulmonar și comparate cu o „furtună de zăpadă".

DIAGNOSTIC

Certitudinea diagnosticului este furnizată de examenul bioptic al petesiilor cutanate, care evidențiază leziunile capilare și globulele de grăsime.

Evoluția emboliei grase cerebrale este acută, rapidă, cu sfârșit fatal de ce e mai multe ori. Există și cazuri rare, în care simptomele pot retroceda și dispar complet, fără sechele.

Scanned with OKEN Scanner

TRATAMENT

Ca tratament au fost recomandate toaleta căilor aeriene și administrarea de oxigen hiperbaric, perfuzii de etil-alcool 5% — 1000 ml în soluția de glucoză 5%, soluții de dextran cu greutate moleculară mică; heparină, digitală pentru susținerea cordului, corticosteroizi, fenoxibenzamină, hipotermie.

EMBOLIA PARADOXALĂ (E.: paradoxical embolus) (boală).

DEFINIȚIE

Se numește embolie paradoxală situația în care un embol original în sistemul venos determină o ocluzie embolică în circulația arterială sistemică. Această eventualitate este posibilă la subiecții care prezintă persistența unui foramen ovale. După Aita (1972), 15% din indivizi prezintă un foramen ovale deschis, iar la alți 15% el este închis, însă se poate deschide dacă crește presiunea în cordul drept. Aproximativ un sfert din emboliile paradoxale interesează vasele cerebrale (Aita, 1972).

ETIOPATOGENIE

Surse emboligene pot fi în aceste cazuri tromboflebitele membrelor inferioare și tromboflebitele pelviene, septicemiile postpartum și postabortum, chirurgia și bolile pelviene, intervențiile chirurgicale pe tractul gastrointestinal, valvule tricuspidiene lezate. Materialul embolic poate fi un tromb venos, un tromb metastatic, sau gazos. Când embolusul este septic, poate determina producerea unui abces cerebral. Embolul ajunge în cordul stâng prin foramen ovale, dar poate ajunge și printr-o creștere a presiunii în cordul drept la un anumit gradient, care permite deschiderea valvei ce astupă orificiul foraminal. Hipertensiunea pulmonară cronică, dar mai ales cea acută dată de embolie pulmonară masivă, poate realiza aceste condiții.

Tabloul clinic include sursa venoasă de emboli, defectul cardiac (care poate fi evident clinic sau nu), manifestări embolice multiple — pulmonare și sistemice. Adeseori emboliile pulmonare preced emboliile sistemice (inclusiv cerebrale) pe care de altfel le și favorizează, prin creșterea rezistenței în circulația pulmonară și a presiunii în inima dreaptă, pe care le determină. Manifestările cerebrale și evoluția lor nu prezintă particularități deosebite, legate de mecanismul fiziopatologic, ci sunt corelate cu natura embolusului.

EMBOLIE CEREBRALĂ VENOASĂ (E.: cerebral venous embolus) boală). Apare frecvent în boala tromboembolică. Se poate vorbi de embolie cerebrală venoasă atunci când tromboza inițială se află la distanță de creier, trombul devenind embolus; el poate ajunge la venele cerebrale în special prin sistemul venelor paravertebrale descrise de Batson. Dacă embolusul nu este prea mare, circulația venoasă colaterală compensează efectul (vezi tromboza și tromboembolia cerebrală venoasă).

EMBOLIE MEDULARĂ (E.: spinal embolus) (boală). Este rară. Această raritate a emboliilor medulare se datorește modului de irigare a măduvei, care este tributară vaselor de calibru mediu ce se desprind în unghi drept din aortă, dispozitiv arterial ce este mai puțin favorabil migrării unui embol. Când apare, embolia arterială duce la un ramolisment medular secundar.

Scanned with OKEN Scanner

ETIOPATOGENIE

Emboliile arteriale medulare pot fi:

1. *De origine cardiacă*, putând complica evoluția unui infarct miocardic, a endocarditei vegetante sau a unei tulburări de ritm. Ramolismentul medular este un accident foarte rar în evoluția cardiopatiilor. Când apare, de obicei se întinde pe mai multe segmente, interesând electiv teritoriul arterial spinal anterior. În infarctul miocardic, ramolismentul medular este excepțional față de accidentele cerebrale, iar în mecanismul de producere nu trebuie neglijat rolul hipercoagulabilității sanguine sau al hipertensiunii arteriale care însoțește necroza ischemică a miocardului.

2. *Embolii de altă natură* la nivelul medular sunt cu totul excepționale: a) embolii infecțioase bacteriene, întâlnite în cursul septicemiilor sau al endocarditei lente; b) embolii gazoase, întâlnite în decompresările bruște; c) embolii parazitare, cu obstrucția arterelor spinale prin chisturi echinococotice; d) emboliile canceroase deși reprezintă o cale de metastazare a procesului neoplazic, nu sunt unanim admise în etiologia ramolismentului medular.

EMBRIOPATIE (E.: embryopathy) (boală). Boală apărută în cursul dezvoltării embrionare, manifestată sau nu în fenotip. Cele mai cunoscute, sunt: embriopatia rubeolică, embriopatia toxoplasmozică, icterul nuclear, encefalita cu incluzii citomegalice.

1. *Embriopatia rubeolică* (E.: rubeolic embryopathy) (boală). Infecția rubeolică la gravide, în primul trimestru, are consecințe grave asupra fătului, prin anomaliile pe care le determină. Copiii pot prezenta la naștere malformații variate și tulburări neuropsihice, dintre care unele sunt evidente de la început (tulburări ale reflexului de sugere), iar altele se sesizează ulterior.

Determinarea malformațiilor embrionare, ca frecvență generală și ca localizare, este în funcție de etapa gestației în care s-a manifestat boala la mamă. Dacă aceasta a contractat boala în primele două luni ale sarcinii, malformațiile fătului apar aproape în totalitatea cazurilor; dacă a contractat-o în cursul lunii a treia, incidența malformațiilor scade la 50%; după unii autori chiar la numai 20%, când mamele au avut rubeolă în primele patru luni de sarcină. Se pare că există o corelație între tipul malformației și momentul contractării rubeolei de către mamă și anume: un maximum de incidență a cataractei în a cincea săptămână, a surdo-mutității în a doua și a malformațiilor cardiace în săptămânile a cincea până la a zecea. Rezultă deci că factorul nociv își exercită acțiunea asupra organului care în momentul contractării rubeolei se află în etapa sa cea mai activă de dezvoltare, în etapa diferențierii sale morfofuncționale.

Faptul că totuși intervin și alți factori este dovedit de excepțiile de la această regulă. De exemplu, deseori cataracta este unilaterală sau dintre doi gemeni, malformația poate să se producă numai la unul. Virusul, în faza de viremie, traversează placenta și se disemnează la făt, afectând diverse organe. Caracteristică infecției rubeolice *in utero* este persistența virusului, deși anticorpii sunt prezenți în sânge. Persistența virusului durează până în a 12-a — a 18-a lună. Unii consideră că embrionul este atins direct de virus, iar alții, că în geneza malformațiilor intervin factori sau mecanisme intermediare, cum ar fi toxinele virusului și afectarea primară a glandelor endocrine, în special a suprarenalelor, prin intermediul acestora producându-se apoi malformațiile sistemului nervos.

Scanned with OKEN Scanner

Leziunile sistemului nervos constau în aplazie cerebrală sau în hipoplazia țesutului nervos, cu dilatație ventriculară sau cu hidrocefalie externă și hipertensiune intracraniană.

SIMPTOMATOLOGIE

Este polimorfă și constă din combinații variate de: surditate, boli cardiace, retinopatie, glaucom, întârziere psihomotorie, trombocitopenie, anemie hemolitică, hepatoslenomegalie, malformații renale, genitale. În embriopatia rubeolică, 81% din copii prezintă atingeri ale SNC. Ele devin manifeste clinic numai după mai mulți ani. Deficitul mintal poate merge de la o ușoară înapoiere mintală până la idioție completă. Se asociază microcefalie, diplegie spastică, atetoză, epilepsie.

Diagnosticul de embriopatie rubeolică se bazează pe o anamneză precisă, pe depistarea rubeolei la mamă, dar, cum cea mai mare parte a cazurilor nu este sesizată decât retrospectiv, diagnosticul de rubeolă nu este totdeauna ușor de pus.

Tratamentul embriopatiei rubeolice este numai profilactic. Atitudinea profilactică depinde de condițiile concrete ale fiecărui caz. În cazul în care gravida face rubeolă în primele trei luni de sarcină și nu se întrevăd perspective pentru sarcini ulterioare, bolnava poate lua riscul asupra ei (când dorește să aibă neapărat un copil) și se va face un tratament profilactic cu gamaglobulină. În cazurile în care însă gravida este tânără și are perspective de sarcini ulterioare, va fi sfătuită să întrerupă sarcina (Kreindler, 1971).

2. *Embriopatia toxoplasmozică* (E.: toxoplasmosic embryopathy). (boală). Este rezultatul transmiterii transplacentare a toxoplasmozei (provocată de Toxoplasma Gondi) la embrionul în cursul unei toxoplasmoze acute a gravidei, apărută în primele trei luni de sarcină. Dacă îmbolnăvirea survine în ultimul trimestru al sarcinii. 65% din copii vor fi infestați, dar majoritatea cazurilor vor fi inaparente clinic.

Infestația toxoplasmozică la nou-născuții vii ar fi destul de frecventă, aproape 1: 1.000. Mai mult de 2‰ dintre femeile gravide ar avea o toxoplasmază subclinică, pusă în evidență cu testul serologic al lui Sabin-Feldman (Kreindler, 1971).

Boala se transmite de la animal la om prin ingestie de carne contaminată cu chisturi de la animale sau prin mușcătură (rozătoare).

Modul de transmitere de la mamă la făt nu este încă bine cunoscut. Deși agentul patogen este de dimensiuni mari (4—7 microni), transmiterea se poate face pe cale transplacentară, prin contiguitate, toxoplasma infectând din aproape în aproape elementele celulare. Tulburările extrem de grave la copil se explică prin sensibilitatea și vulnerabilitatea deosebit de mare a țesuturilor embrionare față de agentul patogen. Anomaliile prezentate de nou-născut se explică prin simpla prezență a parazitului în țesuturi și a reacțiilor inflamatorii pe care le produce.

MORFOPATOLOGIE

Macroscopic — meningele este îngroșat, în creier există zone de necroză și noduli cu diametrul de câțiva milimetri, diseminați (nodulii sunt prezenți și în meninge). Leziunile predomină în scoarță și la nivelul nucleilor cenușii centrali, unde se observă zone de ramolisment de necroză, care ulterior se calcifică. Se mai constată hidrocefalia ventriculilor laterali, cu obstrucția apeductului.

Scanned with OKEN Scanner

Microscopic — Se constată (Kreindler, 1971; Frankel, 1972): necroze celulare prin proliferarea trofozoiților și necroză după ruperea chisturilor, infiltrații celulare perivasculare, infiltrații limfocitare în jurul focarelor necrotice și leziuni ale epiteliului ependimar; infarctizări după procese de vasculită. Caracteristice sunt granuloamele formate din celule epiteloide, limfocite, plasmocite, monocite și eozinofile, care sunt în general în contact cu un vas. Granuloamele se pot calcifica sau se pot necroza. În formele de necroză și în infiltrațiile inflamatorii se poate pune în evidență parazitul intracelular. De asemenea, el se regăsește în celulele epiteloide ale granuloamelor și în celulele endoteliale ale vaselor, mai rar în celulele nervoase. Leziuni analoage se găsesc în viscere (plămân, ficat, splină) și în retină.

SIMPTOMATOLOGIE

Se descriu patru semne cardinale (tetrada diagnostică Sabin): convulsii, corioretinită, hidrocefalie, calcificări cerebrale.

Convulsiile sunt primul semn de boală la 50% din copii.

Hidrocefalia, rar prezentă la nou-născut, este de obicei diagnosticată în primele luni. Nu este întotdeauna evidentă. Deseori se manifestă numai printr-o mărire a impresiunilor digitale, distensia suturilor sau dilatația ventriculară, puse în evidență prin encefalografie gazoasă.

Coreoretinita — uni — sau bilaterală, este surprinsă de obicei în faza cicatricială. În faza activă, în vitros există exsudat, care după rezorbție, permite observarea unei retine și coroide modificate, cu sărăciri vasculare și zone necrotice vasculare, zone de edem cu granulații brune, fine, pe margine; uneori apar și zone de necroză corodiană ovalară cu pigment pe margine, dispuse mai ales perimacular. Uneori există și o atrofie optică.

Alte semne: *microcefalie, spasticitate a membrelor inferioare, întârziere psihică.*

După Courvreur și Desmonts (1978) există următoarele modalități: a) boala poate fi evidentă la naștere (neonatal); b) evidentă în primele luni de viață; c) ca o sechelă descoperită în copilărie sau adolescență; d) ca o infecție subclinică; e) ca o recădere a unei toxoplasmoze congenitale cunoscute. În forma congenitală, de obicei gravă, simptomele sunt evidente în primele zile: convulsii, bombarea fontanelei, hidrocefalie, opistotonus, hepatosplenomegalie, icter, hemoragii cutanate.

În forma infantilă, simptomele apar la vârsta de 3—5 ani. Boala este descoperită întâmplător uneori, cu ocazia unui examen de rutină — la cei cu tulburări de vedere, sau când se investighează copiii ce prezintă convulsii, deficite neurologice, hidrocefalie. Infecția subclinică este relevată serologic la un număr mare de copii născuți de mama cu toxoplasmoză acută sau într-o investigație de masă.

Recăderile sunt de obicei oculare și mai rar cerebrale (convulsii sau semne de HIC, care apar tardiv la un copil cunoscut cu corioretinită toxoplasmozică).

Forme clinice:

1. *Forma acută* se traduce de la naștere printr-o hidrocefalie sau, dimpotrivă, printr-o microcefalie, tulburări oculare (microoftalmie, cataractă, corioretinită), convulsii, instabilitate termică, tulburări respiratorii, hepatosplenomegalie, icter neonatal prelungit. Moartea survine în câteva zile sau luni.

2. *Forma subacută* se traduce printr-o evoluție mai lentă, moartea survenind în jurul vârstei de 1 an. Ca simptomatologie prezintă: microoftalmie,

Scanned with OKEN Scanner

microcefalie, semne de encefalomielită. Copiii care supraviețuiesc prezintă sechele: corioretinită maculară, calcifieri cerebrale, convulsii, întârziere mintală.

3. *Forma cronică.* Cel mai cunoscut simptom este întârzierea mintală. Din prima copilărie apare evidentă întârzierea în dezvoltarea psihomotorie a copilului, interesând toate funcțiile în mod egal. Rezultă o debilitate mintală mai mult sau mai puțin marcată. Din punct de vedere al simptomatologiei, există forme monosimptomatice (cea mai frecventă fiind corioretinita) și plurisimptomatice (cele descrise anterior).

Examenul paraclinic *LCR-ul* este xantocromic în forma acută. Lichidul ventricular are uneori o cantitate de proteine mai mare decât cel spinal (datorită obstrucției apeductului). Din LCR poate fi izolată toxoplasma.

— *Radiografia craniană* — arată calcificări intracraniene la 50% din cazuri. Dimensiunile, localizarea și forma calcificărilor sunt diverse: nodulare, liniare, rotunde, policiclice, în „semilună" (în special în nucleii striați și talamus), de dimensiuni de la 1 la 10 mm și peste. Calcificările sunt de obicei supratentoriale și bilaterale.

— *Ventriculografia* relevă hidrocefalie internă, precizează eventuala obstrucție și grosimea mantiei cerebrale.

— *Cisternografia, ventriculografia izotopică* și *tomografia axială computerizată* oferă cele mai utile date pentru abordarea chirurgicală a hidrocefaliei în toxoplasmoză.

— *EEG* — se constată o disritmie cu unde lente delta și paroxisme de unde ascuțite și vârfuri.

Diagnosticul pozitiv se bazează pe *simptomatologia clinică*, pe *anamneză*, care trebuie să precizeze (Kreindler, 1971) dacă mama a fost infestată în timpul sarcinii de la animale domestice purtătoare de toxoplasmă; dacă a existat un episod febril în cursul sarcinii; dacă nașterea a fost prematură; *examinările paraclinice*: demonstrarea paraziților în țesuturi sau în umori; inocularea la șoarece, testul dermic cu antigen Sabin. În majoritatea cazurilor, diagnosticul clinic nu poate fi decât unul de prezumție, rămânând să fie confirmat prin reacțiile serologice specifice (reacția de neutralizare preconizată de Sabin sau prin reacția de fixare a complementului). Cel mai specific pare a fi testul de modificare citoplasmatică.

TRATAMENT

Constă în administrarea de pirimetamină (0,5 mg/kilocorp/zi) asociată cu sulfadiazină (30—50 mg/kilocorp/zi), continuată în 3—5 serii de 21 zile, care alternează cu spiramycină 100 mg/kilocorp/zi, una-două luni. Se pot folosi și corticoizii. Hidrocefalia beneficiază de tratament chirurgical.

3. *Icterul nuclear* (vezi encefalopatiile infantile).

4. *Boala cu incluzii citomegalice* (boală). (vezi encefalita din boala cu incluzii citomegalice).

EMERY-DREYFUS. BOALA ~ (E.: Emery-Dreyfus disease) (boală). Forma clinică benignă a distrofiei musculare progresive infantile a lui Duchenne (vezi DMP).

EMPIEM SUBARAHNOIDIAN (E.: subarachnoidian empyema) (boală) (sinonime: abces cortical, pahimeningită purulentă, abces intradural, meningită circumscrisă, abces subdural).

Scanned with OKEN Scanner

DEFINIȚIE

Empiemul subarahnoidian (ESA) este o colecție purulentă, situată în spațiul subarahoidian. Afecțiunea este considerată cea mai importantă urgență operatorie dintre colecțiile purulente intracraniene (Arseni, 1983). Primele date asupra ESA aparțin, după Morello (1954), autorului francez La Peyronie (1699), care a rezolvat chirurgical un caz. Ca afecțiune, ESA este delimitat anatomoclinic de către Kubik și Adams (1943), Ray și Parsons (1943).

FRECVENȚĂ

Raportat la numărul total de supurații intracraniene, empiemul subarahnoidian reprezintă 6,3% (Arseni, 1983). Este mai frecvent la bărbat (65,4%); după vârstă este mai frecvent la adolescent și adult. Localizarea ESA este preponderentă la nivelul emisferei drepte. Celelalte localizări: emisfera stângă, fosa cerebrală posterioară, bilateral și interemisferic.

PATOGENIE

A. *Punctul de plecare al infecției* către spațiul subarahnoidian. În funcție de locul focarului septic, empiemul subarahnoidian poate fi clasificat în trei mari grupe (Arseni și colab., 1970):

1. *Empiem subarahnoidian prin inoculare directă*:

— ESA posttraumatice (plăgi craniocerebrale);

— ESA postoperatorii (defect de tehnică chirurgicală cu supurație în spațiul subarahnoidian);

— ESA după abcese cerebrale drenate spontan în spațiul subarahnoidian;

— ESA după drenajul chirurgical al abceselor cerebrale (manevra de puncție cu aspirație sau cu drenaj în abcesele cerebrale favorizează in ecția);

2. *Empieme subarahnoidiene adiacente.* În acest caz, focarul infecțios se află în vecinătatea encefalului, de unde infecția se propagă spre spațiul subarahnoidian.

— ESA secundare sinuzitelor (frontale, sfenoidale, maxilare, etmoidiene), acute sau cronice; ele constituie principala cauză a ESA (Lepoire și colab., 1963);

— ESA secundare otomastoiditelor;

— ESA secundare infecțiilor orbitare;

— ESA secundare infecțiilor dentare;

— ESA secundare supurațiilor amigdaliene, tromboflebitei sinusului longitudinal superior, celulitelor scalpului, osteomielitelor craniene, infecțiilor meningiene.

3. *Empiemele subarahnoidiene metastatice.* Focarul infecțios este situat la distanță. Din această grupă fac parte ESA apărute după: abcese pulmonare, bronhopatii supurate cronice, empieme pleurale, furunculoză, septicemii.

B. *Modul de propagare* a infecției către spațiul subarahnoidian: în *ESA adiacente* se face prin continuitate sau pe cale venoasă. Calea de continuitate presupune o etapă osoasă (osteita) și o alta meningiană. Există cazuri de dehiscență osoasă, când infecția se poate propaga direct, de exemplu, de la mucoasa sinusală la dura mater. *Calea venoasă* presupune propagarea

Scanned with OKEN Scanner

infecției de la o tromboflebită retrogradă sau prin venele emisare. În cadrul ESA metastatic, calea de propagare a infecției este cea hematogenă. Embolus-urile septice ajung, prin curentul sanguin, în arteriolele și capilarele care vascularizează dura mater și leptomeningele.

Bacteriologie. Studiul puroiului recoltat din ESA arată că cele care predomină sunt formele monomicrobiene (Arseni, 1983): stafilococul, proteus B, enterococul, streptococul hemolitic, E. coli. Sunt mai puțin frecvente asociațiile polimicrobiene: asocierea stafilococului cu bacili gramnegativi și, mai rar, cu flora gramnegativă. În multe cazuri, culturile microbiene au rămas sterile, ca urmare a antibioterapiei aplicate.

MORFOPATOLOGIE

Caracterele exsudatului — fluiditatea, culoarea, mirosul, depind de agentul patogen. Cantitatea cea mai mare de exsudat, constatată într-un caz a fost de 140 cm^3 de puroi (Arseni și colab., 1973). Autorii raportează în medie cantități de 80—100 cm^3 de puroi. *Ca sediu* al empiemului subarahnoidian: convexitatea, regiunea interemisferică sau (ca forme rare) regiunea bazei, cuprinzând chiasma, fosa cerebrală medie sunt mai frecvente; se descriu, de asemenea, empieme bilaterale. Din datele publicate în literatură, empiemele de convexitate apar drept cele mai frecvente (Mansouri, 1975); le urmează empiemele interemisferice. Formele bilaterale sunt destul de rar menționate în literatură, ele presupunând propagarea simultană a infecției de la tromboflebita sinusului longitudinal superior.

SIMPTOMATOLOGIE CLINICĂ

Debutul este destul de greu de precizat. În ESA adiacente debutul este determinat de existența sau reacutizarea focarului infecțios local (otic, sinusal, dentar, orbitar etc.), însoțit de simptomatologia generală infecțioasă. De obicei debutul este acut, cu cefalee, vărsături, sindrom meningian și hipertermie. În ESA metastatice, debutul este tot atât de brusc, manifestat prin crize jacksoniene motorii, deficit motor, cefalee, vărsături, somnolență, tulburări de vorbire. Hipertermia poate fi prezentă și în aceste cazuri.

Perioada de latență. În general, după debutul ei, simptomatologia rămâne staționară. Până la instalarea perioadei de stare, trece un timp destul de scurt, în majoritatea cazurilor de 5 zile până la 2 săptămâni. Mult mai rar există o perioadă de latență mai lungă, de 3—4 săptămâni. *Perioada de stare* se caracterizează prin apariția următoarelor sindroame: *sindromul infecțios general* poate fi considerat drept deosebit de alarmant în ESA: *hipertermie; VSH* constant crescută, atingând cele mai mari valori și anume 109/132 mm într-un caz de empiem de ESA postpartum. *Hiperleucocitoza cu neutrofilie* este, de asemenea, un semn biologic frecvent. Cele mai ridicate valori raportate au fost de 30 000/mm^3 cu 89% polinucleare. Semnele de infecție acută trădează gravitatea acestei afecțiuni supurative difuze localizate în spațiul subarahnoidian. *Sindromul infecțios local:* se exteriorizează prin edem local fronto-orbitar în ESA interemisferice. *Sindromul de HIC* este prezent, având însă diferite intensități. El lipsește în formele acute de ESA, deoarece simptomatologia sa nu are timp să se instaleze.

Edemul papilar este menționat în procente de 25—50%.

Sindromul neurologic de localizare este prezent și indică o leziune compresivă asupra cortexului cerebral, fie asupra întregii emisfere, fie asupra unuia sau a doi lobi. Sindromul neurologic de localizare se exprimă prin:

Scanned with OKEN Scanner

deficit motor de diferite grade, crize epileptice focalizate de tip jacksonian, crize epileptice generalizate, tulburări de vorbire, paralizii de nervi cranieni (în special oculo-motori), tulburări de sensibilitate, sindroame neocerebeloase, sindrom bipiramidal. *Sindromul meningian* este cel mai constant sindrom din perioada de stare a acestor afecțiuni. De altfel, asocierea dintre sindromul meningian și crizele jacksoniene, la un adult tânăr, purtător al unei infecții sinuzale sau otice, este revelatoare pentru diagnosticul de empiem subarahnoidian (Arseni, 1983). În sindromul meningian de focar modificările stării de conștiență sunt constante și precoce. Modificarea în diferite grade a stării de conștiență survine ca o consecință a endotoxinemiei bacteriene, compresiei provocate de empiem asupra emisferelor cerebrale, sindromului de HIC, edemului cerebral, etc. Dintre modificările stării de conștiință, pe primul loc se situează somnolența. Modificarea stării de conștiență se caracterizează prin comă de diferite grade. În ESA tulburările psihice sunt mult mai frecvente, mai precoce și cu tendință mai rapidă spre agravare.

Investigații paraclinice. Angiografia cerebrală și tomografia computerizată au cea mai mare importanță pentru diagnostic.

Examenul LCR poate fi normal, poate prezenta o disociație albumino-citologică, pleiocitoză peste 1500 elemente/mm^3, predominant polinucleare; pleiocitoză între 500 și 1 000 elemente mm^3 predominant polinucleare; pleiocitoză între 200—400 elemente/mm^3, predominant limfocite; pleiocitoză până la 100 elemente/mm^3, predominant limfocite. Pleiocitoza LCR constituie unul din criteriile de apreciere a prognosticului pre- și postoperator.

Electroencefalografia poate arăta: un focar lezional, o asimetrie evidentă de emisferă, Hitchoock și Andreadis (1964) menționează modificări tipice, sub formă de unde lente de partea emisferei afectate și apariția unui focar lezional tipic în zona de grosime maximă a empiemului.

Ultrasonoencefalografia aduce puține informații.

Radiografia craniană simplă este concludentă în osteomielitele și traumatismele cranio-cerebrale.

Scintigrafia cerebrală cu ^{99}Tc: aspectul scintigrafic constă în hiperactivitatea difuză, dispusă pe suprafața emisferei cerebrale.

Pneumoencefalografia arată fie deplasare completă a sistemului ventricular, fie lipsa de pătrundere a aerului intracranian.

Ventriculografia este un examen de maximă importanță în cazul proceselor expansive intracraniene: ea poate arăta deplasarea în totalitate a sistemului ventricular. *Angiografia cerebrală* și *serioangiografia* sunt considerate examene de neînlocuit în diagnosticul ESA.

Aspectul angiografic al ESA este de zonă avasculară, situată pe convexitatea emisferei cerebrale cu deplasarea axului median al creierului. Imaginile angiografice descrise în ESA interemisferice evidențiază o zonă avasculară caracteristică, situată între coasa creierului și fața internă a emisferei cerebrale.

Tomografia computerizată este superioară tuturor celorlalte investigații efectuate.

DIAGNOSTIC. DIAGNOSTIC DIFERENȚIAL

Tabloul clinic în care sindromul meningian, sindromul neurologic de localizare — crizele epileptice și deficitul motor, evoluează pe fondul unui sindrom infecțios clinic și biologic deosebit de intens pledează pentru o

Scanned with OKEN Scanner

afecțiune supurativă intracraniană. Existența certă a unui focar infecțios adiacent, reacutizat, susține diagnosticul pozitiv de ESA. Efectuarea unei puncții lombare relevă absența meningoencefalitei purulente, principala afecțiune cu care trebuie făcut diagnosticul diferențial. Investigațiile paraclinice, în primul rând arteriografia și CT-scan, vor trânșa diagnosticul pozitiv în sensul ESA. Principalele afecțiuni cu care se face diagnosticul diferențial sunt: meningoencefalitele purulente sau cu lichid clar, abcesul cerebral cu tromboflebită corticală sau/și a sinusurilor durale, procesele înlocuitoare de spațiu.

Evoluție. Complicații. Ca și celelalte supurații intracraniene, ESA netratate nu evoluează spre vindecare spontană. Prognosticul este deosebit de grav. După tipul evoluției, ESA se pot clasifica în acute, subacute și cronice. Modalitățile evolutive depind de virulența florei microbiene, de reactivitatea organismului, de tratamentul cu antibiotice efectuat, de asocierea cu alte supurații intracraniene. Decesele se datorează fie meningoencefalitei purulente, fie hipertensiunii intracraniene, fie altor focare supurative. În formele subacute și cronice, evoluția este mult mai lentă, de obicei asemănătoare unui proces intracranian înlocuitor de spațiu. Oricând, în evoluția ESA, pot surveni complicații grave ca meningoencefalita purulentă și sindromul de angajare. Tot ca o complicație a empiemelor arahnoidiene trebuie considerate abcesele cerebrale.

TRATAMENT

Tratamentul acestei afecțiuni este numai chirurgical și constituie o importantă urgență operatorie. Abordarea directă a colecției purulente constă în evacuarea ei în totalitate, rezecției durale și îndepărtarea falselor membrane de pe suprafața encefalului și drenaj postoperator. Tratamentul cu antibiotice trebuie efectuat pe cale parenterală, intrarahidian și intraoperator în focarul ESA. Administrarea intraoperatorie poate predispune la epilepsie. Tratamentul de susținere a funcțiilor vitale se efectuează în serviciul de terapie intensivă, aceste cazuri necesitând reechilibrare hidroelectrolitică, metabolică și acidobazică.

PROGNOSTIC

Prognosticul acestor afecțiuni depinde de numeroși factori: alterarea stării de conștiență, condițiile anatomice ale colecției purulente (aspectul acut neîncapsulat, difuziunea pe întreaga emisferă, situația la nivelul fosei cerebrale posterioare, existența formelor interemisferice), virulența florei microbiene, existența complicațiilor postoperatorii. Sunt considerați factori de prognostic favorabil evoluția subacută și cronică și sindromul infecțios local și general moderat. Prognosticul vital depinde, în primul rând, de diagnosticarea precoce a empiemului subarahnoidian. După tratamentul neurochirurgical pot fi: vindecări fără sechele; vindecări cu sechele de tipul deficitului motor, tulburărilor de vorbire, crizelor comițiale, hemianopsiilor.

EMPROSTOTONUS (E.: emprosthotonos or emprosthatonus) (simptom). Atitudine particulară a corpului, cu capul flectat și cu membrele flectate, amintind poziția fătului în uter. Se datorează de obicei unei contracturi

Scanned with OKEN Scanner

generalizate în unele cazuri de tetanos (inversul poziției de opistotonus), dar poate să apară și în faza tonică în flexie a crizelor de epilepsie grand mal.

ENCEFALITIC. SINDROM ~ (E.: encephalitic syndrome) (sindrom). Noțiunea de sindrom encefalitic traduce o suferință a encefalului, indiferent de cauză, patogenie și substrat anatomopatologic; este mai largă decât cea de encefalită și este superpozabilă aceleia de encefalopatie în general. Pentru mulți clinicieni, formularea diagnosticului de suspiciune de encefalită este preferabilă aceleia de sindrom encefalitic. Este mai greu însă a subscrie unanim unei asemenea concepții. Așa-numitul „sindrom malign infecțios", care implică asocierea degenerărilor neuronale cu perturbări vasomotorii de tip hemodinamic, s-ar afla la limita dintre encelopatie și encefalită. Sindromul encefalitic se întâlnește în: encefalite și encefalomielite (primitive sau secundare), encefalopatii, encefaloze, meningite, supurații intracraniene (abcese cerebrale, empieme etc.). Șofletea (1967) împarte sindromul encefalitic în: encefalite și encefalomielite, ca neuroinfecții pe de o parte și encefalopatii pe de altă parte.

El se traduce prin tulburări neurologice și psihice, care depind de localizarea și intensitatea procesului patologic. Sindromul encefalitic se poate exterioriza acut, zgomotos sau mai puțin acut, în funcție de boala de bază.

O sistematizare unanim acceptată a manifestărilor clinice este dificilă, dată fiind multitudinea posibilă a criteriilor de referință și a punctelor de vedere variabil prioritare.

Simptomatologia clinică a sindromului encefalitic cuprinde:

1. *Tulburări psihice*, ca primă și esențială categorie pentru definirea suferinței encefalitice: a) tulburările stării de conștiență, sunt pe primul plan, ele merg de la obnubilare, stări confuzive, la stupoare și comă; aceasta din urmă este de intensitate variabilă, de la coma superficială rapid reversibilă, până la coma profundă: b) alte tulburări psihice: dezorientare temporo-spațială, tulburări de senzorialitate (halucinații), stări delirante, vorbire incoerentă, tulburări de memorie, negativism, mutism akinetic, stări catatonice, țipătul encefalic și plânsul spasmodic. Aceste tulburări sunt determinate în principal de leziuni ale scoarței cerebrale, dar și de afectarea unor formațiuni subcorticale (diencefal și trunchi cerebral). Același simptom poate fi expresia unor leziuni localizate în diferite zone ale encefalului; tulburările stării de conștiență apar nu numai în afectarea cortexului, ci și în aceea a trunchiului cerebral (mezencefal, formația reticulată).

2. *Tulburările neurologice*: a) *Convulsiile*, în leziunile encefalitice, reprezintă modul de reacție al creierului normal la agresiunea directă a virusului și a complexului lezional consecutiv. Deși conținutul clinic al accesului convulsiv este identic cu cel al crizei epileptice propriu-zise, el se diferențiază de acesta din urmă prin circumstanțele și condițiile de apariție; criza epileptică apare pe un creier cu prag convulsivant scăzut, care răspunde prin „paroxisme cu caracter repetitiv" la excitanții patogeni sau exogeni, care la individul normal nu sunt capabili să o declanșeze; reactivitatea patologică de acest fel este determinată de existența unor focare cerebrale epileptogene (Cincă și Mareș, 1971; Gastaut, 1973; Popoviciu și colab., 1976; Arseni și Popoviciu, 1984).

Encefalitele au și ele un rol bine cunoscut în inducerea unor asemenea focare, crizele epileptice fiind consemnate adesea ca sechele consecutive afectării acute a creierului. În imensa majoritate a cazurilor (90%), convulsiile sunt generalizate.

Scanned with OKEN Scanner

b. *Sindroame neuropsihice complexe*: afazie, apraxie, agnozie.

c. *Sindromul de neuron motor central.* Sindromul piramidal cu hemipareză sau hemiplegie spastică, exagerarea reflexelor miotatice și abolirea reflexelor cutanate abdominale și cremasteriene, prezența semnului Babinski, clonus. *Alte manifestări de origine corticală*: devierea conjugată a ochilor și a capului spre partea opusă (leziuni ale ariilor 6 și 8); automatisme psihomotorii (leziuni ale lobului temporal).

d. *Sindroame extrapiramidale*, pot fi de tipul sindromului paleostriat hiperton-hipokinetic, al sindromului hipoton-hiperkinetic sau de tip mai extins și difuz; hipertonie, contractură ceroasă, mișcări involuntare coreiforme, atetozice, hiperkinezie, spasme de torsiune etc.

e. *Sindroame cerebeloase* (vezi și cerebelitele), prin afectarea diferitelor structuri neo- sau paleocerebeloase: tulburări de echilibru cu deviere omolaterală, mers ebrios, nesigur, titubant, cu baza de susținere lărgită, tremor intențional, dismetrie, hipermetrie, adiadocokinezie, hipotonie musculară.

f. *Sindroame de trunchi cerebral*, cu leziuni de nervi cranieni: pareze de oculomotori, pareze faciale, nistagmus, tulburări gustative, etc. (vezi encefalita de trunchi cerebral).

g. *Simptomatologie neurovegetativă*: lăcrimare, sialoree, fenomene vasomotorii, transpirații profuze, facies vultuos; tulburări respiratorii, cardiovasculare (tahicardie, mai rar bradicardie, colaps); vărsături de origine centrală; hipertermie de origine centrală: hipotermie.

h. La această simptomatologie se mai adaugă *sindromul infecțios* (clinic și biologic), *sindromul meningian* și *tulburări din partea altor organe și aparate.*

Evoluția și prognosticul: sunt în funcție de boala de bază. *Tratamentul* este etiologic, patogenetic, simptomatic (vezi tratamentul encefalitelor acute și al encefalopatiilor).

ENCEFALITĂ (E.: encephalitis) (boală). Termen introdus de Bouillaud în 1823, pentru a desemna inflamația encefalului.

DEFINIȚII

Noțiunea de encefalită trebuie detașată de aceea de encefalopatie. Denumirea generică de encefalopatie, acoperind întregul complex simptomatic polimorf, care exprimă o suferință difuză a encefalului, determinată de cauze variate, include în mod logic și encefalita propriu-zisă cu etiologie infecțioasă. Totuși, în limbajul curent, termenul de encefalopatie se aplică unui domeniu de afecțiuni care lasă în afară encefalitele propriu-zise.

Encefalitele reprezintă inflamații acute nesupurate ale encefalului, produse de agenți etiologici multipli, în primul rând de virusuri, și manifestate clinic prin tulburări tipice și difuze de intensitate variabilă ale funcțiilor cerebrale normale (Taindel și Predescu, 1975). Ele apar la orice vârstă. Evoluția lor se desfășoară acut, subacut sau cronic, în raport cu dezvoltarea leziunilor și cu etiologia. În cazurile în care, la procesul patologic cerebral se asociază un proces infecțios medular, diagnosticul corect este de *encefalomielită*. Când procesul infecțios cuprinde întregul ax cerebrospinal, denumirea este de *nevraxită*. Nevraxita ca entitate nosologică, este distinctă față de encefalită și nu identică sau total superpozabilă acesteia, cele două noțiuni neputându-se substitui una prin cealaltă, cum pare a sugera utilizarea acestor doi termeni de către unii autori. Ca atare, fiecare noțiune își păstrează individualitatea ei, encefalită semnificând inflamația encefalului, iar nevraxita pe cea a întregului ax cerebrospinal. Mai puțin

Scanned with OKEN Scanner

tranșante sunt raporturile între encefalomielită și nevraxită. Între aceste două noțiuni sinonimia apare în bună măsură îndreptățită, deși este dificil de a admite identitatea între oricare encefalomielită și nevraxită, de multe ori procesul inflamator medular neafectând în întregime axul spinal, ci numai o regiune delimitată. *În funcție de localizarea selectivă a leziunilor inflamatorii, se poate vorbi de polioencefalită și de leucoencefalită* sau în cazul nevraxitelor de *polionevraxită*, când predomină interesarea substanței cenușii (encefalomielita din boala Heine-Medin, encefalomielita rabică, encefalita von Economo), sau de *leuconevraxită*, când afectarea substanței albe este preponderentă. Lezarea ambelor substanțe realizează tipul de *pannevraxită* ori de *panencefalită* (termen utilizat extrem de rar). Dacă inflamația depășește nevraxul și se extinde și la segmentul periferic al sistemului nervos, se realizează o *encefalomieloganglionevrită*, sau *encefalomielopoliradiculonevrită*, cu tablou clinic de mare și extinsă complexitate. Termenul de *encefalită de trunchi cerebral*, cu specificarea predominanței topice a leziunii (mezencefalopontină, bulbopontină, bulbară), este mai potrivit decât împărțirea mai veche în polioencefalită superioară (cu afectare de mezencefal și punte) și inferioară (leziunea localizată exclusiv sau preponderent în bulb sau punte și bulb). Când interesarea bulbară este pe prim plan, se utilizează și termenul de *bulbită*. În același cadru, se vorbește de *rombencefalită*, în cazurile în care există o prindere a trunchiului cerebral și a cerebelului, rombencefalul cuprinzând formațiile encefalice din fosa cerebrală posterioară.

Meningoencefalita. În general, între meningită și encefalită există o relație strânsă, afectarea encefalului antrenând modificări din partea meningelor (probabil mai frecvente decât o atestă modificările uneori nesemnificative ale LCR) cu reversibilitatea procesului de influențare, de asemenea, evidentă pentru multe meningite. Termenul de meningoencefalită sau chiar pur și simplu de meningită (în sistemul de raportare OMS, meningoencefalitele se înregistrează la meningite), trebuie acordat cazurilor în care predomină semnele de localizare a procesului infecțios la nivelul meningelor, exprimate clinic prin intensitatea sindromului meningian și prin modificările patologice evidente ale LCR. Dimpotrivă, dacă prevalează manifestările de suferință din partea encefalului, diagnosticul corect este de encefalită, cu completările legate de localizarea și de eventuala extindere a procesului.

CLASIFICAREA ENCEFALITELOR

A. Clasificarea lui Delmas-Marsalet (1968)

1. *Encefalite virale primitive indiscutabile.* Acestea constituie categoria cea mai importantă și cea mai proprie entității nozologice de encefalită.

2. *Encefalite virale secundare.* Acestea sunt diferențiate de precedentele prin neurotropismul mai scăzut al agenților cauzali virali, ele fiind de fapt o complicație neobligatorie a unei boli virale generale. Sunt caracterizate prin patru criterii:

a. *etiologic* s-a demonstrat acțiunea directă și nealergică a trei „tipuri" de virusuri: mixovirusurile oreionului și gripei; virusurile cariotrope ale herpesului și zonei; virusurile „limfotrope ale hepatitei epidemice", ale coriomeningitei, ale mononucleozei infecțioase și ale bolii Behçet.

b. *Anatomopatologic*, encefalitele secundare sunt caracterizate prin frecvența incluziilor și necrozelor, care le diferențiază net de reacțiile tisulare alergice.

c. *Criteriul clinic*, mai puțin fix, este prezentat astfel: în oreion predomină meningita limfocitară, cu un grad slab de encefalită; în gripă —

Scanned with OKEN Scanner

leucoencefalita acută hemoragică; în primoinfecția herpetică — encefalita necrozantă gravă; în herpes zoster — confuzie mintală și semne meningiene cu totul benigne; în hepatita epidemică — semne meningeene, encefalitice, medulare și chiar periferice; în mononucleoza infecțioasă și în coriomeningita Armstrong — meningita; în boala Behçet — uveonevraxita. Această grupă se apropie de categoria encefalitelor „parainfecțioase", din sistematizarea altor autori.

d. *Criteriul imunologic* (mai nesigur).

3. *Encefalite microbiene și parazitare.* La fel ca și grupa precedentă, sunt caracterizate prin patru criterii:

a. *Etiologic*, acestea sunt determinate de un agent microbian sau de un parazit (de exemplu: encefalita din cursul următoarelor boli: bruceloză, febră tifoidă și alte salmoneloze sistemice, listerioză, toxoplasmoză, tripanosomiază, rickettsioze, micoze).

b. *Anatomopatologic* sunt caracterizate prin: reacții granulomatoase și exsudative la nivelul meningelor și în parenchimul cerebral (în toxoplasmoză există focare necrotice, calcificate).

c. *Clinic*, se constată de la simpla prezență a semnelor meningeene, până la simptomatologie corticală focalizată.

d. *Imunologic*: reacții serice specifice; inoculabilitate și reproducere experimentală a bolii, pornind de la unele produse patologice umane.

4. *Encefalite toxice (microbiene) nealergice.*

a. Etiologic, sunt determinate de toxinele microbiene.

b. Clinic, se exprimă printr-o simptomatologie difuză, cu o notă diencefalică. De fapt, chiar autorul acestei clasificări a afirmat că acestea sunt de fapt encefalopatii, deoarece leziunile nu sunt produse prin acțiunea *in situ* a unui agent patogen, ci prin toxinele acestuia, eliberate prin liză microbiană, fapt care se petrece în afara sistemului nervos.

c. *Anatomopatologic*, toxinele determină inițial leziuni grave ale sistemului nervos prin acțiunea chimică, anoxică, dismetabolică sau vasomotorie. În seria encefalitelor toxice nealergice, Delmas-Marsalet se oprește numai asupra afectărilor cerebrale din următoarele boli: tusea convulsivă, febra tifoidă, infecțiile intestinale colibacilare, infecțiile intestinale cu salmonele și shigele.

5. *Encefalite alergice din bolile eruptive* (encefalite perivenoase). Acestea sunt caracterizate prin următoarele criterii: a. *Etiologic*, ele apar în cursul uneia dintre următoarele boli eruptive: vaccina, rujeola, varicela, variola, rubeola, scarlatina. b. *Criteriul cronologic* este particular acestui grup, deoarece apar la un anumit interval de timp, respectiv la 3—7 zile după debutul erupției, în cazul bolilor eruptive, sau după apariția reacției vaccinale locale, în cursul vaccinării antivariolice. c. *Anatomopatologic*, în encefalitele alergice se constată focare de encefalită perivenoasă în jurul venelor de calibru mic și mijlociu; în spațiul lor adventițial se produc mici infiltrații de limfocite și plasmocite. Marginal, se remarcă un inel de demielinizare, cu limite imprecise și un infiltrat cu celule mici, microgliale. Demielinizarea (argument pentru natura imunopatică) este un element esențial în encefalita rujeolică una din cele mai expresive encefalite alergice posteruptive. Insulele lezionale interesează predominant substanța albă cerebrală, celulele nervoase înglobate fiind parțial sau deloc alterate. Într-un stadiu mai avansat, focarele de leucoencefalită perivenoasă se întind și fuzionează în plaje neregulate; celulele microgliale sunt înlocuite de formațiuni granulare, încărcate cu produse ale dezintegrării neuronale, în special grăsimi; ulterior, începe activitatea cica-

Scanned with OKEN Scanner

tricială cu proliferarea astrocitofibrilară. d. *Clinic*, aceste encefalite se caracterizează prin identitatea simptomatologiei, indiferent de etiologie. Identificarea bolii eruptive, care a precedat, encefalita, ușurează mult diagnosticul etiologic. e. Un alt criteriu, denumit „analogic", arătând posibilitatea de a realiza experimentul pe animale, encefalite perivenoase printr-un mecanism pur alergic, caracterizează acest grup de encefalite.

6. *Encefalitele cu calificare sau caracterizare incertă.* În această grupă, Delmas-Marsalet unește encefalita epidemică sau boala lui Economo-Cruchet, leucoencefalita sclerozantă subacută van Bogaert, encefalita cu incluzii Dawson și encefalita Pette-Döring.

B. Clasificarea lui Mollaret-Schneider (1963)

1. *Encefalite secundare propriu-zise.* Aceste encefalite reprezintă „o complicație inconstantă, excepțională chiar, a unei boli perfect autohtone prin ea însăși". Calea principală de realizare a procesului encefalitic este vasculară, mai puțin prin embolii și mai mult prin vascularită și endotelită. În această grupă, sunt incluse ca determinante etiopatogenetice „toate domeniile microbiologiei": — bacterioze (de la bruceloză la boala Osler); — spirochetoze (borrelioze, în special cea cu Borrellia duttoni); — parazitoze (toxoplasmoză, malarie pernicioasă, tripanozomiază africană); — rickettsioze (realizează o „panendotelită encefalitică); — bolile virale (de la oreion la febra galbenă).

2. *Encefalitele parainfecțioase.* Acest grup cuprinde encefalitele susceptibile de a complica febrele eruptive comune (vaccina, rujeola, rubeola, varicela) și corespunde encefalitelor perivenoase din clasificarea anterioară. Ele sunt considerate de către unii autori indiscutabil secundare, în raport cu boala cauzală autonomă. Deși posedă o etiologie diversă, au același moment de apariție și produc același tip de leziuni histopatologice de tipul leucoencefalopatiei, care sugerează în determinarea procesului lezional, responsabilitatea intermediară a căii vasculare.

3. *Encefalite primitive sau propriu-zise.* Aceste encefalite reprezintă subgrupul „capital" al encefalitelor nesupurante. Și în opinia acestor autori, encefalita primitivă posedă o serie de caractere generale definitorii.

C. Drăgănescu și Nisipeanu (1981) au propus următoarea clasificare:

I. **Encefalite prin togavirusuri**

A. *Arbovirusuri de grup A* (alfa-virusuri). Cuprind encefalitele ecvine (de Est, de Vest și de Venezuela).

B. *Arbovirusuri de grup B* (flavi-virusuri). Cuprind: encefalita de căpușă, encefalita cu virus Looping-ill, encefalita de Vest-Nil, encefalita Powassan, encefalita de Murray-Valey, de St. Louis și japoneză B.

C. *Encefalite prin Bunyavirusuri* (encefalita de California).

D. *Alte arbovirusuri* (febra de căpușă de Colorado).

II. **Encefalite prin enterovirusuri**

Cuprind encefalite și meningoencefalite aseptice produse de virusurile: poliomielitic, Coxsackie, ECHO, enterovirusul tip 17.

III. **Encefalite prin virusuri herpetice**

Sunt encefalite produse de: virusul herpes simplex, varicelă-zoster, herpes zoster Epstein-Barr, virusul bolii cu incluzii citomegalice.

IV. **Encefalite asociate unei infecții virale a copilăriei** (rujeolă, rubeolă, infecție urliană).

Scanned with OKEN Scanner

V. **Encefalite asociate unei infecții virale respiratorii** (infecție gripală, paragripală, adenovirală).

VI. **Encefalite asociate imunizării** (antirabice, antivariolică, antipoliomielitică, antirujeloase, antiurliene).

VII. **Alte encefalite**

a) Virale: arenavirusuri (coriomeningita limfocitară) și rhabdovirusuri (turbarea).

b) Suspecte a fi virale (boala Behçet, boala Vogt-Kayanagy-Harada, encefalita letargică).

C. Alte clasificări utilizează criterii complexe și variate (etiologic, epidemiologic, clinic, anatomopatologic, biologic, cronologic, după modul de apariție și mecanismul patogenetic), consemnând alături de encefalitele virale (de diverse tipuri), pe cele de etiologie bacteriană sau produse de alte microorganisme, iar în opoziție cu encefalitele primitive, pe cele secundare. În unele sistematizări, encefalitele secundare (în primul rând virale) se subîmpart după mecanismul patogenic în două microgrupe: a) encefalite care apar „ocazional" în cursul unei viroze generale, prin localizarea facultativă a virusurilor la nivelul encefalului; b) encefalite care apar în perioada de declin a febrelor eruptive sau după diverse vaccinări (în special antivariolică și antirabică), care cunosc ca inductor patogenetic esențial dacă nu singular, un mecanism alergic, motiv pentru care sunt denumite și encefalomielite alergice (demielinizante acute), postinfecțioase sau postvaccinale.

ENCEFALITE ACUTE PRIMITIVE VIRALE (E.: viral primitive acute encephalites) (boli).

I. Caractere generale. După Mollaret și Schneider (1963) caracterele generale ale unei encefalite primitive virale sunt următoarele: — *clinic*: boală independentă, de sine stătătoare și nu complicație a unei boli autonome; — *epidemiologic*: includere în ciclul unei zoonoze sau antropozoonoze (acest caracter corespunde encefalitelor cu arbovirusuri); — *etiologic*: provocată de virusuri neurotrope sau cu potențial neurotrop; — *histologic*: caractere de polioencefalită pură sau mixtă (polioleucoencefalită), atingerea neuronală fiind consecința neurotropismului electiv al virusului.

După Delmas-Marsalet (1968), encefalitele virale primitive indiscutabile sunt caracterizate prin următoarele 5 criterii: 1) *etiologic*: izolarea virusului cauzal; 2) *patogenetic*: cunoașterea modului de pătrundere în organismul uman sau al rolului infectant al unor virusuri; 3) *anatomopatologic*: leziuni indiscutabile de inflamație nesupurată a țesutului nervos; 4) *clinic*: constanța unor tablouri clinice comune sau, în oarecare măsură, particulare după etiologie; 5) *umoral*: prezența agentului patogen în umorile bolnavilor și apariția de proprietăți noi și specifice ale serului lor. Condiția principală este prezența virusului, care determină leziunea cerebrală.

II. Clasificarea encefalitelor acute primitive virale după etiologie (Taindel și Predescu, 1975):

1. *Encefalite primitive cu virus identificat.*

A. *Encefalite cu incluzii*: encefalita rabică; encefalita herpetică; encefalita poliomielitică etc.

B. *Encefalite fără incluzii*: *encefalite cu arbovirusuri*: encefalitele ecvine americane (transmise prin țânțar), encefalita scoțiană, encefalita verno-estivală rusă, encefalita verno-estivală europeană, encefalita bifazică (ultimele 4 transmise prin căpușă), encefalita japoneză B, encefalita de

Scanned with OKEN Scanner

St. Louis, encefalita Murray-Valley (ultimele 3 transmise prin țânțar); *encefalita cu virusuri encefalomiocardice* (EMC, Columbia, S — K, etc.); *encefalitele primitive cu virusuri care excepțional afectează creierul* (ECHO, Coxsackie B, virusuri gripale, urlian etc.); *meningoencefalite determinate de alte virusuri* (virusul Armstrong al coriomeningitei limfocitare).

2. *Encefalite primare cu virus neidentificat.*

A. *Encefalite cu incluzii*: encefalita necrozantă acută sau polioclasică (Greenfield); encefalita subacută (Dawson).

B. *Encefalite cu incluzii rar semnalate*: leucoencefalita subacută (van Bogaert); panencefalita nodulară (Pette-Döring); encefalita micronodulară.

C. *Encefalite fără incluzii* (toate cu caracter epidemic): encefalita letargică; encefalita Leninogorsk (cu caracter epidermic localizat); encefalita mialgică benignă.

3. *Encefalite încă neclare, cu sau fără incluzii, cu virus constant izolat*: encefalite psihotice; encefalite pseudotumorale; encefalite reticulohistiocitare acute; encefalite primitive ale copilăriei; meningoencefalite hemoragice.

III. Patogenia encefalitelor acute primitive virale

Evoluția procesului patogenetic include, în marea majoritate a cazurilor, următoarele etape: 1) creșterea, multiplicarea, replicarea sau sinteza virionilor la nivelul porții de intrare; 2) revărsarea în sânge și realizarea viremiei; 3) invadarea variatelor organe ale organismului, între care și sistemul nervos central. Pentru a ajunge la nivelul acestuia din urmă, virusul trebuie să străbată bariera hematoencefalică, să pătrundă în celulele cerebrale susceptibile și să afecteze un număr suficient de neuroni; 4) reacția de apărare a organismului la impactul cu agresiunea virală are loc la diverse niveluri și în anumite momente și declanșează o multitudine de mecanisme de apărare, care explică în bună măsură faptul că nu orice infecție cu virusuri neurotrope ajunge să intereseze în mod manifest sistemul nervos (Johnson, 1968). În seria reacțiilor de apărare, un rol principal îl au răspunsurile imune, celular și umoral; la acestea se adaugă producerea de interferon, intervenția barierelor fiziologice și anatomice, obstacolul format de celulele nesusceptibile la infecție, activitatea celulelor fagocitare și acțiunea de clearance a sistemului reticulo-endotelial.

Poarta de intrare. Principalele modalități, în cazul infecțiilor naturale cu virusuri neuropatogene și encefalitogene, sunt următoarele: — *inocularea*, care se efectuează prin mușcătură de animal (rabia) sau de insectă (căpușă, în cazul encefalitelor), prin înțepături (țânțari, în alte encefalite), prin accidente de laborator; — *inhalarea* sau aspirarea de material infectant; — *ingerarea* de material infectant; — pătrunderea virusului cu sângele matern prin *placentă* în cursul vieții intrauterine; — *deglutiția* de secreții vaginale infectante, după ruperea membranelor și în timpul expulsiei.

Porțile de intrare ale agenților neuropatogeni pentru om: inocularea prin: mușcătură de animal: virusul rabic, herpetic B; înțepături de țânțar sau mușcătură de căpușă: arbovirusuri; respiratorie: virusul urlian, cel al coriomeningitei limfocitare, herpes simplex; digestivă: virusurile poliomielitice, Coxsackie, ECHO; transplacentar: virusul rubeolic, citomegalic etc.

Căile de propagare de la poarta de intrare la sistemul nervos central. 1. *Calea hematogenă* constituie principala modalitate de invazie și de diseminare a virusurilor la nivelul sistemului nervos central și al ilchidului

Scanned with OKEN Scanner

cefalorahidian, în cursul infecțiilor naturale encefalitogene; bariera hematoencefalică normală este probabil permeabilă la cele mai multe, virusuri. Pe cale hematogenă se propagă virusurile: poliomielitice, ECHO, Coxsacki, coriomeningitic, urlian, herpes simplex, rubeolic și citomegalic. 2. *Calea nervoasă* reprezintă de asemenea o cale prin care virusurile difuzează către sistemul nervos central, prin propagare de-a lungul nervilor periferici (virusurile rabic, herpes simplex și poliomielitic, demonstrate experimental); calea nervoasă este probabil folosită și de altă enterovirusuri: Coxsackie și ECHO, deși acest lucru nu a fost încă sigur dovedit. Transmiterea pe cale nervoasă s-ar realiza prin: axoni, limfaticele și spațiile tisulare dintre fibrele nervoase. Virusul poate ascensiona prin întregul trunchi nervos, datorită creșterii și multiplicării sale în interiorul celulelor endoneurale. 3. *Calea olfactivă* reprezintă o altă cale de propagare a virusurilor către encefal, dar de mai mică importanță decât cea hematogenă; calea olfactivă este admisă deși este incertă, pentru difuzarea virusurilor poliomielitice, herpes simplex și arbovirusurilor encefalitogene.

Mecanismul de pătrundere a virusului în SNC

Virusul poate pătrunde din sânge în LCR fie trecând prin plexurile coroide, fie crescând și multiplicându-se în această formațiune. Ambele procese se petrec la nivelul capilarelor plexurilor coroide. Din LCR, traversarea celulelor meningiene sau ependimare se poate produce prin infecția acestora sau prin difuziune. Datele obținute prin imunofluorescență sunt diferite: unii sugerează o cale sânge-LCR-creier, dar imunofluorescența a confirmat numai invazia prin plexurile coroide. La om, joncțiunea sânge-creier este formată din endoteliul capilar neporos, o membrană bazală de aproximativ 450 Å grosime și dintr-un baraj virtual, fiziologic, format din seria proceselor de apărare care au loc în interiorul celulelor nervoase opuse endoteliului capilar și membranei bazale, celulele reprezentate predominant de astrocite (bariera hematoencefalică). Procesul de penetrație a virusurilor prin aceste membrane și celule este dovedit. Mecanismele de pătrundere a virusurilor din vasele mici în creier sunt multiple: — transportul prin fagocite, cu rezerva că leucocitele nu pot străbate în condiții normale joncțiunea hematoencefalică, ci numai în situații care-i modifică permeabilitatea (inflamație, traumatism); — replicarea virusului în celulele endoteliale ale micilor vase cerebrale și germinarea printre sau în interiorul barierei sânge-creier; — trecerea în mod pasiv a joncțiunii hematoencefalice.

Pătrunderea virusului în sistemul nervos central nu implică în mod obligatoriu declanșarea bolii manifeste. Pentru realizarea acesteia sunt necesare mai multe condiții: diseminarea virusului în sistemul nervos central, prezența celulelor susceptibile, alterarea prin infecție a funcțiilor normale ale acestora. Diseminarea virusului în sistemul nervos se poate face prin: transportarea lui la celulele nervoase susceptibile la infecție prin intermediul celulelor gliale nesusceptibile: infecția s-ar produce și extinde prin contiguitate, virusul circulând de-a lungul ramificațiilor dendritice și axonice care traversează neuropilul, ajungând să producă infecții aparent disparate ale neuronilor. Celulele nervoase au grade variabile de susceptibilitate față de infecția cu diferite virusuri. Experimental, la o extremă se situează virusul herpes simplex, care infectează orice tip de celulă, fără nici o selectivitate, iar la cealaltă virusul rabic fix, care infectează strict anumiți neuroni specifici; electronooptic, virusul febrei galbene a fost găsit la șoarece numai în astrocite, iar reovirusul numai în neuroni; virusul poliomielitei are predilecție

Scanned with OKEN Scanner

pentru neuronii motori; arbovirusurile, pentru celulele substanței cenușii. Vulnerabilitatea selectivă constituie un factor mai important în determinarea localizării anatomice a bolii și este probabil adesea corelată cu diferitele proprietăți fizicochimice ale diverselor celule. Mecanismul penetrației virusurilor în celule după absorbția lor pe membrana acestora nu este în întregime elucidat. S-a presupus un proces de captare și de înglobare a virusului în celulă (viropexie), celulele nervoase fiind și ele capabile de asemenea procese. Cercetări multiple au demonstrat atașarea virusurilor animale la receptorii de membrană specifică și transferarea lor intactă în interiorul celulelor printr-un mecanism de înglobare activă, dar nu specifică. Prezența și penetrația virusurilor în celulele susceptibile nu înseamnă numaidecât declanșarea bolii infecțioase specifice, ca unica modalitate de evoluție. Boala propriu-zisă apare ca urmare a acțiunii virusului asupra celulei nervoase (liză, necroză celulară etc.), dar se cunosc o serie de alte modalități evolutive în cadrul complexului interacțional, virus-celulă. Astfel: — infecția virală poate duce la disfuncția celulară, fără a provoca liza și distrugerea celulei, ci numai modificări patologice de intensitate mai redusă; în alte condiții, virusul poate induce transformări celulare de tip multiplicare exagerată și anormală, tumorală; — alteori funcțiile celulare rămân normale, cu sau fără modificări clinice sau morfologice; — în fine, virusul poate rămâne în stare de latență în interiorul celulelor parazitate ale sistemului nervos central (așa-numitele infecții cu virusuri lente sau temperate). Boala propriu-zisă poate să apară ca efect direct al virusului asupra celulelor nervoase infectate sau este rezultanta tulburărilor inflamatorii secundare sau a unor reacții imunologice ale gazdei față de infecție. În encefalitele virale primitive, acțiunea directă a virusului rămâne elementul principal, pe care celelalte două efecte îl pot accentua. Procesul morfopatologic care însoțește liza și necroza celulară este reacția perivasculară, cu infiltrat de mononucleare. În cadrul reacției inflamatorii, celulele mononucleare mici, cu nuclei bazofili, acumulate perivascular, sunt considerate tradițional ca limfocite. Răspunsul inflamator la infecția virală variază de la virus la virus și de la gazdă la gazdă; el poate fi dramatic, cu celule polimorfe nucleare și chiar hemoragie masivă, sau dimpotrivă, poate fi total șters sau nedetectabil, realizându-se astfel un întreg spectru de reacții inflamatorii.

Mecanisme de apărare a organismului față de invazia virală a sistemului nervos central. Deși potențialul de contaminare, infectare și invadare a virusurilor neurotrope este destul de mare, infecțiile și îmbolnăvirile manifeste ale sistemului nervos central sunt rare. Aceasta se explică prin existența mecanismelor de apărare ale organismului gazdă.

1. *Bariera hematoencefalică* are o importanță deosebită pentru patologia generală a afecțiunilor sistemului nervos central și a neurovirozelor în special, aceasta deoarece căile nervoase și olfactive de difuzare a virusurilor către sistemul nervos central (demonstrate experimental la om) pot servi doar ocazional ca transportoare de virus, cea mai importantă fiind calea de transport sanguină.

Bariera hematoencefalică are rolul de protejare a encefalului și meningelor față de infecțiile sistemice cu virusuri neurotrope.

2. *Procesul inflamator* are, de asemenea, cel puțin în unele momente ale evoluției infecției, un rol de protecție față de agresiunea neurovirală.

3. *Anticorpii specifici* au fost considerați drept mecanismul major de apărare față de infecție, atât în prevenirea reinfecției, cât și în limitarea cursului bolii.

Scanned with OKEN Scanner

4. *Interferonul* este un alt element de apărare deosebit de important; este format rapid de către celulele individuale afectate sau ale țesutului infectat de virus. Interferonul nu neutralizează virusul, dar interferează secvența obișnuită a ciclurilor care concură la resintetizarea de virus de către alte celule. În culturi de țesuturi și în leziunile localizate, ca în reacțiile vaccinale de pildă, interferonul are un rol efectiv de inhibare a replicării virale. Interferonul, eliberat de celulele primar formatoare, poate circula și ajunge în diferite organe („organe țintă", între care și creierul), conferindu-le acestora protecția față de infecții ulterioare.

5. *Inhibitorii nespecifici* ai virusurilor care există în serul normal și în secreții (ca de ex., lizozimul), ca și inactivarea prin căldură a virusurilor, trebuie să fie incluse în seria elementelor de apărare ale organismului.

IV. Forme clinice de encefalite

1. *Infecții inaparente.* Clinic ele reprezintă un domeniu mut în faza lor acută, fără a fi exclusă exteriorizarea clinică la distanță în etapa, sau forma subacută și cronică a bolii. Așa ar fi, de exemplu, encefalita Von Economo, care s-ar manifesta actualmente în special în formă cronică, parkinsonismul postencefalitic, cu absența exprimării stadiului acut.

2. *Formele abortive.* O proporție însemnată (25%) este reprezentată de formele abortive, care se opresc la prima fază a evoluției clinice. Cel mai adesea, formele abortive se rezumă la o stare febrilă, însoțită de rău general, cefalee, meningism, catar al căilor respiratorii superioare, completând, uneori prin prezența mialgiilor și a senzațiilor de curbatură, așa-numitul aspect gripal. Alteori, primează tulburările gastrointestinale (inapetență, grețuri, vărsături, diaree). Rareori apar simptome neuropsihice, care ar putea orienta diagnosticul către o encefalită, cum ar fi fenomene moderate de alterare a conștienței, somnolență, obnubilare, dezorientare, delir. Lichidul cefalorahidian rămâne adeseori normal. După o evoluție de câteva zile, fenomenele morbide se șterg și dispar. Formele clinice abortive corespund prin excelență fazei viremice a encefalitelor primitive.

3. *Formele fruste* se caracterizează prin benignitate: febră minimă, semne de iritație meningiană discrete (sau chiar absente) deși LCR prezintă o pleiocitoză moderată, traseul electroencefalografic relevă adeseori tulburări, cu apariția de unde lente difuze sau sistematizate.

4. *Forme atipice* — forma cu paralizie bulbară; forma care debutează prin tulburări medulare, alterări ale conștienței și tulburări psihice survenind ulterior; — forma de encefalită pseudotumorală.

5. *Forma meningiană* în care domină sindromul meningian, uneori cu fenomene de edem cerebral, cu modificări ale LCR traduse prin creșterea numărului elementelor celulare de la 7—15 până la 100—200/mm³, excepțional 1 500 de elemente, cu ușoară creștere a proteinelor.

Pleiocitoza cedează încet, uneori în 4—7 săptămâni, persistând câteodată mai multă vreme o disociație albumino-citologică. Această persistență a modificărilor LCR mai îndelungată decât într-o meningită seroasă propriu-zisă, poate constitui uneori un criteriu de orientare spre diagnosticul de encefalită. Simptomatologia de interesare a sistemului nervos central este frustă, exprimată prin tulburări psihice ușoare și neurologice ca și modificări electroencefalografice; mult mai rar apar pareze trecătoare, dureri musculare și hiporeflexie osteotendinoasă. Prezența acestora, ca și relativa persistență a modificărilor în LCR ar pleda în favoarea diagnosticului de encefalită.

Scanned with OKEN Scanner

6. *Forma de meningoencefalită.* În general afectarea encefalului antrenează modificări din partea meningelor, reversibilitatea procesului fiind de asemenea valabilă. Clinic se traduce prin instalarea sindromului meningian și prin modificările patologice ale LCR; tulburările neurologice sunt fruste

7. Din punct de vedere al evoluției clinice a encefalitelor, se recunosc *forme acute, subacute* și *cronice.*

DIAGNOSTICUL DIFERENȚIAL

Evoluția bifazică și însoțirea de paralizii impune diferențierea de *poliomielită,* care devine foarte dificilă în prezența formelor de encefalită cu paralizii inseparabile de cele poliomielitice sau a formelor de poliomielite spinale, ascendente sau bulbospinale. În encefalite, cefaleea este mult mai intensă, sindromul meningian este mai accentuat, tulburările cerebrale și extrapiramidale sunt caracteristice, iar grețurile și vărsăturile mai frecvente; retenția de urină este mai rară decât în poliomielită. Paraliziile ating mai ales persoanele adulte, spre deosebire de cele poliomielitice, care sunt mai frecvente la copii; atrofiile și mai ales reducerea forței segmentare sunt mult mai accentuate în poliomielită; în encefalită mușchii agoniști și antagoniști sunt interesați în mod egal, în timp ce în poliomielită sunt afectați în special agoniștii.

Diagnosticul diferențial se mai impune cu *procesele expansive intracraniene, abcesele cerebrale, revărsatele subdurale, malformațiile congenitale cerebrale,* mai ales ventriculo-cerebrale, ale copiilor, dar și ale tinerilor și adulților, *boala cerebrovasculară „moyamoya"* a autorilor japonezi, vasculară cerebrală bacteriană, exteriorizată prin apariția bruscă a disfuncțiilor cerebrale focale în timpul unei infecții bacteriene parameningiene, *tromboflebita sinusului cavernos și empiemul subdural deschis* (în aceste afecțiuni, manifestările clinice sunt frecvent focalizate și mai rar difuze), *meningita bazilară tuberculoasă, tuberculomul cu localizare cerebrală;* anamneza, evoluția mai îndelungată, prezența altor focare tuberculoase în organism, scăderea clorurilor și a glucozei în LCR, tranșează deseori diagnosticul. Encefalitele care prezintă comă veritabilă (trebuie deosebită de hipersomnie, narcolepsie, negativism, mutism akinetic, etc.) impun diferențierea lor de alte come: uremică, diabetică hipoglicemică, toxică, comoțională, prin accidente vasculare cerebrale, etc. De asemenea, pretează la confuzie cu encefalitele și intoxicațiile acute cu fenotiazine sau cu substanțe organofosforice. *Encefalitele prin excelență primitive acute,* adică cele cu arbovirusuri, trebuie diferențiate de encefalitele de incubație, care apar în ultima parte a incubației sau la începutul invaziei unor boli infecțioase acute infantile (rujeolă, varicelă, parotidită epidemică); diferențierea diferitelor encefalite cu arbovirusuri, față de encefalitele primitive de alte etiologii ca și față de cele secundare.

I. Encefalite acute primitive cu arbovirusuri

Arbovirusurile sunt virusuri în al căror ciclu de transmitere la vertebrate este obligatorie prezența unui artropod hematofag. Denumirea de arbovirusuri rezultă din primele litere ale cuvintelor arthropode-born (generate de artropode). Azi se cunosc peste 270 de arbovirusuri, clasificate în 28 (după unii 30) de grupe, o bună parte rămânând neclasificate (etichetate ca virusuri singleton). Arbovirusurile care determină encefalite sunt cuprinse în grupul A, B și California.

Scanned with OKEN Scanner

Encefalita centroeuropeană cu virus de căpușă. Afectează țara noastră și zona geografică limitrofă. Virusul de căpușe are două modalități de transmitere: prin mușcătură de căpușe și prin lapte.

a. *Encefalita centroeuropeană cu virus de căpușă transmis prin mușcătura căpușei. Perioada de incubație* este de 7—15 zile; boala are o evoluție bifazică. *Debutul* este cel mai adesea acut, cu frison, febră, cefalee pronunțată, uneori cu o stare de prostrație; rahialgii, artralgii, senzație de greutate în membrele inferioare, simptome catarale rinofaringiene. *Probele biologice* sunt alterate: viteza de sedimentare a eritrocitelor este crescută, albuminurie și azotemie trecătoare și leucopenie moderată, care la începutul fazei următoare trece în leucocitoză; funcțiile hepatice sunt de asemenea alterate. Faza viremică durează în medie 4—7 zile; LCR în această fază ar fi întotdeauna normal. Perioada de afebrilitate denumită și stadiu intercalar, care urmează după faza viremică, durează 8—10 zile; în acest timp, unii bolnavi se simt ca și vindecați, dar cei mai mulți acuză o stare de astenie și fatigabilitate. Faza nervoasă sau neurologică sau encefalitică propriu-zisă este faza a II-a a bolii, care debutează brusc, cu frisoane, hipertermie, cefalee atroce frontală și retrooculară, fotofobie; apare rapid diplopie, grețuri, vărsături, amețeli, hipoacuzie, tremurături (mai ales statice, dar și intenționale) ale mandibulei, bărbiei, limbii membrelor superioare; vorbirea este tremurată; uneori se instalează hipotermie, colaps, la copii convulsii. Psihicul este întotdeauna alterat, dar în grade diferite: bradipsihie sau încetinirea ideației, dezorientare, confuzie mintală, delir, halucinații, hipersomnie, inversare a ritmului nictemeral. Coma este mai rar întâlnită; numai cazurile cele mai severe, adesea mortale, intră în comă.

Forme clinice: *forma encefalitică* la începutul fazei a II-a prezintă manifestările corticale pe primul plan: ele durează o zi sau numai câteva ore; apoi apar tulburările extrapiramidale, cerebeloase sau de afectare a trunchiului cerebral. Relativ caracteristic este sindromul cerebelos, cu manifestări neocerebeloase: hipermetrie și adiadococinezie. Atingerea mezencefalului se exprimă prin tulburări ale reflexelor pupilare, pareză a convergenței prin lezarea nucleului nervului oculomotor comun, halucinații pedunculare cu microzoopsii. Prezența sindromului bulbar se trădează mai ales prin tulburări respiratorii (tahipnee, respirație superficială), variații rapide ale pulsului (bradicardie la început, tahicardie mai târziu sau alternanța lor), oscilații bruște ale tensiunii arteriale, hipertermie alternând cu paloarea feței).

Sindroame bulbare grave apar mai ales la bătrâni și la copiii mici. Leziunile nervilor cranieni, și mai ales paraliziile de facial pot să apară chiar din prima zi a fazei encefalitice. Se mai întâlnesc: disosmie, papilită optică urmată uneori de atrofie papilară și amauroză; interesarea oculomotorului-comun (ptoză unilaterală sau bilaterală) mai frecventă decât a oculomotorului extern; hiperestezie sau hipoestezie pasageră trigeminală și semne de suferință din partea trigemului motor; lezări ale perechii a VIII-a (hiperacuzie sau surditate, care rămân ca sechele). Nistagmusul este frecvent, dar dispare mai târziu. Parezele perechilor a IX-a și a X-a, exteriorizate prin disfagie disartrie și rinolalie sunt în general ușoare și temporare, cu excepția cazurilor mortale, în care lezarea masivă a acestor perechi de nervi cranieni se manifestă clinic mult mai sever. Interesarea substanței albe se evidențiază mai ales printr-o simptomatologie piramidală. Parezele și paraliziile centrale grave și permanente sunt rare. Ca semne extrapiramidale se citează: mișcări coreice, mioclonii sau hemibalism. Rareori apar accese epileptice, deși destul

Scanned with OKEN Scanner

de frecvent faza neurologică este inaugurată la copii prin paroxisme epileptice sau convulsii. Psihozele pronunțate, ca și tablourile de rigiditate decerebrată sunt considerate rare.

Forma encefalomielitică, pe lângă simptomele encefalitice și meningiene, care nu lipsesc niciodată, prezintă paralizii spinale de tip flasc, combinate cu atrofii musculare dureroase, cu câteva zile înainte de instalarea lor. Paraliziile sunt întotdeauna asimetrice, de obicei rizomelice, interesând mai frecvent membrele inferioare. Obiectiv se constată diminuarea reflexelor miotatice și chiar abolirea lor în teritoriile interesate, ele fiind exagerate la membrele neatinse. Reflexele cutanate abdominale sunt normale. În cazul localizării mai rare, la membrele inferioare, în encefalita centroeuropeană sunt interesați mușchii psoas-iliac și cvadriceps. Leziunile medulare predomină în substanța cenușie, în coarnele anterioare și laterale, generând: simptome vasomotorii, piele marmorată, tulburări sudorale și ale reflexului pilomotor, ca și dureri de tip cordonal și radicular, disurie cu retenție temporară de urină.

b. *Encefalita cu virus de căpușă transmis prin lapte.*

Trăsătura esențială pentru această encefalită o constituie apariția „explozivă" concomitentă, de îmbolnăviri în colectivități sau în familii. Intensitatea tabloului clinic este variabilă, dar predomină formele benigne. În epidemia din 1951 (Cehoslovacia), incubația a fost de 10—14 zile. Febra din primul stadiu a durat aproximativ o săptămână, iar stadiul intercalar a durat 7—8 zile. Faza neurologică a debutat cu febră, cefalee, vărsături, prezentând apoi tulburări de somn, diplopie, cu hiperalbuminorahie și limfocitoză de la câteva zeci la câteva sute de elemente/mm^3. Modificările LCR au persistat câteva săptămâni, după dispariția simptomatologiei clinice. Hipersomnia a fost un element caracteristic. Nu s-au semnalat stări comatoase. Oculomotorul comun a fost frecvent interesat (ptoză incompletă cu diplopie, anizocorie, disocierea reacțiilor pupilare de tip Argyl-Robertson și Argyl-Robertson inversat). Au fost frecvente parezele faciale de tip central. Deseori a fost interesată ramura vestibulară a perechii a VIII-a. S-a observat rar nistagmus orizontal. Perechile a IX-a și a X-a au fost afectate foarte rar. S-au semnalat frecvent semne extrapiramidale. Frecvente, dar puțin marcate, au fost și simptomele neocerebeloase. Tabloul clinic al acestei encefalite traducea interesarea cu predilecție a substanței cenușii diencefalice, a zonelor limitrofe ventriculului al III-lea, a nucleilor nervilor cranieni și a substanței cenușii a sistemului extrapiramidal (mai ales palidum). Simptomatologia vegetativă s-a manifestat prin hiperhidroză, acrocianoză, acroparestezii. În cazurile ușoare, faza neurologică a durat câteva zile, iar în cele grave, mai multe săptămâni. Encefalita cehoslovacă în epidemia din 1951 s-a manifestat sub următoarele forme clinice: abortivă, meningiană, meningoencefalitică, polioencefalitică (atingerea predominantă a centrilor bulbari), poliomielitică (paralizii ale membrelor inferioare și superioare), poliradiculonevritică, forma tifică (aspect de febră tifoidă). Encefalite acute prin arbovirusuri au fost descrise în Germania, transmise prin mușcătura de căpușă sau înțepătura de țânțar; în Ungaria prin căpușa Ixodes ricinus; în țara noastră mai frecvent întâlnim în zonele pădUroase din Maramureș, nordul și vestul Transilvaniei. De asemenea, s-au observat în Bucovina, în regiunile cu păduri de foioase din Moldova, împrejurul orașului Brașov, în zonele subcarpatice. State Drăgănescu (1961) a sistematizat encefalitele cu virus de căpușă în: encefalite centrale (cerebrale propriu-zise), cu simptomatologie mai ales encefalitică (forme psihotice acute sau cronice, forme

Scanned with OKEN Scanner

de diskinezii, forme convulsivante, forme pseudotumorale) și encefalite joase (centroperiferice) cu simptomatologie complexă encefalopoliomielitică, tablouri de scleroză laterală amiotrofică, în special atipică sau de poliradiculonevrită.

Tulburările psihice sunt reprezentate în special prin diversele grade de confuzie mintală, agitație psihomotorie, delir, halucinații vizuale și auditive, țipăt encefalitic.

Tulburările neurologice constau în: hiperkinezie, diskinezie, mioclonii (uneori continue, de tip Kojevnikov), dizartrie, tremurături, mai ales statice (simptome extrapiramidale); mișcări coreiforme atetozice și coreoatetozice sau, dimpotrivă, hipokinezie și hipomimie, simulând parkinsonismul, akinezie și mutism; simptome cerebeloase, ataxie, dismetrie, adiadocokinezie; simptome de interesare a unor nervi cranieni (perechile a III-a, a VI-a, a VIII-a, a IX-a, a XI-a, a XII-a) izolate sau asociate. Alteori se constată simptomatologie de mielită transversală dorso-lombară sau paralizii similare cu cele poliomielitice: spinale joase cu paraplegii flaște, spinale și cu prinderea musculaturii respiratorii, antrenând tulburări foarte grave de mecanică și ventilație pulmonară și circulatorii, periclitând viața, prin lezarea centrilor nervoși vegetativi. Semnele de interesare a fasciculului, piramidal sunt deseori prezente. Epilepsia apare rar, dar la copii sunt foarte frecvente convulsiile. În țara noastră s-au descris cazuri de encefalită cu virus de căpușă transmis prin consum de lapte de oaie, cu evoluție clinică relativ benignă (Drăgănescu, 1970).

Encefalita cu virus transmis prin țânțari a fost constatată în țara noastră, ca și în diferite alte țări din Europa.

c. *Encefalita sau meningoencefalita hemoragică*, descrisă ca o formă particulară de encefalită acută, survenind în special la adulții tineri, a fost identificată și în țara noastră și în țările vecine — Ungaria și Bulgaria. Etiologia acestor encefalite nu este precis determinată, dar se admite că ar fi produsă de un arbovirus, înrudit antigenic cu virusul de căpușă al encefalitei de primăvară. Evoluează clinic cu fenomene de capilarită difuză gravă, exteriorizată prin sângerări intestinale, nefrită hemoragică și, uneori, cu semne de suferință cerebrală. În țara noastră, State Drăgănescu (1961), Drăgănescu (1967), Kreindler și colab. (1971), au semnalat cazuri de encefalite hemoragice, dar nu s-a reușit izolarea virusului.

d. *Alte encefalite acute primitive virale cu arbovirusuri.* În America este cunoscută seria de encefalite sau encefalomielite ecvine de Vest, Est și Venezuela, encefalite sezoniere, transmise prin țânțari.

Encefalita ecvină de Vest, răspândită pe aproape întreg teritoriul S.U.A., în sudul Canadei și în Argentina, apare în timpul verii, în mediul rural, afectează în special copiii. Virusul determină îmbolnăviri la om, cal și catâr. Cea mai mare epidemie a fost în 1941 în vestul S.U.A. (aproximativ 3 000 de cazuri). Vectorul virusului este țânțarul Cules Tarsalis. Boala debutează brusc, după o incubație de 5—20 zile cu febră, cefalee, somnolență, tulburări gastrointestinale, la care se adaugă, în perioada de stare, mialgii, letargie, ataxie, tremor, convulsii, amnezie, tulburări mintale. Caracter diferențial: lipsa de paralizii, LCR prezintă o pleiocitoză moderată (10—400 de elemente/mm^3) cu predominanța de polimorfonucleare inițial și apoi mononucleare. Deseori rămân sechele, iar mortalitatea a variat, după epidemii, între 8—15%. Leziunile sunt de tip panencefalitic, substanța cenușie fiind cea mai atinsă. Se constată: leziuni infiltrative perivasculare cu limfocite în special, în meninge, cortex, nucleii bazali, trunchiul cerebral și măduva cervicală.

Encefalita ecvină de Est, este mai rară la om, dar mult mai gravă. Boala a fost constatată la cai, om și diferite păsări (fazani). A fost descrisă inițial în S.U.A., apoi și în Argentina, Panama, Cuba, Jamaica, Brazilia și Europa (Cehoslovacia și Polonia). Vectorul virusului este țânțarul Aedes solicitans și căpușa Ixodes ricinus. Apare în timpul verii, evoluția fiind bifazică. Clinic se caracterizează prin: somnolență, comă, rigiditate extrapiramidală, paralizii spastice fibrilație musculară, convulsii (uneori), ptoză palpebrală, nistagmus, fenomene oculogire. Simptomatologia poate dura între o zi și trei săptămâni. LCR-ul prezintă pleiocitoză (până la 100 elemente/mm^3), cu polinucleoză la început, iar ulterior cu mononucleare. Letalitatea se ridică până la 65%, iar 50% din cei care supravietuiesc prezintă sechele importante. Anatomopatologic se evidențiază: leziuni gliale și neuronale la diverse niveluri ale encefalului, adeseori interesând și cerebelul; leziuni inflamatorii perivasculare (limfocitare și polimorfonucleare) în meninge, cortexul cerebral și măduvă; proliferări gliale și degenerări neuronale.

Encefalita ecvină de Venezuela, cu un tablou clinic exteriorizat în primul rând în cursul unor infecții de laborator, se detașează prin similitudinea cu infecția gripală și prin simptomatologia neurologică mai ștearsă: tremurături, diplopie, uneori letargie. Epidemii au fost descrise în Venezuela, Columbia, Panama, Ecuador, regiunea Amazoanelor.

Encefalita japoneză B este una din cele mai grave encefalite. Apare în lunile august și septembrie. Boala a fost observată inițial în Japonia și apoi în Asia de Est și Sud-Est. Virusul este transmis la om prin țânțari. Boala a fost observată la om și la cal. Mai frecvent apare la preșcolari și persoanele peste 50 de ani.

Există forme clinice abortive, în care simptomatologia se rezumă la febră, cefalee, vărsături, care durează câteva zile; o formă *meningiană*, în care pe prim plan stau: redoarea cefei, fotofobia, cefaleea, vărsăturile, febra, pleiocitoza (10—100 până la 1 000 de celule, în special mononucleare); forma *encefalitică gravă* — se manifestă prin sindrom extrapiramidal (hipo- și hiperkinezie, hipertonie, rigiditate), sindrom piramidal, paralizii oculare, faciale sau ale extremităților, sindrom meningian, sindrom cerebral acut, stare confuzivă, delir, comă; tulburări psihice și intelectuale, tulburări vegetative. Sechele, în special psihice, nu sunt foarte rare și constau în: anomalii de caracter și tulburări de comportament.

Encefalita japoneză B este o polinevraxită, leziunile fiind la nivelul substanței cenușii din cortexul cerebral, ganglionii bazali, cortexul cerebelos, locus niger, nucleul roșu, trunchiul cerebral, coarnele anterioare ale măduvei. Microscopic se observă: degenerări neuronale, necroze cu neuronofagie, infiltrații celulare cu mono- și polinucleare, hemoragii, proliferări gliale.

Encefalita de Vale Murray (boala X australiană). Afectează mai ales copiii, în jurul și sub vîrsta de 10 ani și prezintă o variabilitate de forme clinice, de la ușoare la severe, asemănătoare simptomatologic cu encefalita japoneză B. După o perioadă de incubație de 1—3 săptămâni, apare în mod brusc o stare generală alterată, însoțită de cefalee, febră și iritabilitate. Apoi apar tulburări intestinale, letargie și convulsii, tulburări grave de conștiență, rigiditate decerebrată. Evoluția poate fi favorabilă, cu vindecarea fără sechele sau boala ia un aspect progresiv cu tremur, mișcări involuntare, pareze, paralizii, tulburări respiratorii. Ca sechele, în cazurile vindecate se observă deficiențe psihice, paralizii, alterarea personalității.

Scanned with OKEN Scanner

Morfopatologie: leziunile constau din degenerări neuronale difuze, însoțite de alterări ale fibrelor nervoase și distrucția celulelor Purkinje.

Virusul este prezent în Australia, Noua Guinee, Queensland; el este transmis la om prin intermediul țânțarului Culex annulirostris.

Encefalita de Saint-Louis, epidemică și endemică în S.U.A. și Trinidad, afectează mai ales persoane de peste 45 de ani. Este o polioencefalită, leziunile fiind cu predilecție în substanța cenușie din cortex (frontal și temporal), cerebel, mezencefal, măduvă. Clinic se traduce prin febră ridicată 3—10 zile, somnolență, letargie, fenomene de iritație meningiană. Evoluția este bifazică, prezentând clinic deficite cerebrale de focar (hemipareză, afazie), delir, confuzie, tulburări excitomotorii (convulsii, tremurături), hiperreflexie osteotendinoasă, abolire de reflexe cutanate, Babinski inconstant. Raritatea sechelelor — manifestate mai ales ca neurastenie — și în special absența parkinsonismului postencefalitic, o diferențiază de encefalita von Economo. Letalitatea variază de la 20 până la 36% la persoanele peste 65 de ani. Virusul este transmis la om prin țânțar, specia Culex.

Encefalita de West-Nil, a fost descrisă în Uganda, districtul West-Nil. Se rezumă adesea la un sindrom infecțios acut cu mialgii, adenopatii, erupții maculopapuloase pe trunchi și tulburări gastrointestinale, participarea meningoencefalitică fiind rară. Au fost descrise meningite și meningoencefalite la vârstnici. În formele encefalitice, copiii mai mari se vindecă adesea și numai puțini rămân cu o moderată întârziere mintală. La copiii mici, tulburările neurologice persistă perioade îndelungate de timp sau întârzierea psihică și convulsiile epileptice se permanentizează. Mai rar evoluția este letală.

S-au mai descris și alte panencefalite africane acute epidemice, transmise prin artropode hematofage (Febra Bwamba, encefalitele Bunyammera, encefalita de Uganda, de Semliki, de Sindbis ș.a.).

Encefalita scoțiană bifazică apare ca o infecție de laborator sau naturală, boala fiind cunoscută la oaie și la om. Se caracterizează prin constanța tulburărilor de echilibru, ataxie, pareze de nervi cranieni, obnubilare, uneori aspect de poliomielită.

Encefalita de California apare estivo-autumnal, în arii forestiere din S.U.A.: California, Indiana, Ohio, Florida. Virusul a fost izolat de Hermann și Reevs (1952) de la țânțari. Afectează cu predilecție copiii. Este extrem de gravă în raport cu celelalte: se manifestă clinic prin cefalee intensă frontală sau temporală, grețuri, vărsături, dureri abdominale, convulsii generalizate sau focalizate, tremurături și prin mișcări involuntare ale extremităților, feței și limbii, coree, afazie, pareze cu localizare și întindere variabilă. Vindecarea se face cu sechele neuromotorii, cu deficite intelectuale (în special de integrare) și de comportament.

Encefalita de Colorado este singura encefalită cu virus transmis prin căpușă din emisfera occidentală. Este sezonieră, în raport cu biologia vectorului, întâlnindu-se în intervalul aprilie-iulie. Afectează în special copiii. Debutează brusc cu febră, cefalee, mialgii și dureri retroorbitare. Are evoluție bifazică și este benignă, însoțindu-se de o erupție maculopapuloasă. Simptomatologia encefalitică (stupoare, delir, convulsii) nu o detașează de tabloul clinic comun celor mai multe encefalite. Nu lasă sechele neurologice. S-au semnalat cazuri letale foarte rare.

Scanned with OKEN Scanner

Encefalita verno-estivală rusă, cu focalitate în diferite regiuni păduroase, afectează în primul rând adulții, în special muncitorii forestieri. În infecția prin mușcătură de căpușă, boala este în general de gravitate extremă, cu letalitate foarte mare. Debutul este brusc, după o incubație medie de 7—10 zile. Hipertermia se menține 8—14 zile, însoțită de stare de rău, cefalee intensă, semne meningiene, dureri musculare generalizate, tulburări intestinale. Sindromul encefalitic se caracterizează prin: diverse grade de alterare a conștienței cu obnulibilare, dezorientare, delir, stare confuzională. Uneori evoluează bifazic, al doilea episod febril instalându-se după o perioadă de sănătate aparentă de 7—8 zile și asociindu-se cu fenomene nervoase severe. Dintre *formele clinice*, cea mai caracteristică este *forma poliomielitică*, cu paralizii flasce, urmate de atrofii ale musculaturii centurii scapulohumerale, a brațelor și a gâtului. Interesarea mai rară a membrelor inferioare și apariția mai ales la adulți o deosebește de poliomielita anterioară acută. Uneori, ca forme joase se dezvoltă sindroame de poliradiculonevrită, poliradiculomielită sau scleroză laterală amiotrofică. *Forma oftalmologică* se traduce prin pareze și paralizii ale musculaturii globilor oculari, iar cea de trunchi cerebral prin paralizie bulbară sau bulpopontină, antrenând tulburări de fonație, deglutiție, cardiorespiratorii și vegetative: hipersalivație, hiperhidroză, hiperemie. *Forma cerebrală propriu-zisă* prezintă următoarele elemente simptomatologice, care pot orienta diagnosticul etiologic: hiperkinezie, ataxie, sindrom piramidal, hemipareze, tremurături, mișcări coreoatetozice, mioclonii, tulburări psihice, comă, dar mai particular epilepsie parțială continuă Kojevnikov, sindrom considerat aproape patognomonic. Evoluția encefalitei de căpușă poate fi acută, subacută sau cronic-progresivă.

Encefalita (meningoencefalita) bifazică cu virus de căpușă, asemănătoare cu cea verno-estivală rusă, este transmisă fie prin mușcătura insectei, fie prin consum de lapte crud, de capră în primul rând. În ultima eventualitate, sezonalitatea nu mai constituie o cerință obligatorie și se produc adeseori îmbolnăviri în familii sau izbucniri epidemice în colectivități. Evoluția este în general bifazică și benignă. Se manifestă clinic prin următoarea simptomatologie: tulburări cerebeloase, tremurături intenționale, asinergie, fenomene vestibulare, vertij, simptome oculare, anizocorie, mioză, deficit de convergență, diplopie, ptoză palpebrală, nevrită optică, nevrită auditivă, fenomene poliradiculonevritice.

Meningoencefalita hemoragică este determinată de un arbovirus înrudit antigenic cu virusul encefalitei verno-estivale ruse. Are debut uneori apoplectiform. Se manifestă prin sindrom cerebral acut, delir, agitație, convulsii, deficit cerebral de focar, hemipareze sau hemiplegii, diskinezie și hiperkinezie, paralizii de nervi cranieni și, distinctiv, sindrom hemoragic, cu hemoragii vizibile în fundul de ochi.

Encefalita din pădurea Kyasanur evoluează cu febră, sindrom hemoragic, cu o erupție petesială respectând fața, sindrom encefalitic difuz și cu afectarea cvasiconstantă a rinichiului.

Diagnosticul encefalitelor acute primitive virale cu arbovirusuri

1. *Datele epidemiologice* reprezintă criterii principale de diagnostic al encefalitelor virale primitive determinate de arbovirusuri. Sunt de subliniat: rolul zonelor păduroase, ocupația forestieră, incidența maximă iulie-august cu apariția primelor cazuri în aprilie-mai și dispariția lor în septembrie, în raport direct cu ecologia căpușei vectoare, în principal Ixodes ricinus. Plimbările în parcuri, în păduri, în regiuni rurale învecinate orașelor, vânătoarea, pescuitul, pot consitui ocazii de infectare prin căpușă; de asemenea

Scanned with OKEN Scanner

căpușele pot fi vehiculate în orașe prin plante și flori, după cum pot parazita animalele de casă, înregistrându-se apariția de îmbolnăviri și în afara sezonului cald, în timpul iernii. Transmiterea prin lapte poate determina, de asemenea îmbolnăviri sporadice sau mici epidemii în timpul iernii. Omul nu contribuie la menținerea focarelor. Mamiferele mici, în special rozătoarele, care prezintă o viremie, o persistență a virusului în circulația sanguină, relativ lungă au însă o importanță deosebită. Rolul acestora este relevat și de constatarea epidemiologică din unele țări, privind creșterea relativă a numărului rozătoarelor, concomitent cu apariția izbucnirilor epidemice într-un teritoriu dat. Se acordă tot mai mult loc în ultima vreme, transmiterii virusului encefalitei de căpușă pe cale alimentară, prin lapte. Această transmitere s-a dovedit realizabilă, nu numai prin lapte de capră, cum se presupunea inițial, ci și prin lapte de oaie și de vacă, ca și prin derivatele de lapte. Animalele nu fac boala manifestă; ele elimină însă virusul prin lapte pe toată durata viremiei, care variază de la câteva zile la o săptămână. Posibilități secundare de transmitere a virusului encefalitei de căpușă (Taindel și Predescu, 1975): strivirea căpușelor între degete și ducerea mâinilor nespălate la gură, realizându-se o cale digestivă de transmitere prin mâini murdare. În sfârșit, se mai consemnează calea de transmitere aerogenă, prin aspirarea de aerosoli infectați, posibilă la personalul de laborator și la cei care lucrează cu animale infectate, mai ales dacă activitatea se desfășoară într-un spațiu unde există, de asemenea, excremente de căpușă.

2. *Examenele de laborator* reprezintă, alături de simptomatologia clinică și de investigațiile epidemiologice, al treilea pilon în diagnosticul encefalitelor primitive umane cu arbovirusuri. Examenele specifice urmăresc punerea în evidență a virusului sau decelarea modificărilor serologice provocate de acesta în organism (teste de neutralizare, de fixare de complement și de inhibare a aglutinării hematiilor).

3. *Simptomatologia clinică.* Drăgănescu și Olteanu (1955), Drăgănescu și colab. (1965) și Taindel și Predescu (1967) consideră utilă următoarea serie de categorii simptomatologice: a) *tulburările psihice*, ca primă și esențială categorie pentru definirea unei suferințe encefalitice; b) *simptomele neuropsihice* cu predominanța relativă a componentei neurologice; c) *manifestările neurologice propriu-zise* cu predominanță cerebrală (corticală și subcortică'ă); d) *tulburările neuromotorii*; e) *manifestări clinice asociate*, exprimând suferința altor componente ale sistemului nervos, sau ale altor organe și aparate.

II. Encefalite acute primitive determinate de enterovirusuri

ETIOPATOGENIE

1. Virusurile poliomielitice cuprind tipurile I, II și III. Tipul IV, de Karaganda, a fost identificat ca virus Coxsackie A, tip 7, dar cu neuropatogenitate similară grupului poliomielitic.

2. Virusurile Coxsackie cuprind subgrupa A și subgrupa B, prima incluzând 26 de serotipuri, iar a doua 6 serotipuri.

3. Virusurile ECHO cuprind 31 de tipuri antigenice distincte (după unii 33 sau 35 de tipuri).

În patogenia enterovirozelor sunt recunoscute următoarele elemente: a) poarta de intrare (orofaringele și tractul intestinal); b) multiplicarea virusului în intestin (așa-numitul stadiu intestinal); c) viremia; d) invazia sistemului nervos centra', atunci când apărarea locală și limfatică intestinală

Scanned with OKEN Scanner

este depășită, ar avea trei posibilități de pătrundere a enterovirusurilor în sistemul nervos central: prin curentul sanguin; purtat intracelular de monocite; pe cale nervoasă prin nervii periferici.

MORFOPATOLOGIE

1. În polioencefalomielita focarele predomină la nivelul nucleilor nervilor cranieni și bineânțeles în neuronii motori din coarnele anterioare ale măduvei spinării. Totuși, într-un număr de cazuri există alterări importante în substanța neagră și în regiunile hipotalamice posterioare. În *encefalita din boala Heine-Medin*, leziunile hipotalamostriate preced pe cele paralizante. În cerebel, focarele lezionale sunt localizate la nivelul vermisului scoarței cerebeloase și al nucleilor centrali. Sunt prinși tuberculii cuadrigemeni și locus coeruleus, precum și nucleii reticulați. În forma cerebrală propriu-zisă a encefalopoliomielitei Heine-Medin (State Drăgănescu, 1971) localizarea anatomică a procesului infecțios este pe aria motorie, în care se observă alterații inflamatorii ca perivascularite, plaje de infiltrație microglială cu alterații neuronale și chiar arii de dispariție neuronală cu constituire de noduli neuronofagici la nivelul celulelor Betz.

2. În foarte rarele cazuri necroptice de encefalite și meningoencefalite provocate de virusurile Coxsackie, s-au descris leziuni infiltrative la nivelul planșeului ventricular, în trunchiul cerebral, în nucleii cenușii centrali, mai rar în scoarță.

3. În privința virusurilor ECHO, este foarte greu de apreciat la om tabloul neuropatologic, întrucât nu se găsesc în literatură decât extrem de puține cazuri. Uneori alterările au fost asemănătoare poliomielitei.

FORME CLINICE

A. Encefalita din boala Heine-Medin

1. *Forma ataxică-cerebeloasă* este forma de encefalită caracteristică ce apare în encefalopoliomielită. Ea a fost descrisă deosebit de complet de Medin în 1898. Debutul infecțios brusc este însoțit de instalarea concomitentă a semnelor neurologice, care devin maxime în 2—3 zile. Semnul major dominant al tabloului clinic îl constituie tremurătura întregului corp, atât de intensă, încât face imposibile mersul și chiar staționarea în șezut. La început, intensitatea acestei tremurături face dificilă cercetarea hipermetriei și a asinergiei; vorbirea este sacadată. Tremorul dispare în repaus și în timpul somnului, se exagerează cu ocazia examinării, a emoțiilor și în cursul mișcării; dacă este moderat sau discret se poate provoca ușor prin ordonarea unei acțiuni, punându-se ușor în evidență caracterul intențional. Forma cerebeloasă a encefalopoliomielitei prezintă adeseori o serie de simptome care-i conferă un aspect caracteristic: mișcări anormale ale membrelor, ale globilor oculari și chiar ale pleoapelor. Mișcările anormale sunt uneori de o mare bruschețe; sunt provocate de cea mai mică excitație și amintesc uneori de mișcările coreice. Prognosticul este bun: paraliziile lipsesc sau sunt discrete și regresive, copiii bolnavi — căci ei sunt atinși în primul rând — vindecându-se complet și fără sechele la interval de aproximativ o lună.

2. *Encefalita de trunchi cerebral.* Poate îmbrăca două forme : forma bulbară (bulbită) și forma pontină (polioencefalita).

a. *Forma bulbară* de encefalopoliomielită este întâlnită în 10—15% din cazuri, iar în unele epidemii chiar la 23% dintre copiii cu poliomielită și la 30% dintre adulți. Ea poate fi urmarea unui atac inițial bulbar sau

este etapa finală a unei evoluții ascendente, ca în sindromul Landry. Cel mades sunt atinși nucleii nervilor cranieni bulbari (paralizia musculaturii faringelui și laringelui). În multe cazur a fost observată atingerea formației reticulate. Apar tulburările respiratorii. Respirația devine neregulată și bolnavul poate sucomba în timpul somnului sau în perioada de veghe. Mai rar pot apare coma, cianoza și convulsiile, legate tot de insuficiența respiratorie. Tulburările de ritm cardiac pot fi, de asemenea letale.

b. *Forma polioencefalitică* este întâlnită în cazurile grave. Bolnavii sunt congestivi, prezintă hipertensiune arterială diastolică, tahicardie, modificări ECG, mioză, vărsături, tahicardie supraventriculară, edem pulmonar, hemoragii gastrointestinale și sfârșit letal în 24—72 ore, în hipertermie. Leziunile sunt în trunchiul cerebral și constau din hemoragii parțiale sau din leziuni necrotice ale formației reticulate. Leziunile necrotice interesează micile celule ale ariei reticulate laterale (în cazurile cu aritmie respiratorie, dispnee) și celulele mari și aria reticulată medială (la cazurile cu tulburări cardio-respiratorii). Leziuni grave distructive și procese infiltrative sunt prezente în partea inferioară a punții.

3. *Alte tablouri clinice encefalitice* determinate de virusurile poliomielitice: a) crize de contracturi tonice, fără pierderea conștienței, întretăiate uneori de accese de tremurături; b) clonii intermitente ale membrelor și ale feței, nesincronizate, fără ritm particular, însoțind uneori formele banale sau grave de poliomielită; c) sindroame parkinsoniene, cu hipertonie plastică, exagerarea reflexelor de postură, hipomimie și perseverare a atitudinilor, fenomene de roată dințată, hipersialoree. d) s-au descris, de asemenea, tablouri cu obnubilare profundă și comă sau cu mare agitație psihomotorie și convulsii; e) au mai fost descrise sindroame encefalitice prin atingerea rombencefalului, diencefalului și a scoarței cerebrale.

Forma cerebrală propriu-zisă a encefalitei poliomielitice, cu interesarea scoarței este rară. De asemenea, în rare cazuri se poate observa clinic o hemiplegie cu caracter flasc, uneori afazie sau anartrie.

Examenul LCR arată o discretă pleiocitoză, de obicei câteva zeci și mai rar câteva sute de elemente pe mm^3.

Invazia sistemului nervos central. Experimental s-a demonstrat că ambele căi — hematogenă și neurală — au rol în invazia virusului în sistemul nervos central. La om însă, calea heamatogenă pare a avea rolul cel mai important; invazia sistemului nervos central de către virusul poliomielitic necesită un stadiu de viremie, în cursul căruia virusul ajunge în terminațiile nervoase ale țesutului infectat și apoi migrează de-a lungul axonului spre pericarion.

B. Encefalitele cu virusuri Coxsackie există cu siguranță. Apar cel mai adesea la nou-născuți și la sugarii mici și se manifestă în special prin paralizii izolate de nervi cranieni. S-au constatat paralizii izolate de oculomotori (Taindel și Predescu, 1975). De asemenea, s-au descris tablouri clinice cu convulsii generalizate sau cu agitație psihomotorie, cu mișcări coreiforme, mișcări dezordonate ale membrelor superioare sau, dimpotrivă, cu hipertonie generalizată, ca și forme comatoase, determinate mai ales de virusuri Coxsackie din grupul B (Bruckner și colab., 1971).

Leziunile histopatologice constau din: alterări neuronale, neuronofagie, noduli gliali, infiltrații inflamatorii perivenoase în cortex, în nucleii de la bază și în substanța albă.

Encefalomielita prin virusurile Coxsackie este foarte rar urmată de procese sechelare. Cazurile sunt puține la număr (Hew, 1976), majoritatea

Scanned with OKEN Scanner

fiind determinate de tipurile B de virus Coxsackie (tipurile B_1, B_3, B_5). Sunt afectați copiii și în special sugarii. Din punct de vedere *clinic*, este caracteristică starea confuzională, letargia sau, foarte rar, agitația. Uneori apar crize convulsive. Destul de frecvent apar hemipareză, fenomene cerebeloase, spinale, bulbospinale și de mielită secundare infecției cu virus Coxsackie tip B_4.

Encefalomiocardita nou-născutului este cauzată de virusul encefalomiocardic care s-a dovedit a face parte din virusurile Coxsackie grupul B (în special tipurile B_2 și B_3). Debutul este brutal în primele două săptămâni de viață. Simptomele dominante sunt atât de meningoencefalită (pareze, tulburări de conștiență, uneori până la comă; pleiocitoză limfocitară), cât și de miocardită (cianoză, dispnee, cardiomegalie). Evoluția este variabilă, fiind cunoscute atât cazuri letale, cât și posibilitatea de vindecare, fără sechele nervoase sau cardiace.

III. Encefalitele și encefalomielitele provocate de virusuri ECHO.

Simptomatologia clinică se caracterizează prin prezența mișcărilor coreiforme, ascoiate cu paralizie facială, uneori cu comă, ataxie acută cerebeloasă, tulburări encefalitice difuze asociate cu paralizii parcelare și fugace ale membrelor. Uneori se intâlnesc sindroame vestibulare, hemispasm facial, sindrom Guillain-Barré. Simptomatologia clinică uneori este deosebit de gravă (Bruckner și colab., 1971) : febră, convulsii, mișcări coreiforme, contracturi de tip extrapiramidal, comă, sfârșit letal în peste 30% din cazuri.

IV. Alte encefalite acute virale

1. *Encefalita gripală.* Virusurile gripale fac parte din familia mixovirusurilor și au un tropism primar pentru tractul respirator. Problema existenței sau inexistenței encefalitei gripale este încă nerezolvată, dar un fapt este cert și anume că în timpul marilor epidemii de gripă apar encefalite sau complicații neurologice. După unii autori se pare că encefalita gripală și complicațiile neurologice asociate virusului gripal sunt destul de rare. Izolarea virusului din țesutul cerebral este însă o raritate. Acțiunea virusului asupra țesutului nervos, fie ea directă, fie indirectă, nu pare să fie îndoielnică, mai ales că în timpul epidemiilor de gripă crește numărul cazurilor de enecfalite. Din punct de vedere clinic, există două tipuri de encefalită:

a. Tipul de encefalită acută, care apare la debutul bolii gripale și se caracterizează prin vărsături, iritabilitate, stupoare, semnul Babinski și comă cu sfârșit letal în câteva zile. LCR este de aspect normal.

b. Tipul de encefalită care apare între 3 zile și 2 săptămâni de la debutul bolii clasice și se caracterizează printr-o stare confuzională și comă (la jumătate din cazuri sunt prezente semne neurologice de focar). LCR este, în majoritatea cazurilor, normal (mai puțin de 10 elemente/mm^3). Acest tip de encefalită a fost observat la adulții tineri și niciodată la copii.

Encefalita gripală la sugar și la copilul mic

În cursul unei infecții gripale, sugarul și copilul mic prezintă un tablou clinic și evolutiv care are aspectul unui sindrom malign infecțios. După Alajouanine și colab. (1938), pe baza leziunilor observate, sindromul malign infecțios la copil este o encefaloză circulatorie, caracterizată prin edem, vasodilatație și chiar hemoragii. Este vorba despre o meningoencefalită gripală. Ea este mai frecventă la copil decât la adult și aceasta datorită sensibilității deosebite a sistemului nervos central al copilului față de virus. Meningoencefalita gripală a sugarului se poate prezenta prin formele : a) neurotoxică

Scanned with OKEN Scanner

gravă, cu evoluție supraacută, cu comă precedată de convulsii și sfârșit letal; b) convulsivantă pură, benignă; c) hemiplegică; d) meningiană.

Problema complicațiilor neurologice a fost studiată la noi în cursul epidemiei de gripă din 1952—1953 (Kreindler și Răzvan, 1953; Ionescu-Sisești și colab., 1953; Drăgănescu și Sterescu, 1956). Cu ocazia studiului făcut, Drăgănescu și Sterescu (1956) au descris, după o scurtă fază inițială febrilă, cu agitație, anxietate și fotofobie, instalarea unei stări de adinamie, urmată de somnolență, obnubilarea conștienței și comă cu sfârșit letal în 2/3 din cazuri; în altele s-au observat numai convulsii, fără simptome focale cerebrale la alte cazuri s-au observat: delir, halucinații vizuale, hiperkinezii, deficitul motor sau chiar pareze oculare, faciale, ataxie cerebeloasă etc., în lichidul cefalorahidian fiind prezente o limfocitoză moderată și o creștere a proteinelor. Alți autori au semnalat prezența fenomenelor extrapiramidale, a tulburăilor psihice, a paraliziilor de nervi cranieni și de nervi periferici.

Encefalita gripală a adultului. Se caracterizează prin alterarea conștienței, stări confuzive, convulsii, delir, agitație psihomotorie și evoluție spre comă. Fenomenele de focar și simptomele extrapiramidale sunt mai rar întâlnite. La adult s-a descris destul de frecvent hipertensiune intracraniană cu edem papilar. S-au citat cazuri în care erau prezente (Drăgănescu și colab., 1959), hipertonia generalizată și rigiditatea decerebrată.

MORFOPATOLOGIE

La sugar substratul lezional are aspectul unei meningoencefalite edematoase, seroase, cu stază, vasodilatație, mici hemoragii și reacție infiltrativă hematogenă. Leziunile sunt prezente atât la nivelul leptomeningelui, cât și în parenchimul cerebral și sunt de mare intensitate. Leptomeningele apare îngroșat, cu ochiurile rețelei subarahnoidiene destinse de LCR și serozitate albuminoasă (meningită seroasă). Sunt prezente vasodilatația, staza venoasă și trombii leucocitari. În parenchimul cerebral leziunile interesează substanța cenușie, nucleii centrali, substanța albă, trunchiul cerebral. Leziunea predominantă este edemul situat în jurul celulelor din scoarța cerebrală, extinzându-se chiar în toate straturile corticale și dând un aspect lacunar. Este de asemenea prezent edemul perivascular (în special în jurul pericapilarelor), maximum de intensitate fiind în trunchiul cerebral și în cerebel.

Vasele, și în special venele, din parenchimul cerebral sunt dilatate, cu stază sanguină, ce se însoțește de hemoragii vasculare și interstițiale (mai ales în substanța albă) și trombi vasculari. Fenomenele de stază cu vasodilatație și hemoragii sunt situate mai ales în pereții ventriculului al III-lea, în nucleii centrali, în trunchiul cerebral și scoarța cerebrală (purpura cerebrală).

Infiltrațiile limfomonocitare sunt situate în jurul venelor și mai rar în jurul arteriolelor. Reacția glială este prezentă în zona subpială, în fundul șanțului intergiral și mai puțin în jurul vaselor inflamate.

La adult substratul morfopatologic este de encefalită hemoragică, cu necroză fibrinoidă a pereților vasculari, hemoragii perivasculare, infiltrație limfocitară hematogenă și reacție glială moderată.

2. *Encefalita primitivă urliană.* Nu există până în prezent o dovadă anatomică, evoluția acesteia fiind în mod obișnuit regresivă, iar tulburările encefalitice din cursul bolii reflectând mai degrabă prezența unei encefalopatii acute decât a unei encefalite adevărate.

Manifestările clinice constau în tulburări de conștiență, torpoare, chiar comă, confuzie mintală, delir, convulsii sau mare agitație psihomotorie,

Scanned with OKEN Scanner

sindrom de excitație maniacală, uneori mișcări anormale ale globilor oculari, tremurătură intenționalã, hipotonie, hemiplegie, afazie.

3. *Encefalite produse de virusuri din grupul Herpes.* Grupul herpes cuprinde virusurile: herpes simplex, varicela zoster, Epstein-Barr și citomegalic.

a. *Encefalita herpetică* (cu virus herpes simplex) este destul de frecventă, reprezentând 5—7% din encefalitele umane. Virusul herpesului are două subtipuri : virusul herpesului uman și virusul herpesului simian (virus herpetic B).

Encefalita cu virus herpetic simian, virus extrem de violent pentru sistemul nervos central, este o encefalită gravă cu sfârșit letal. La om survine rar, ca infecție accidentală de laborator, în speță prin mușcătură de maimuță, ceea ce constituie un element important în orientarea diagnosticului etiologic. Tabloul clinic dramatic se derulează rapid spre exitus. Simptomatologia traduce procesle inflamatorii și necrotice, brutale și rapid extensive de la nivelul măduvei (mielită transversă,cu necroză în coarnele posterioare), de la nivelul bulbului, ca și dintr-o serie de organe în afara sistemului nervos (ganglioni limfatici, splină, suprarenale).

Encefalita cu virus herpes simplex uman. Se cunosc două tipuri, distincte antigenic, de virus herpes simplex: tipul I, care determină leziuni ale cavității bucale și tipul II, care determină leziuni genitale; ele par să se comporte diferit în ceea ce privește afecțiunea nervoasă pe care o determină (Craig și Nahmias, 1973).

Infecția primară este contractată fie ca o stomatită în copilărie, fie ca o infecție genitală la adult, după care virusul migrează intraaxonal spre ganglionul segmentar, unde stă sub formă latentă mulți ani. Sub acțiunea diverșilor stimuli, virusul se reactivează și revine la locul de unde a plecat, determinând o infecție recidivantă. Existența encefalitei herpetice a fost mult discutată, însă datele de laborator au demonstrat în mod indiscutabil etiologia herpetică în unele encefalite. Izolarea virusului din LCR și decelarea în sânge a unui titru crescut de anticorpi herpetici în perioada de convalescență a bolii stabilesc etiologia herpetică a unei encefalite apărute în prezența sau chiar în absența unei leziuni herpetice cutaneomucoase. După Ross și Stevenson (1961), virusul herpetic ar fi incriminat în 19,6% din cazurile de encefalită studiate. Este o boală foarte gravă, atât prin morbiditatea, cât și prin mortalitatea pe care le determină.

FORME CLINICE

Meningoencefalita herpetică neonatală este rar întâlnită, dar extrem de gravă, atât prin evoluția sa letală, cât și prin sechelele neurologice.

Encefalita herpetică la copilul mic apare la copii peste vârsta de 1 an, după o leziune cutaneo-mucoasă sau chiar în absența ei (leziunea herpetică peribucală în aceste cazuri poate fi observată la mamă sau la alte persoane din anturaj).

Clinic, encefalita herpetică se traduce prin febră, convulsii, hemiplegie, o stare de torpoare, urmată de comă și sfârșit letal în 2—8 zile de la debut. La unele cazuri sunt prezente obnubilarea, paralizii ale nervilor oculomotori comuni, faciali și atingerea centrilor vasomotori. Sunt prezente redoarea cefe și modificări ale reflexelor osteotendinoase. În LCR la majoritatea cazurilor se remarcă o pleiocitoză limfocitară predominantă (175—700 elemente/mm^3) cu albuminele crescute: 0,46—1 g‰ (Genard-Costes Mariette, 1961). Uneori evoluția este favorabilă.

Scanned with OKEN Scanner

Encefalita herpetică la copilul mare și la adult. La copilul mare și la adultul tânăr, debutul este acut, cu simptomatologia obișnuită a unei encefalite (cefalee, febră, vărsături, obnubilare, convulsii). De obicei, apar unele particularități clinice, decelabile când evoluția nu este de la început brutală: unele bizarerii, tulburări de memorie, uneori cu elemente confabulatorii asemănătoare celor korsakoviene, incoerență, accese de bulimie.

Localizarea frecventă a leziunilor în lobul temporal se exteriorizează prin crize temporale (psihosenzoriale, olfactive, gustative, ș.a., psihomotorii „dreamy state"), afazie și hemianopsie omonimă. Adesea sunt prezente semne de hipertensiune intracraniană (forma pseudotumorală). LCR este hipertensiv, concentrația în proteine ușor crescută și glucoză în limite normale sau ușor scăzută. Numărul de elemente este de obicei crescut (peste 500 de elemente polinucleare și limfocitare/mm^3) (Adams și Miller, 1973). Uneori s-a constatat creșterea gammaglobulinelor în LCR.

Examenul electroencefalografic evidențiază apariția, la câteva zile de boală, a unui tip de descărcări paroxistice de vârfuri uni- sau bitemporale (Smith și colab., 1975). La bolnavii fără aceste modificări EEG, evoluția este favorabilă.

MORFOPATOLOGIE

În encefalita herpetică, substratul morfopatologic are un caracter particular, caracterizat prin prezența leziunilor necrotice în substanța cenușie a creierului, cu o topografie predominant rinencefalică și existența concomitentă a incluziilor intranucleare în celulele nervoase și gliale din aceste focare de necroză. Incluziile intranucleare, foarte frecvente, în special în vecinătatea zonelor de necroză , sunt prezente atât în neuroni, cât și în celulele gliale.

PATOGENIE

Propagarea virusului herpetic se face pe cale nervoasă, prin interstițiul dintre fibrele nervoase. Alți autori au emis ipoteza propagării axonale. Experimental, virusul inoculat pe cornee sau în mușchiul maseter, ajunge în sistemul nervos central prin spațiile dintre fibrele nervoase.

EVOLUȚIE

În generaî, encefalita herpetică are o evoluție destul de gravă, mortalitatea fiind, după Olson și colab. (1967), între 13 și 100% din cazuri. Vindecarea se face cu sechele: deficiențe grave de memorie sau tulburări emoționale și de comportament.

Diagnosticul de certitudine este posibil prin izolarea virusului din creierul bolnavului. Prelevarea biopsică trebuie efectuată precoce, din zona de elecție (lobul temporal).

b. *Encefalita zosteriană* a fost semnalată de Thalhimer în 1924. Debutul bolii poate precede cu 3 săptămâni apariția erupției zosteriene, sau se poate produce după 11 zile de la o erupție zosteriană, localizată fie în regiunea cefalică (herpes zoster oftalmic), fie în regiunea toracelui și a extremităților. După Appelbaum și colab. (1962), caracteristice encefalitei zosteriene sunt: cefaleea, febra, vărsăturile, redoarea cefei, hiperesteziile și hemipareza, iar lichidian pleiocitoză (până la 500 de elemente/mm^3) și creșterea proteinelor,

Scanned with OKEN Scanner

Au mai fost descrise tulburări mintale, mioclonii, disartrie, hemiplegii, convulsii și comă.

Prognosticul encefalitei zosteriene este favorabil.

MORFOPATOLOGIE

În cazul encefalitei prin herpes zoster sunt prezente leziunile infiltrative în trunchiul cerebral și în emisferele cerebrale.

c. *Encefalita primitivă variceloasă* (vezi encefalita de „incubație-invazie").

d. *Encefalita din boala cu incluzii citomegalice.* Boala cu incluzii citomegalice este o infecție virotică a omului și animalelor, în special a rozătoarelor, caracterizată prin prezența de incluzii intranucleare și intracitoplasmatice în diferite organe, inclusiv în creier, dar mai ales în glandele salivare și în pancreas. Virusul citomegalic face parte din grupul herpes, fiind un virus ADN care conține și lipide. Virusul citomegalic este ușor izolat din urină, salivă, sânge și poate fi transmis la cobai prin inoculările suspensiei de glandă salivară în diverse organe, cu apariția de incluzii la locul de inoculare. Infectarea intracerebrală determină o meningoencefalită mortală în 5—8 zile de la instituirea infecției.

Epidemiologie. În boala citomegalică, în afară de om, nu se cunoaște alt rezervor de virus și nu se știe dacă în transmiterea virusului intervine vreun vector. Însă faptul că virusul este prezent în salivă, urină și în fecale, sugerează că infecția la om poate fi asigurată prin contact direct. Izolarea virusului din spermă (Lang și colab., 1974) și din secreția cervicală uterină, pune însă și problema transmiterii veneriene. La copil boala se transmite *in utero*, pe cale transplacentară (boala citomegalică congenitală) și în momentul expulsiei sau prin laptele mamei (boala citomegalică neonatală), ea fiind consecința unei infecții primare citomegalice a mamei.

Manifestări clinice. Boala cu incluzii citomegalice reprezintă la om o boală primară a copilăriei, în special a perioadei neonatale. Ea se prezintă ca o infecție congenitală (infecție intrauterină) și ca o infecție neonatală (infecție în momentul expulsiei sau prin laptele mamei). Sub forma sa encefalitică, boala este prezentă mai ales la nou-născut. O infecție a fătului în a 3-a și a 4-a lună de viață embrionară (boala citomegalică congenitală) este urmată de embriopatii. Aceste infecții nu sunt însă numai simple embriopatii, ci se produce o adevărată infecție a fătului, în general o encefalită, cu prezența de incluzii citomegalice în creier, în elementele mezenchimatoase perivasculare, în microglie, în celulele gliale subependimare, în astrocite și în celulele nervoase, concomitent cu incluzii din viscere, glandele salivare, etc. În jumătate din cazuri se semnalează prematuritate, nou-născutul având, diverse malformații cranio-cerebrale (microcefalie, hidrocefalie, microgirie porancefalie, aplazie de emisferă cerebeloasă, absența bulbului și tractului olfactiv), calcificări intracerebrale în jurul peretelui sistemului ventricular și chiar în jurul canalului ependimar spinal, ependimită granulară, cât și leziuni de corioretinită, într-un mare procent fătul fiind expulzat mort.

O infecție a fătului în a doua jumătate a sarcinii sau a sugarului și copilului mic, generează tabloul clinic al unei septicemii, cu hepato-splenomegalie, icter, purpură cutanată și eritroblastemie cu trombocitopenie, iar cerebral o encefalită progresivă, cu întârziere mintală și simptome neurologice diverse (crize de epilepsie și corioretinită) (Malmud și colab., 1950). În aceste cazuri nu se găsesc malformații cranio-cerebrale, însă sunt prezente incluziile în neuronii cerebrali. La nou-născutul bolnav moartea survine în primele două luni de existență. La copii, chiar până la vîrsta de 5 ani,

Scanned with OKEN Scanner

s-au semnalat cazuri de encefalite. Uneori însă boala este depistată la necropsie, decesul fiind datorat altor cauze (infecție intercurentă). La adult boala este extrem de rară și are un caracter subclinic; la acesta, prezența anticorpilor serici fixatori de complement, izolarea virusului din țesutul adenoidian faringian sau din biopsia hepatică, cât și la găsirea incluziilor citomegalice în celulele sedimentului urinar, stabilesc diagnosticul (Rowe și colab., 1956).

Diagnostic paraclinic. Lichidul cefalorahidian poate prezenta o pleiocitoză și o creștere a proteinelor. În sânge, titrul IgM specific poate fi crescut la nou-născutul cu infecție citomegalică congenitală. Celulele citomegalice, cu incluzii intranucleare, sunt prezente în urină. Este posibilă izolarea virusului din nazofaringe, sânge sau urină. Radiografia craniului arată, la peste 25% din cei sever afectați, calcifieri periventriculare, care trebuie deosebite de cele din toxoplasmoza congenitală.

MORFOPATOLOGIE

În encefalita citomegalică congenitală sunt caracteristice leziunile de encefalomielită necrotică, cu calcifieri, localizate cu predilecție sub ependimul ventriculilor laterali și în substanța albă și cenușie cerebrală. Aceleași leziuni necrotice cu calcifieri sunt prezente și în cerebel. În leptomeninge se observă infiltrații perivasculare limfoplasmocitare. Aceleași procese infiltrative, cât și noduli microgliali se observă și în parenchimul cerebral, în trunchiul cerebral și în măduva spinării.

e. *Encefalita necrozantă acută* (encefalita polioclastică sau polioclazică Greenfield), apropiată de encefalita herpetică, face parte din aceeași subgrupă a encefalitelor cu incluzii, afiliată de mulți cercetători etiologiei herpetice prin prezența incluziilor intranucleare de tip A Cowdry. Debutul este brusc, cu febră, cefalee, vărsături, stare comatoasă. Uneori chiar în această perioadă pot să apară halucinații olfactive și gustative. După 3—4 zile tulburările psihice sunt pregnante: confuzie mintală cu delir, alterarea profundă a conștienței, comă. Uneori tabloul clinic este asemănător encefalitei letargice. S-au constatat, de asemenea trismus, crize convulsive, pareze tranzitorii ale oculomotorilor, deficit motor al extremităților, în general redus. Printre supozițiile privind etiologia acestei encefalite, ipoteza lui State Drăgănescu incriminează virusul de căpușă ca posibil agent patogen.

4. *Encefalita cu virus Armstrong (coriomeningitic):*

a. *Meningoencefalita* are două forme clinice (benigne și grave). În formele benigne se constată alterări trecătoare de conștiență, pareze oculomotorii, pareze faciale, sindroame meningiene. În formele grave, simptomatologia este mai accentuată, unele evoluând letal. Histopatologic, se constată leziuni de encefalită necrozantă hemoragică.

b. *Encefalomielita* are o evoluție prelungită, antrenează retenție urinară, paraparezâ, pareza musculaturii trunchiului, deficit senzitiv, fenomene bulbare, ușoare tulburări psihice, uneori comă pasageră. Urmează vindecarea progresivă în câteva luni, cu sechele neurologice minime.

Mult mai rar apar cazuri cu fenomene de *meningoencefaloradiculonevrită*, cu accese convulsive, pareză facială, pareză de convergență, inegalitate de reflexe rotuliene și mai ales dureri la presiunea trunchiurilor nervoase.

5. *Meningoencefalita din boala Behçet* are etiologie virală dovedită. Are debut infecțios și evoluție progresivă cu afectarea substanței cenușii (polioencefalită), leziunile mielinice lipsind mai întotdeauna. Uneori febra și sindroamele neurologice (sindrom de trunchi cerebral, sindrom meningo-

Scanned with OKEN Scanner

mielitic, sindrom confuzional cu demență progresivă etc.), preced instalarea simptomelor caracteristice bolii: irită, ulcerații ale regiunii bucale și ale celei genitale, uneori cu eritem nodos și tromboflebite diverse.

6. *Encefalita rabică* are o simptomatologie bine cunoscută. Recent, prin microscopie electronică, s-a stabilit natura corpusculilor Babeș-Negri, care reprezintă atât nucleoproteina virală, cât și virionul complet dezvoltat. S-a confirmat astfel experimentul animal, care arată că incluzia corpusculară reprezintă locul de producere, de sinteză a virusului. Evoluția este letală.

7. *Encefalitele primitive provocate de rickettsii* nu prezintă manifestări particulare, care ar putea orienta către diagnosticul etiologic. Cefaleea intensă, convulsiile, tulburările de conștiență sunt simptome prea comune tuturor encefalitelor, pentru a putea fi considerate revelatorii pentru o encefalită rickettsiană. Datele epidemiologice, examenele paraclinice, dar mai ales, izolarea agentului patogen și modificările serologice sunt indispensabile pentru demonstrarea unei relații cauzale indiscutabile.

8. *Encefalita sau encefalomielita mialgică benignă epidemică* observată în ultimii ani, este foarte probabil de etiologie virală, dar investigațiile de laborator efectuate au rămas negative. Apare în epidemii limitate izbucnite brusc, cuprinzând adesea personalul spitalicesc și mai ales tinerii. Îmbolnăviri de encefalită mialgică benignă au fost descrise în Islanda, S.U.A., Alaska, Africa, dar și în Europa — în Grecia și recent în Germania —, transmise de la o maimuță africană la om, provocată de așa-numitul „virus de Marburg" sau „agentul bolii maimuței Vervet".

SIMPTOMATOLOGIE CLINICĂ

Boala prezintă o simptomatologie polimorfă, cu unele particularități care pot orienta spre etiologie. *Fenomenele prodromale*, cu durata până la 14 zile, constau din: coriză, fenomene catarale respiratorii și semne digestive, vărsături, diaree. *Faza febrilă* (cu durată până la 3 luni) are următoarea simptomatologie: cefalee violentă, dureri musculare, pareze de tip flasc, asemănătoare poliomielitei, fără modificări ale reflexelor osteotendinoase; paralizii de nervi cranieni (III, IV, VI, VII), diplopie, nistagmus, tulburări ale acomodației la lumină și distanță; hipersomnie, coșmaruri, stări de depresie, manifestări psihice cu aspect de schizofrenie, de parafrenie, iar uneori de isterie. *Faza de retrocedare lentă* (6—9 luni), uneori cu recrudescențe, este caracterizată prin astenie marcată slăbirea forței musculare, modificări emoționale, iritabilitate și instabilitate psihică, tulburări de memorie. *Faza cronică* (la unii bolnavi), cu astenie și persistența parezelor. *Evoluție. Prognostic.* Boala este benignă în ceea ce privește prognosticul de viață, cazurile letale publicate de unii autori fiind îndoielnice ca diagnostic (Taindel și Predescu, 1975). Deosebit de caracteristică pentru această boală este fluctuația mare a simptomelor subiective și obiective de la o zi la alta.

V. Encefalita precoce de „incubație-invazie"

A. *Considerații generale.* Encefalita așa-zisă de „incubație-invazie" reprezintă o entitate nozologică de dată relativ recentă. Ea reprezintă tipul de encefalită care survine în incubația unei boli infecțioase virale și care este produsă de către același virus care a declanșat boala infecțioasă respectivă. Criteriul esențial în definirea ei îl reprezintă momentul de instalare în raport cu fazele de evoluție ale bolii infecțioase de bază. Apărând într-una din perioadele inițiale — incubația sau mai adesea invazia — ale unei atare infecții, ea poate fi denumită encefalită *pre-*, *intra-* sau *parainfecțioasă*. Ea trebuie deci diferențiată de grupul encefalitelor postinfecțioase sau ale encefalomie-

Scanned with OKEN Scanner

litelor alergice demielinizante. Ea este, deci, o encefalită primară, poate cea mai autentică, mai veridică și mai puțin discutabilă formă de encefalită primară, provocată de acțiunea directă a virusurilor susmenționate asupra celulelor cerebrale (Taindel și Predescu, 1975). Denumirea completă cea mai proprie acestui gen de afecțiune cerebrală pare aceea de *encefalită primară precoce de incubație-invazie*.

După Taindel și Predescu (1975), encefalita primară precoce de incubație-invazie reprezintă o entitate clinică, cu existență distinctă, deci o entitate nozologică dublu ancorată: grupului mare al encefalitelor virale, pe de o parte și condiției temporale, concretizată în momentul apariției ei, în raport cu evoluția ciclică a unei boli virale de bază, pe de altă parte.

B. *Forme clinico—etiologice.*

1. *Encefalita precoce de incubație-invazie rujeolică.* Encefalita de incubație rujeolică a fost cel mai frecvent observată în literatură. *Simptomatologie clinică. Debutul* este brusc, cu semne de excitație cerebrală, exteriorizate prin convulsii tonicoclonice de intensitate și durată diferite. Convulsiile se însoțesc adesea de tulburări de conștiență, inslusiv comă de diferite grade, fiind urmate de paralizii cu topografie variată, mai frecvent hemicorporale. De multe ori apar tulburări extrapiramidale și sindroame cerebeloase. Pot surveni modificări de reflexe, tulburări ale funcțiilor vegetative, tulburări de micțiune și defecație. Ford (1960) clasifică, pe criterii clinice, manifestările neurologice care apar în cursul rujeolei în: a) manifestări cerebrale difuze de scurtă durată; b) simptome cerebrale multifocale; c) hemiplegie și afazie; d) simptome cerebeloase; e) paraplegie și sindroame medulare; f) altele (tulburări mintale, nevrită optică etc.). După Mayer și colab. (1961) și Taindel și Predescu (1975), manifestările encefalitice apar în marea majoritate a cazurilor la sfârșitul incubației și în primele două zile ale perioadei de invazie a rujeolei, precedând cu 2—12 zile apariția erupției. Momentul trecerii de la incubație la invazie este bine exprimat, mai ales pe plan clinic și în formele cu simptomatologie caracteristică. Dar el este mai puțin bine fixat și mai puțin stabil pe planul modificărilor fiziopatologice care îl pregătesc, ca și în formele fruste, abortive sau atipice. Deoarece perioada de incubație a rujeolei, deși clinic silențioasă, corespunde la stadii de proliferare virală intensă și generalizată, nu este deloc exclusă posibilitatea ca în această perioadă să izbucnească, probabil în condiții particulare, unele manifestări clinice, chiar și encefalitice dată fiind generalizarea infecției virale în organism.

Dacă existența encefalitei precoce de invazie nu poate fi pusă la îndoială, demonstrarea existenței encefalitei rujeolice de incubație propriu-zisă este mai greu de susținut. Fiziopatologic, incubația nu este deloc o perioadă liniștită. În raport cu intervalul de timp, uneori neobișnuit de lung, scurs de la izbucnirea manifestărilor encefalitice până la apariția simptomatologiei caracteristice bolii de fond, ca și cu faptul că simptomatologia encefalitică se instalează uneori brusc, în absența oricăror semne prodromale, s-ar putea vorbi de encefalită de incubație, ca formă a encefalitei precoce (Taindel și Predescu, 1975). La aceste considerente se adaugă și existența altor manifestări precoce: respiratorii și cutanate, chiar în primele zile ale incubației.

Modificările EEG consemnate de către numeroși cercetători, în procente semnificative, la bolnavii cu rujeolă, fără semne clinice manifeste de afectare cerebrală, prezența acestor anomalii bioelectrice evidente în perioada de invazie precoce a rujeolei, contribuie la creșterea certitudinii existenței

Scanned with OKEN Scanner

acestui gen de encefalită. Există modificări EEG (descărcări de unde lente, theta și delta, predominând pe derivațiile temporo-occipitale) la 51% din bolnavii de rujeolă, care nu exteriorizează nici un fel de suferință cerebrală. Aceste anomalii EEG erau cu deosebire marcate în timpul instalării erupției — deci în invazia precoce — și regresau în următoarele 8 zile. Autorii le consideră drept o probă indirectă a invadării sistemului nervos central de către virusul rujeolic în faza viremică. Situarea lor în perioada precoce, constituie noi argumente în privința existenței encefalitei primare de incubație-invazie. Radermecker (1956) consideră tipice pentru encefalitele parainfecțioase tulburările activității bioelectrice de bază, cu existența de focare cu potențial convulsiv (unde supravoltate, vârfuri lente, complexe vârf-undă și descărcări de unde lente, theta și delta), anomalii care dispar mai târziu.

Modificările lichidului cefalorahidian apar în proporție de 10—30% la copiii cu rujeolă necomplicată, deci fără manifestări neurologice. În complicațiile nervoase majore, între care encefalita, incidența modificărilor LCR urcă până la 75—85%.

2. *Encefalita precoce de incubație-invazie urliană.* Dacă meningita urliană întâlnită mai ales la copiii mici — este frecvent observată, encefalita urliană „secundară", în sensul clinic al cuvântului este rară, iar encefalita urliană primară este excepțională.

Simptomatologia este superpozabilă tabloului clinic al encefalitelor în general și, de asemenea, nu se observă nici o deosebire esențială între expresia clinică a encefalitei care precede afectarea parotidiană și cea care îi succede. Lichidul cefalorahidian prezintă modificări discrete.

3. *Encefalita primară de incubație-invazie variceloasă.* Semnele clinice de afectare encefalitică preced cu 3 până la 24 de zile apariția erupției de varicelă. Tabloul clinic este proteiform, cu predominanța, uneori a simptomatologiei encefalitice, alteori a celei de interesare medulară. Este ceea ce State Drăgănescu (1971) a numit „encefalită centro-periferică".

Encefalita variceloasă se poate manifesta clinic sub 3 forme: — meningoencefalita; — encefalomielita; — cerebelita.

Meningoencefalita variceloasă este foarte severă și se caracterizează prin cefalee, febră, vărsături, modificări senzoriale, semne de iritație meningiană și, uneori, convulsii (Johnson și Milbourn, 1970).

Forma cerebeloasă de boală (cerebelita) este mai puțin acută și se caracterizează prin ataxie, iritabilitate, somnolență, vărsături, disartrie și rigiditate a cefei. Uneori se mai semnalează (Nemet și colab., 1974) simptome de focar sau de atingere a nervilor cranieni, care, uneori, precedă rashul (afazie, hemiplegie, pupilă tonică unilaterală, anizocorie, oftalmoplegie, paralizie de nerv VI, uni- sau bilaterală și nevrită optică).

LCR prezintă o pleiocitoză de câteva sute de elemente limfocitare concentrația în proteine/mm³ fiind normală sau ușor crescută (49—174 mg%).

Electroencefalografic, se constată o disritmie generalizată (Radermecker, 1956). Aceste modificări electroencefalografice evidențiate în varicela necomplicată au fost însă observate și în varicela necomplicată, și aceasta în proporție destul de ridicată (22%; Bibbs și colab., 1959). În varicela cu

Scanned with OKEN Scanner

complicații neurologice, incidența variază uneori după autori și anume 29% (după Broughton, 1966) și 52% (după Gibbs și colab., 1964). În forma cerebeloasă, modificările EEG sunt însă prezente la 20% din bolnavi, ele fiind caracterizate printr-o activitate excesivă de unde lente (Johnson și Milbourn, 1970).

C. *Patogenie. Factori favorizanți*

Encefalita de incubație-invazie este relativ rară. În apariția ei ar juca un rol favorizant o serie de factori: vârsta mică a copiilor, imaturitatea, diverse grade de distrofie, deficiențe metabolice și enzimatice, afecțiuni congenitale, factori de mediu negativi etc. La aceștia se adaugă capacitatea neurotropă particulară a virusului rujeolic și asocierile virale.

MECANISM PATOGENIC

În privința patogeniei encefalitei primare de incubație-invazie, s-au emis multiple ipoteze: ipoteza „neuroalergică", ipoteza activării în prezența unei infecții generale de orice etiologie virală a unui așa-numit virus encefalitogen latent, ubicuitar la nivelul creierului, care nu au putut fi demonstrați; o altă ipoteză patogenică este cea care consideră că manifestările encefalitice precoce se datoresc lezării directe a encefalului și proceselor inflamatorii declanșate de către virusul cauzal al bolii de bază, în perioada de generalizare a infecției.

D. *Morfopatologie*

Leziunile histopatologice pot fi: a) acute precoce; b) subacute tardive. Leziunea caracteristică este prezența incluziilor corpusculare citoplasmatice și nucleare și a celulelor gigante, slab sau puțin multinucleate. Aceste elemente caracteristice se găsesc atât în forma acută, cât și în cea subacută și cronică a encefalitei rujeolice. Se mai constată hemoragii și congestie, reacții celulare perivasculare și demielinizare.

În forma tardivă sau cronică, de encefalită rujeolică, pe prim plan, se situează distrucțiile cerebrale severe cu demielinizare difuză, gliază marcată și — element esențial — prezența în multe astrocite a incluziilor corpusculare nucleare.

E. *Evoluție*

Encefalita primară de incubație-invazie *rujeolică* are o evoluție relativ severă, după majoritatea autorilor. Evoluția letală se consideră, în general, rară. Vindecarea cu sechele este în proporție de 30—40% (Mayer, 1961), sechelele constând în: demență, convulsii, tulburări de tip piramidal și extrapiramidal. Vindecarea completă este în proporție de 40%. Encefalita primară de incubație-invazie *urliană* are o evoluție, în general, mai puțin severă decât cea rujeolică. Encefalita primară de incubație-invazie *variceloasă*, ar ocupa, ca evoluție și severitate, un loc intermediar între cea rujeolică și cea urliană.

Forma *meningoencefalitică* este mult mai gravă decât forma cerebeloasă, în prima mortalitatea fiind de 3 până la 35%, iar în cea de a doua — 0% (Johnson și Milbourn, 1970). Un număr destul de mare (15%) de bolnavi au fenomene reziduale (întârziere mintală, modificări ale personalității, monopareză, hemipareză, parapareză, convulsii și tulburări de vorbire).

Scanned with OKEN Scanner

VI. Tratamentul encefalitelor și encefalomielitelor acute virale.

Tratamentul neuroinfecțiilor virale este aproape exclusiv patogenic și simptomatic. El trebuie individualizat în funcție de forma clinică și de stadiul de evoluție, pe de o parte, de etiologie și mai ales de patogenie, pe de altă parte. Se cunosc și se experimentează în prezent și o serie de substanțe cu acțiune antivirală (antibiotice, chimioterapice și produse biologice).

Substanțe antivirale.

1. *Metisazona* are valoare profilactică și terapeutică, în infecțiile cu virusurile variolic și vaccinal.

2. *Idoxuridina* (IDU) este utilizată cu succes în terapeutica locală a herpesului corneean și a encefalitei herpetice, în perfuzii intravenoase de IDU, 3 g în 1 000 ml soluție de 5% glucoză de 2 ori pe zi (6 g/24 ore la un adult). Tratamentul se continuă timp de 5 zile, atingându-se o doză totală de 400 mg/kilocorp, fără a se depăși însă 30 g la adult. La copii dozele vor fi reduse proporțional. IDU are și efecte adverse: poate antrena leucopenie, trombocitopenie, alopecie, efecte hemotoxice, în general reversibile. Se pot asocia la IDU imunoglobuline și transfuzii de sânge cu titru mai înalt de anticorpi antiherpetici sau înlocuitori de sânge.

3. 6-*Azauridina* s-a dovedit, de asemenea, un inhibitor al sintezei virusului herpetic uman, intervenind probabil prin inhibarea producției de ARN-mesager.

4. *Amantadina* (amantadin-hidroclorid) își exercită acțiunea antivirală împiedicând pătrunderea virusului în celule; este indicată în profilaxia gripei.

5. *Rimantadina*, un derivat metil al amantadinei, sintetizat recent, este utilizat în terapia gripei, și a complicațiilor acesteia.

6. *Alte chimioterapice antivirale:* — *Tebrofen* (3,5,3,5-tetrabrom-2,4 tetrahidroxidifenil), cu oarecare rezultate față de virusurile gripal și herpetic — *Oxolina* (1,2,3,4-tetraoxohidronaftalendihidrat), cu acțiune asupra virusurilor gripal și herpetic; — *Floxuridina*, inhibitor ADN cu acțiune terapeutică în infecțiile cu virus citomegalic; — *Citozinarabinozida* — în varicelă și în herpes zoster; — 5-*Sulfonamina-Isatinthiosemicarbazona* ar avea acțiune față de virusul vaccinal și tipul 7 de adenovirus.

7. *Izoprinozina*, principiu activ din mușchi, se administrează în cazuri de varicelă. Se utilizează în Argentina preparatul „EL-NPT-10381".

8. Antibiotice cu acțiune antivirală. — *Actinomicina D* (inhibă replicarea virusurilor ADN, dar și a unor mixovirusuri ARN); — *Rifampicina* (inhibă resintetizarea virusurilor mari, care conțin ADN, ca virusurile variolic și vaccinal); — *Dannomicina* (acțiune pe virusurile mari cu ADN); — *Statolunul* (antibiotic extras din Penicillium stoloniferum) este singurul care are acțiune inhibitorie față de mai multe virusuri ARN, între care și picornavirusurile și arbovirusurile, deci virusuri neuropatogene; se pare că acționează prin stimularea producerii de interferon.

9. *Interferonul*, exogen și endogen, proteină cu greutate moleculară medie, stimulată natural de anumite grupări de virusuri puțin virulente. Este o proteină specifică țesutului care o produce și reprezintă una dintre puținele substanțe care posedă o activitate antivirală largă. Până acum s-au experimentat pe animal, în special homopolimerul duplex al acizilor poliriboinozinic și poliribocitidilic (Poli I, Poli C). Din păcate, aceste substanțe declanșează reacții adverse toxice. De asemenea, eficacitatea interferonului rămâne prioritar profilactică și mai puțin terapeutică. Toate substanțele enumerate deschid în mai mică sau în mai mare măsură oarecare perspective

Scanned with OKEN Scanner

pentru tratamentul etiologic al neuroinfecțiilor virale. Actualmente, *tratamentul specific* se rezumă la utilizarea *imunoglobulinelor standard*, dar mai ales a celor *specifice* și a *serului imun* (preparat pe cai imunizați cu virusul neuropatogen sau encefalopatogen respectiv) cu aceleași rezultate îndoielnice. Administrate precoce, în faza viremică a bolii, ar fi mai eficiente.

TRATAMENTUL PATOGENIC ȘI SIMPTOMATIC

1. Medicația antiedematoasă. În acest scop se folosesc soluțiile hipertonice, a căror utilizare urmărește crearea unei diferențe de presiune osmotică între sânge și țesutul cerebral, obținut în cazul administrării rapide și masive a unor soluții cu concentrații ridicate, care se metabolizează greu și nu difuzează în țesutul cerebral, menținând astfel o concentrație ridicată și durabilă în sânge. Dintre ele, *soluțiile glucozate hipertonice (33—40%)*, administrate în perfuzii intravenoase, relativ rapide, în cantități mari (100—200 ml) și repetate, sunt indicate, deși au o acțiune de durată scurtă.

Sulfatul de magneziu (25%), în cantități mici (10—20 ml) realizează efecte mai rapide și mai nete decât glucoza, însă de durată foarte scurtă (1—2 ore), impunând administrarea repetată.

Ureea, în soluție de 30%, se poate utiliza tot pentru combaterea edemului cerebral, care însoțește neuroinfecțiile virale. Este netoxică, nemetabolizabilă și foarte slab difuzabilă. Se administrează în perfuzii intravenoase în cantități de 1—1,5 g uree pe kilocorp și într-un timp de aproximativ 20 de minute. Efectul durează în medie 3—4 ore, ceea ce dictează și intervalul de repetare a adminstrării.

Manitolul, în soluție de 5—10% are, de asemenea, proprietățile unei substanțe nemetabolizate și netoxice. Se administrează în perfuzie intravenoasă în doze de 1—1,5/kilocorp și determină o diminuare a hipertensiunii intracraniene, mai puțin promptă și intensă decât ureea, însă de durată mai prelungită (5—8 ore), fără fenomene de rebound.

Asocierea manitol-uree (uree 30%, solvită în manitol 10%) are avantajul unei acțiuni rapide și prelungite, fără fenomene de rebound și cu efecte care se obțin la doze mai mici de uree (0,5—0,75 g/kilocorp).

Glicerolul, administrat per os sau prin sondă gastrică la bolnavii care nu cooperează, în doze de 0,5—2 g/kilocorp, constituie un agent hiperosmotic util cu acțiune rapidă (1/2 oră) și durată lungă (5—6 ore). Se poate utiliza în administrări repetate timp de mai multe zile, fără inconveniente.

Diureticele exercită un efect asupra edemului cerebral tisular, însă mult mai redus decât substanțele hipertone.

2. Medicația antiinflamatorie

Fenilbutazona dă rezultate antiinflamatorii bune în doze de 0,5—1 g/zi la adult și 6—10 mg/kilocorp la copiii peste 3 ani.

Corticoterapia, cu rezultate bune în cazul encefalitelor demielinizante alergice postinfecțioase, scade mortalitatea și favorizează vindecarea fără sechele. Administrarea hormonilor corticosteroizi în perioada de viremie a unei neuroinfecții acute este periculoasă. Aceștia au însă indicații imediat după exteriorizarea clinică a procesului neuropatologic encefalitic, în cazul encefalitelor primitive virale acute. Corticoterapia reduce edemul inflamator și previne în acest mod distrugerea de neuroni.

Hemisuccinatul de hidrocortizon (3—4 mg/kilocorp/zi) sau **prednison** pe cale orală (1 mg/kilocorp/zi) sau, **dexametazona** (până la 4 mg/zi în primele

Scanned with OKEN Scanner

3 zile, apoi doza se reduce treptat în următoarele 10—14 zile). ACTH-ul administrat în doză de 20—100 u.i. pe zi, de asemenea dă rezultate foarte bune.

Asocierea de corticosteroizi și ACTH în encefalite severe, enterovirale, în faza lor acută (3—4 mg/kilocorp și respectiv 20—100 u.i./zi). Hemisuccinatul de hidrocortizon se poate administra și intrarahidian (10 mg) la nivel lombar. Asocierea de hormoni corticoizi și fenilbutazonă potențează efectul antiedematos și antiinflamator.

3. Medicația sedativă și anticonvulsivantă.

Pentru sedarea bolnavilor agitați se pot utiliza: clorpromazină, fenobarbital, cloralhidrat, diazepam, etc., substanțe care s-au dovedit utile, îmbunătățind evident traseul EEG.

4. Tonice capilare. Contribuie la redresarea permeabilității vasculare: rutosid, vitamină C, vitamină K.

Vitamine cu efect trofic asupra celulei nervoase: vitamina B_{12} (doze de 1 000 mcg), vitamina B_1 (doze mari și foarte mari), vitaminele B_2, B_6, E.

5. Alte mijloace terapeutice:

a. *Antihistaminicile de sinteză* au dat rezultate mediocre. Ele pot fi totuși folositoare prin efectul lor sedativ asociate la ganglioplegice și barbiturice. Ca medicații simptomatice se mai pot adăuga *antipiretice, analgezice,* etc.

b. *Antibioticele* se utilizează pentru prevenirea și tratamentul complicațiilor bacteriene secundare (pneumonii de aspirație, bronhopneumonii, infecții cutanate).

c. *Oxigenoterapia,* ca și *hibernarea, refrigerarea* sau *hipotermizarea,* sunt recomandate de unele rezultate.

d. *Alimentarea* corectă, igiena individuală și igiena mediului înconjurător și executarea unor manevre adecvate ca: aspirația secrețiilor traheobronșice, schimbarea de poziție, drenajul postural, etc.

Profilaxia neuroinfecțiilor acute virale

În profilaxia encefalitelor arbovirale, metodele vizând recunoașterea surselor de infecție și combaterea lor reprezintă încă operații dificile. În practică realizabile par două ordine de măsuri (Taindel și Predescu, 1975):

a. Măsurile referitoare la vector și la raportul lui cu organismul uman implică combaterea artropodelor purtătoare, controlul vectorilor (căpușă și țânțari), prin utilizarea de insecticide, protejarea de înțepături sau mușcături a persoanelor expuse, prin ungerea pielii cu substanțe respingătoare de insecte (dimetilftalat sau dibutilftalat),

b. Măsurile referitoare la protecția populației respective și cu risc crescut de expunere la infecție sunt imunizarea activă, în primul rând, și imunizarea pasivă. Astfel, față de majoritatea celor mai cunoscute encefalite primitive cu arbovirusuri (encefalite ecvine, encefalita vernoestivală rusă, encefalita Europei Centrale, encefalita japoneză B), se folosesc, cu bune rezultate protectoare, *vaccinuri cu virusurile respective inactivate* (vaccinuri formolate). În general, vaccinurile formolate se administrează în 3 inoculări la intervale de 7 sau mai multe zile, urmate de rapel după 1 an. Pentru imunizarea activă față de mai multe din aceste encefalite s-au preparat și vaccinuri cu virusurile respective vii, atenuate prin diferite procedee. *Metoda de imunizare activă: virusul Langat viu* (arbovirus din grupul B), atenuat în mod natural, puțin patogen pentru om, denumit Ulu Langat (Malaya), poate fi folosit

Scanned with OKEN Scanner

ca atare, ca vaccin „natural" în prevenirea encefalitei de căpușă. Pentru a proteja față de encefalita bifazică cu virus de căpușă, transmis prin lapte, s-a propus vaccinarea caprelor. Pentru a preveni infecția și îmbolnăvirea looping-ill la oi, la capre și la personalul de laborator s-au folosit, de asemenea, diverse vaccinuri, între care și cel cu virus Langat viu. Pentru *protecția imediată, pasivă, temporară*, se pot utiliza actualmente *imunoglobulinele hiperimune specifice*. Față de encefalomielita rabică, protecția se realizează prin vaccinare și seroprofilaxie sau administrare de imunoglobuline specifice antirabice. Profilaxia unor encefalite secundare bolilor eruptive este aceea a bolii de bază, a prevenirii complicațiilor encefalitice, prin tratament etiopatogenic adecvat, precoce aplicat.

ENCEFALITE ACUTE SECUNDARE VIRALE (E.: viral secondary acute encephalites) (boală). Encefalitele secundare ale bolilor eruptive (perivenoase sau leucoencefalite) sau, mai corect poate, encefalomielite alergice postinfecțioase sau postvaccinale, prezintă o serie de manifestări comune, putând realiza următoarele tablouri clinice:

1. Tipul de **encefalomielită supraacută** evoluează brutal de la început, cu hipertermie, cefalee, torpoare progresivă și comă profundă, întretăiată de crize convulsive localizate sau generalizate. Se adaugă apoi paralizii de nervi cranieni, mișcări anormale, sindrom piramidal și extrapiramidal, tulburări neurovegetative grave: tahicardie, hipotensiune, transpirații profuze, hiperemie alternând cu paloare și cianoză, respirație neregulată, periodică. Boala poate evolua grav către moarte în câteva zile, dar s-au observat și vindecări nesperate și chiar fără sechele.

2. Tipul de **encefalomielită acută** realizează un tablou clinic mai puțin dramatic. Pe fondul unei evoluții obișnuite a bolii eruptive de bază, survin brusc: hipertermie, tulburări neurologice (obișnuit convulsii, semne cerebeloase, tulburări ale stării de conștiență, de la torpoare la comă). Electroencefalograma înregistrează pe toate derivațiile o disritmie lentă generalizată cu unde delta de înalt voltaj, cu descărcări de vârfuri lente și complexe vârf-undă nesistematizate.

3. Encefalite cu simptomatologie neurologică de focar (epilepsie jacksoniană, hemiplegie, ataxie acută cerebeloasă etc.) sunt mai rare, procesul encefalitic fiind în general difuz.

4. Forme fruste se manifestă prin ușoară ascensiune termică, somnolență sau o criză convulsivă.

Prognosticul encefalitelor secundare este variabil: moartea survine în 10—20% din cazuri și aproximativ 20—30% dintre bolnavi rămân cu sechele mari nervoase și psihice.

Forme etiologice

Encefalita rujeolică apare mai ales în a doua copilărie, mai rar la sugar sau la adulți. Apare mai frecvent între a patra și a noua zi de la debutul erupției rujeolice și poate prezenta un aspect convulsiv sau ataxic, mai rar mielitic. Mortalitatea variază între 10 și 15%, iar după unii autori ar fi chiar 30%, iar sechelele sunt frecvente (aproximativ 30%). Encefalita rujeolică reprezintă, cel puțin în țara noastră cea mai severă encefalită a bolilor eruptive.

Patogenia autoimună a encefalitei rujeolice. Se cunoaște faptul că rujeola este o boală, generalizată, cu răsunet principal în tractul respirator. Evidențierea modificărilor lichidiene și de aspect electroencefa-

Scanned with OKEN Scanner

lografic înainte sau după apariția rashului morbilos demonstrează determinările meningiene sau encefalitice ale virusului rujeolos, cu toate că simptomatologia clinică de meningo-encefalită este absentă. Totuși virusul rujeolos determină frecvente complicații nervoase, dintre care meningoencefalita se situează pe prim plan. Ea apare în cursul bolii norbiloase sau mai târziu, putând însă să și preceadă rashul. Termenul de encefalită rujeoloasă acoperă o simptomatologie variată, în care semnificația relativă a modificărilor electroencefalografice, a crizelor convulsive, a tulburărilor psihice sau de caracter este insuficient definită. Invazia virusului în sistemul nervos central în cursul rujeolei acute nu este demonstrată în mod cert. În ciuda numeroaselor încercări de izolare a virusului din creierul provenit de la bolnavi cu encefalită rujeoloasă sau din lichidul cefalorahidian, au fost notate numai câteva cazuri de reușită. Cu toate acestea, simptomatologia nervoasă din cursul prodroamelor și din stadiul timpuriu al rashului sugerează acțiunea directă a virusului. Buynak (1962) și Tint (1964) au semnalat infiltratele perivasculare, reacția glială și demielinizările consecutive inoculării intratalamice sau intracisternale la maimuță a variantelor sălbatice de virus rujeolos. Aceste modificări, asemănătoare celor descrise de Greenfield (1929) în encefalita rujeoloasă, sugerează un mecanism patogenic nemijlocit viral. Encefalita care poate complica o rujeolă la 1—2 săptămâni de la apariția rashului, a fost privită, datorită imposibilității izolării virusului în acest interval de timp, ca o manifestare alergică (La Boccetta și Tornay, 1964). Schematic, acest concept sugerează că invazia timpurie a virusului în creier alterează prin leziuni sau prin combinare cu el, antigenul cerebral, transformându-l non-self pentru sistemul imunocompetent al gazdei. Anticorpii elaborați difuzează în sistemul nervos central și alterează celulele nervoase modificate antigenic. Argumentele pentru ipoteza autoimună se sprijină pe analogia cu sistemele experimentale de producere la animal a encefalitelor alergice (Nicolau și colab., 1965). Demielinizarea este un element esențial în encefalita rujeoloasă, ceea ce constituie un argument pentru natura sa imunopatică. La ora actuală se pot diferenția două forme de encefalită rujeoloasă: 1) forma acută (Adams și colab., 1966); 2) forma cronică sau *panencefalita sclerozantă subacută* (Horta-Barbosa și colab., 1969; Payne și colab., 1969; Connolly și colab., 1967). Atât în prima, cât și în cea de a doua formă de boală, este vorba de același fenomen și anume de o invadare a sistemului nervos central de către virusul rujeolos. Se crede că în encefalita acută rujeoloasă componenta esențială este reprezentată de o hipersensibilitate la antigenul rujeolos, asociată cu o reacție autoimună față de țesutul cerebral lezat (Paterson, 1969). Forma cronică de encefalită rujeoloasă, semnalată de unii autori, este consecința unui defect celular dobândit — imunitate mediată în prezența unui răspuns normal în anticorpi (Burnet, 1969). Prezența în creier a depozitelor de IgG + complement, iar în lichidul cefalorahidian a IgG în concentrație de 10—40 de ori mai mare decât la persoanele normale, demonstrează o hiperimunizare a țesutului nervos. Răspunsul imunologic, asemănător cu cel de la animale hiperimunizate, sugerează că în panencefalita sclerozantă subacută este vorba de un stimul antigenic continuu, care oferă posibilitatea ca mecanismul autoimun, asociat cu starea de hiperimunitate, să ia parte la patogenia bolii (vezi panencefalita sclerozantă subacută).

Scanned with OKEN Scanner

Encefalita alergică variceloasă.

Se instalează între a patra și a opta zi după erupție. Excepțional, poate fi neeruptivă sau poate apărea mai târziu în evoluția bolii. Simptomatologia nervoasă se grupează în două tablouri clinice mai frecvente: ataxie acută cerebeloasă și mielită. S-au descris foarte rare forme coreice și atetozice. Prognosticul este bun, iar sechelele sunt rare. Encefalomielita variceloasă ar fi o encefalomielită postinfecțioasă imunomediată. Pentru aceasta pledează și similitudinea patologică între aceasta și encefalomielita postvaccinală. După Johnson și colab. (1978), encefalita postinfecțioasă sau parainfecțioasă reprezintă o entitate clinico-morfologică caracterizată prin: 1) *simptome neurologice* ce apar în asociere cu procesul infecțios; 2) *zone focale de demielinizare* în jurul venelor sau subependimar, cu infiltrație mononucleară în jurul vaselor; 3) *absența incluziilor și imposibilitatea izolării virusului.*

Encefalita rubeolică apare extrem de rar și are prognostic mai bun.

Encefalita „secundară" mononucleozei infecțioase poate să preceadă uneori boala cauzală, după cum alteori poate evolua fără semnele caracteristice ale bolii de bază. *Simptomatologia clinică* constă în: tulburări de conștiență, obnubilare, confuzie, dezorientare temporo-spațială, scăderea facultăților intelectuale, agitație, lipsă de cooperare, cefalee frontală. În unele cazuri, apar crize convulsive generalizate, mai rar localizate, afazie, deficit neuromotor tranzitoriu, tulburări de comportament, manifestări psihotice, isteriforme, maniacale, atingeri ale nervilor cranieni, nistagmus, modificări ale LCR. Se remarcă extrema difuziune a procesului patologic. Evoluția este, în general, favorabilă în aproape totalitatea îmbolnăvirilor, indiferent dacă se asociază sau nu corticoterapia.

Encefalomielitele alergice postvaccinare antivariolică sau antirabică apar mai frecvent între 2 și 11 ani, iar după alți autori, între 5 și 15 ani. Encefalita apare între a 7-a și a 14-a zi după vaccinare, adică la 3—8 zile după debutul reacției eruptive. Encefalita care survine după revaccinare este mai precoce (spre a 5-a zi). Clinic se pot observa tulburări de encefalomielită acută, cu sindroame hipotalamice, cerebeloase, crize convulsive, stări de excitație psihică.

Mecanismul patogenic al accidentelor vaccinării antirabice este de tip imunoalergic, confirmat de faptul că tulburările apar după un interval de timp inferior perioadei de incubație, complicațiile apar cu o frecvență direct proporțională cu numărul injecțiilor, iar în lichidul cefalorahidian se constată, pe lângă disociația albumino-citologică, o creștere a gammaglobulinelor. Leziunile cerebrale sunt situate în substanța albă adiacent spațiilor lichidiene (vezi encefalomielita acută diseminată).

Encefalomielita acută diseminată este exemplul cel mai elocvent de boală prin autoimunitate. Boala apare în urma administrării de vaccinuri (vaccinare antirabică și antivariolică) și are, ca o caracteristică a sa, leziunea demielinizantă. Din punct de vedere morfologic, ea este foarte asemănătoare cu encefalita alergică experimentală produsă prin administrarea extractului de creier heterolog încorporat în adjuvantul Freund. Introducerea în organism a antigenului de țesut nervos determină o imunizare specifică dirijată împotriva țesutului nervos propriu. Printr-un răspuns hetero-specific, organismul produce anticorpi care determină reacții celulare imunologice cu acțiune față de propriul țesut nervos. Reproducerea experimentală a bolii la animal prin administrarea țesutului nervos cu adjuvant Freund demonstrează că în patogenia encefalomielitei acute diseminate intervine un mecanism

Scanned with OKEN Scanner

autoimun (Waksman, 1962, 1965). În urma imunizării animalelor de experiență cu țesut nervos, ia naștere o reacție hiperplazică în ganglionii limfatici regionali. Din ganglioni, limfocitele sensibilizate specific trec în circulație și pătrund în spațiile Wirchov-Robin, dispersându-se perivascular, loc unde ia naștere o nouă proliferare imună, cu apariția de plasmocite și formare de anticorpi purtători de complement și citotoxici, cu rol în producerea leziunilor demielinizante. S-a demonstrat că boala este ușor reproductibilă numai prin transfer de limfocite sensibilizate, provenite din ganglionii animalelor cu boală experimentală, și niciodată cu serul ce conține anticorpi purtători de complement și citotoxici. De asemenea s-a demonstrat *in vitro* că serul posedă un efect citotoxic asupra culturilor de țesut nervos. Între encefalomielita acută demielinizantă postvaccinală la om (vaccinarea antirabică) și cea experimentală, mecanismele de producere a lor sunt foarte asemănătoare.

ENCEFALITE VIRALE CU EVOLUȚIE LENTĂ (E.: slow viruses encephalitis) (boli).

Din această grupă fac parte:

1. Boala Kuru (vezi boala Kuru);

2. Encefalomielopatia diseminată cu pseudoscleroză spastică sau boala Creutzfeldt-Jacob. Este cunoscută sub diferite alte denumiri: encefalopatie spongioformă subacută, pseudoscleroză spastică, encefalomielopatie diseminată; atrofia cerebrală spongioformă; boala Nervin-Jones, sindromul Heindenhain; boala Brownell-Oppenheimer; atrofia cerebrală spongioformă etc. (vezi boala Creutzfeldt-Jacob).

3. Panencefalita sclerozantă subacută;

4. Panencefalita rubeolică progresivă (vezi encefalita rubeolică);

5. Rubeola congenitală (vezi embriopatia rubeolică);

6. Leucoencefalopatia multifocală progresivă;

7. Encefalita virală cronică cu epilepsie focală (vezi epilepsia Kojevnikov).

ENCEFALITA (PANENCEFALITA) SCLEROZANTĂ SUBACUTĂ (PESS) (E.: subacute sclerosing panencephalitis) (boală). Numită și: leucoencefalita sclerozantă subacută, encefalita subacută cu incluzii, encefalita sclerozantă subacută, encefalita hiperkinetică subacută, encefalita psihotică subacută, panencefalita nodulară, encefalita rujeoloasă lentă. A fost descrisă prima dată de Dawson în 1933 și 1934, care a denumit-o „encefalită subacută cu incluzii", și ulterior de către Pette și Döring, care au denumit-o panencefalita nodulară Pette-Döring.

EPIDEMIOLOGIE

Boala se întâlnește pe întreg globul, dar se pare că are o predilecție pentru unele grupe etnice: este mai frecventă la evreii din Arabia și la evreii sepharzi decât la evreii ashkenazi din Israel; aceeași diferență a fost observată între negrii și albii din Africa de Sud (Mc Donald și colab., 1974). Este mai frecventă de 3 ori la sexul masculin față de cel feminin.

ETIOPATOGENIE

Etiologia virală a fost presupusă încă de la descrierea bolii. Ea a putut fi reprodusă experimental la animale (maimuțe, nevăstuică, hamsteri) prin

Scanned with OKEN Scanner

inocularea suspensiei de creier de la bolnavi cu PESS (Pelc și colab., 1958; Katz și colab., 1968; Cajal și colab., 1971; Arseni și colab., 1972). Dawson (1933, 1934), pe baza existenței incluziilor de aspect eozinofil prezente în citoplasmă și nucleii celulelor nervoase și a oligodendrogliilor, a susținut etiologia herpetică. Sherman și colab. (1961), pe baza evidențierii prezenței unei fluorescențe pozitive în creierul unui bolnav cu PESS, folosind serul antiherpetic, au considerat boala ca o formă atipică sau cronică de encefalită herpetică. Ulterior Bouteille și colab. (1965) au evidențiat la microscopia electronooptică, în fragmentele de creier ale unui bolnav cu PESS, prezența unor particule virale asemănătoare grupului rujeolă-distemper, ceea ce a sugerat existența unei relații între această boală și grupul paramixovirusurilor. Această relație a fost întărită și mai mult prin descoperirea prezenței în titruri foarte ridicate în sângele bolnavilor cu PESS a anticorpilor rujeoloși.

Izolarea ulterioară a virusului rujeolos (Banblis și Payne, 1968) a întărit și mai mult convingerea că PESS este cauzată de acesta. Astfel cercetările serologice au adus argumente importante în sprijinul etiologiei rujeoloase a PESS: s-a constatat în sângele și LCR-ul bolnavilor existența unui răspuns hiperimun; în sânge anticorpii hemaglutinoinhibanți și fixatori de complement sunt în titruri foarte ridicate, comparativ cu cei din rujeola naturală. Titrul anticorpilor din sânge și LCR crește treptat în cursul evoluției bolii și se menține la un nivel înalt până în momentul exitusului. Prezența anticorpilor rujeoloși în titruri foarte ridicate și creșterea gammaglobulinelor în LCR sugerează o stare de hiperimunizare, care apare în cursul unei infecții prelungite cu virus rujeolos sau asemănător acestuia. Anticorpii din LCR derivă din țesutul cerebral și nu sunt numai o reflectare a nivelului de anticorpi serici. Creșterea progresivă a titrului de anticorpi rujeoloși în LCR sugerează că ar fi rezultatul sintezei imunoglobulinelor în sistemul nervos central. Prin imunofluorescență s-au decelat IgG în citoplasma celulelor nervoase și a limfocitelor din creier. Prin dozări de IgG în extractele de creier de la bolnavi cu PESS se evidențiază cantități de 370—450 mg%, față de 6—13 mg% cât se găsește la normali. IgG cerebrale reprezintă anticorpul rujeolos, care este reprezentat de celulele producătoare de anticorpi atrase spre creier deîndată ce antigenul rujeolos apare pe membrana celulară sau în spațiul extracelular, după liza celulară, iar cele din LCR au sediul de formare tot în sistemul nervos central. Anticorpul odată apărut, se leagă de componentele tisulare purtătoare de antigen, fixând totodată și complementul și conțin un complex antigen-anticorp de tipul Coombs II, cu rol în patogeneza bolii (Vandvic, 1971; Drăgănescu și Nisipeanu, 1981).

MORFOPATOLOGIE

Leziunile caracteristice PESS sunt:

1 — *procesele inflamatorii perivasculare;*

2 — *glioza izomorfă;*

3 — *demielinizarea substanței albe;*

4 — *proliferările astrocitare și microgliale;*

5 — *incluziile intranucleare și intracitoplasmatice în neuroni și celulele gliale.*

Procesele inflamatorii perivasculare limfoplasmocitare sunt localizate predominant în substanța albă subcorticală a encefalului și în substanța cenușie învecinată. Demielinizările au un aspect net delimitat, fiind identice cu cele din leucoencefalita Schilder; ele sunt localizate în formațiunile albe

Scanned with OKEN Scanner

ale emisferelor cerebrale, întinzându-se uneori și în substanța albă axială Incluziile intracitoplasmatice și intranucleare sunt de aspect eozinofil, Feulgen-negative (absența de ADN) și colorabile cu pironină (prezența de ARN).

Microscopia electronică (Oyanagi și colab., 1971; Arseni și colab., 1972) a relevat prezența de:

a. *Filamente nucleocapsidare.* Acestea reprezintă probabil incluziile evidențiate la microscopul optic, sunt mai frecvente în nucleul neuronilor și al oligodendrogliei și mai rare în astrocite. De asemenea, în citoplasmă aceste filamente ocupă în întregime nucleul oligodendrogliei, cromatina fiind împinsă la periferia membranei nucleare.

b. *Corpii nucleari* sunt frecvent întâlniți în astrocitele din substanța albă și cenușie, iar apariția lor precede pe cea a nucleocapsidelor și reprezintă focarele timpurii de formare a lor.

c. *Structuri cu aspect de grilaj,* care sunt relativ rare și ocupă porțiunea centrală a nucleului.

d. *Structuri filamentoase din nucleii neuronilor,* care apar sub formă de pachete, constituite din filamente.

SIMPTOMATOLOGIE. EVOLUȚIE

Debutul. Este de regulă insidios, la vârstă tânără, în medie 5—15 ani. Debutul brutal este mai rar, când apare febră și stupoare. Alte forme de debut: pseudotumoral, cu fenomene de HIC; — ca o demență precoce; — cu tulburări de echilibru; — cu catatonie. Debutul apare în medie la 5 ani de la rujeolă, deși uneori în antecedente nu se constată existența rujeolei. Debutul prin tulburări psihice pare a fi cel mai frecvent.

Evoluția bolii este progresivă și cuprinde 4 stadii (Jabbour și colab., 1969);

Stadiul I — de disfuncție cerebrală, se caracterizează prin tulburări psihice: iritabilitate, indiferentism, apatie, tendință la izolare, letargie, tulburări de limbaj, tulburări de memorie, apraxie, agnozie. Treptat apare confuzie mintală, agitație psihomotorie, halucinații, trepiedul afazie-apraxie-agnozie.

Stadiul II — al tulburărilor motorii și convulsive. Apar hiperkinezii, în special mioclonii. Acestea cuprind globii oculari, musculatura feței și a membrelor generalizându-se; ele sunt bruște, ritmice, regulate, de 4—12/min. Alte mișcări involuntare: coreice sau coreoatetozice, balice sau stereotipe. Crizele epileptice pot fi focale sau generalizate. Tulburările psihice se mențin și devin progresive, agravate și de prezența crizelor epileptice.

Stadiul III — se traduce prin comă și tulburări ale sistemului vegetativ. Apare hipertonia extrapiramidală, cu reducere până la dispariție a hiperkineziilor. Treptat se instalează o rigiditate prin decorticare, cu hiperextensie a membrelor inferioare, flexia celor superioare, adducție, semipronație sau rigiditate decerebrată. Tulburări vegetative: febră, transpirații profuze. De obicei, bolnavii mor în acest stadiu printr-o boală intercurentă, colaps, hipertermie.

Stadiul IV — de pie dere a funcțiilor corticale, cu mutism, tetraplegie spastică, caşexie. Boala durează în 80% din cazuri, 1—3 ani până la exitus; 10% din cazuri prezintă forme mai lente; 4—8 ani; 10% au o evoluție rapidă, sub 3 luni.

Scanned with OKEN Scanner

Paraclinic. *Înregistrările EEG* arată modificări caracteristice, care constau din complexe periodice de unde lente, de mare amplitudine, sincrone cu miocloniile (complexe Radermeker) (Fig. 13). Acestea au următoarele caracteristici (Popoviciu și colab., 1976; Drăgănescu și Nisipeanu, 1981; Arseni și Popoviciu, 1984): — sunt bilaterale, de obicei simetrice și sincrone; — sunt stereotipe, fiind identice în toate culegerile; — un complex este format din două sau mai multe unde theta (uneori delta) bifazice, trifazice sau polifazice, precedate de o undă lentă ascuțită; — amplitudinea este de 300—500 microvolți (chiar mai mult); — repetarea cu regularitate, în relație de 1/1 cu miocloniile (4—12 complexe/min.).

Fig. 13. Complexe Radermecker pe un traseu EEG al unui copil cu panencefalită sclerozantă subacută.

Mecanismul de apariție a complexelor Radermecker este explicat prin existența leziunilor în trunchiul cerebral superior, în talamus, și alte structuri subcorticale, în stadiile precoce ale bolii, cu relativa conservare a cortexului cerebral.

Evoluția bolii duce la alterarea treptată a aspectului de fond, urmată, în stadiul final, de dispariția complexelor periodice.

Examenul LCR: ușoară limfocitoză, cu creșterea globulinelor și ușoară creștere a albuminelor. Atât în LCR, cât și în sânge, cresc gammaglobulinele

Scanned with OKEN Scanner

TRATAMENT

Nu este cunoscut în prezent. S-au folosit diverse substanțe: amantadină, steroizi, antimetaboliți, droguri antivirale — fără rezultat însă. În 1975, Mattson și colab., au folosit *isoprinosina* (Inosiplex), cu unele rezultate încurajatoare.

ENCEFALITE ȘI MENINGOENCEFALITE CU EVOLUȚIE LENTĂ, CU ETIOLOGIE VIRALĂ PRESUPUSĂ, DOAR, DAR ÎNCĂ NESTABILITĂ. (E.: encephalitis and meningoencephalitis with slow evolution, with supposed but unestablished viral etiology) (boli).

1. **Boala Behçet** (vezi boala Behçet);

2. **Sindromul Vogt-Koyanagy-Harada** (vezi sindromul);

3. **Meningite și meningoencefalite:** meningita Mollaret, coriomeningita limfocitară; meningita limfocitară cronică benignă, meningoradiculita limfocitară (vezi meningita);

4. **Encefalita letargică** (epidemică);

(4) **Encefalita epidemică.** Sin.: encefalita letargică; encefalita von Economo *.

DEFINIȚIE

Boala reprezintă o infecție a sistemului nervos central, cauzată probabil de un virus neidentificat încă, cu leziuni în substanța cenușie (polioencefalită), predominante în regiunile mezodiencefalice și care se traduce clinic prin hipersomnie, febră și oftalmoplegie. Boala a fost descrisă de von Economo în 1917, când a apărut sub forma de pandemie. Ea are o incidență sezonieră (frecvența cea mai mare fiind iarna și primăvara). Numărul maxim de îmbolnăviri a fost înregistrat în anii 1920—1924.

ETIOPATOGENIE

Este produsă de un virus filtrabil, care însă nu a putut fi izolat. A fost incriminat virusul herpez simplex (Levaditi și Nicolau, 1922) și ulterior virusul gripal. Ganiboa și colab. (1974) au demonstrat prezența antigenului gripal de tip A în substanța neagră și în hipotalamusul bolnavilor cu parkinsonism postencefalitic.

MORFOPATOLOGIE

Leziunile sunt limitate la substanța cenușie. Localizarea leziunilor este preferențială în regiunea mezodiencefalică și în planșeul ventriculului IV. Există însă leziuni și în alte zone ale sistemului nervos central. În ordinea frecvenței, leziunile sunt prezente în mezencefal, ganglionii bazali, hipotalamus, cortexul cerebral, bulb, punte și mai rar în măduva spinării.

Macroscopic se observă o hiperemie a leptomeningelor și a substanței cenușii cerebrale, cu predominanță în regiunea mezodiencefalică și ventriculul IV. Locus niger prezintă o ștergere a colorației sale închise.

Microscopic se observă în spațiile perivasculare o reacție inflamatoare intensă, formată din limfocite, plasmocite și polinucleare. În scoarța cerebrală, cerebel și chiar în măduvă, leziunile sunt difuze. Se constată o rarefiere a celulelor nervoase, care suferă modificări degenerative și multe dispar; unele au cromatoliză, altele sunt atrofiate și picnotice; celulele pigmentare

* von Economo Constantin, neurolog austriac, 1876—1931.

Scanned with OKEN Scanner

ale substanței negre sunt degenerate. S-au găsit incluzii intranucleare și intracitoplasmatice. Celulele gliale proliferează difuz; oligodendroglia suferă uneori o degenerescență mucoidă; microglia proliferează și ea. În cazurile cronice, se constată atrofii corticale, mai ales la nivelul lobilor frontali, zone difuze și focale de glioză, în care celulele nervoase afectate dispar, altele suferă un proces de degenerare lentă și pot fi înconjurate de nevroglie. Se mai găsesc: atrofie și depigmentare a substanței negre, dispariția celulelor nervoase, alterări neurofibrilare de tip Alzheimer și prezența, chiar după ani de zile de la episodul acut, a infiltrațiilor perivenoase cu limfocite și plasmocite, ceea ce demonstrează că encefalita letargică nu este altceva decât o „infecție cronică", în care virusul își continuă activitatea.

SIMPTOMATOLOGIE CLINICĂ

Debutul bolii se face prin semnele generale ale unei infecții, de obicei a căilor respiratorii superioare, cu aspect gripal, cu cefalee, discrete semne meningeale și diplopie. Debutul poate fi brusc, apoplectiform, cu un sindrom confuziv, hipertermie, hiperkinezii.

Perioada de stare îmbracă o simptomatologie în funcție de forma clinică. Se descriu următoarele *forme clinice:* — forma hipersomniacă-oftalmoplegică (letargică), cea mai frecventă și cea mai caracteristică; — forma hiperkinetică și algomioclonică; — forma amiostatică-akinetică; — forme monosimptomatice (sughițul epidemic); — forme abortive.

Aceste forme clinice se pot îmbina între ele. Astfel, forma akinetică poate fi însoțită de o hipersomnie marcată și de paralizii oculare; forma mioclonică se poate însoți de fenomene de akinezie și rigiditate.

1. Forma letargică a dat și numele bolii. Se caracterizează printr-o hipersomnie intensă, din care bolnavii pot fi treziți cu greutate și imediat ce sunt lăsați singuri, readorm. Când sunt treziți din somn, bolnavii pot executa ordine, dau răspunsuri adecvate, sunt orientați, nu sunt confuzi; în mod excepțional pot trece de la starea de somn reversibil la starea de stupoare, greu reversibilă și la comă. Starea de hipersomnie poate dura câteva zile, dar de obicei persistă timp de săptămâni și chiar luni. Uneori o hipersomnie persistă multă vreme, chiar după ce bolnavii sunt restabiliți. Alți bolnavi nu prezintă hipersomnie, ci o inversare a ritmului somnului, cu insomnie și hiperactivitate nocturnă, uneori de aspect hipomaniacal și somnolență diurnă (mai ales la copii); alteori, bolnavii prezintă o insomnie foarte accentuată, atât diurnă, cât și nocturnă. Tulburările de somn sunt datorate leziunilor diencefalice. Forma hipersomniacă a encefalitei epidemice se însoțește de hipertermie (38°—39°C) și în mod constant de oftalmoplegie externă. Bolnavii au diplopie, ptoză bilaterală, strabism convergent sau divergent; uneori se constată o paralizie a mișcărilor de lateralitate. Rareori apar tulburări pupilare: pupilele sunt fixe, rigide, uneori cu reacție paradoxală la lumină. Apare o tulburare a convergenței globilor oculari, care persistă și în cursul stadiului cronic. Paraliziile mușchilor oculari sunt cantonate mai ales la nivelul nucleului oculomotor comun. În rare cazuri sunt afectați și alți nervi cranieni (facialul, trigemenul); uneori se constată nistagmus.

Examenul fundului de ochi este normal; în rare cazuri se întâlnește o papilită, uneori o nevrită retrobulbară.

Mortalitatea este relativ mare în faza acută a acestei forme, dar dacă bolnavul se restabilește, sechelele sunt mai rare decât în celelalte forme clinice.

Scanned with OKEN Scanner

2. Forma hiperkinetică-algomioclonică. Boala se caracterizează prin mișcări coreice, delir și dureri localizate la față și în membre. Începe cu semne gripale grave, febră, semne meningeale. Bolnavii delirează, sunt incoerenți, au fugă de idei, prezintă agitație psihomotorie; uneori au halucinații, de obicei vizuale. Starea delirantă poate persista multă vreme și poate să se termine prin inaniție, deshidratare și comă. În timpul fazei acute apar mișcări involuntare: — coreiforme, cuprinzând întreaga musculatură; — spasm de torsiune.

În unele cazuri mișcările involuntare sunt foarte violente, alteori sunt de amplitudine relativ mică, iar câteodată iau aspect mioclonic. *Mioclonîile* sunt localizate la mușchii abdominali (producând mișcări izolate de deplasare ale ombilicului) și la diafragm (producând un sughiț continuu și foarte penibil). Bolnavii mai prezintă o hipertermie însemnată, care durează 2—3 săptămâni și poate recidiva, trismus, tulburări respiratorii variate, bradipnee, tahipnee, mult mai rar respirație periodică.

Moartea poate surveni prin sincopă, colaps cardiac, edem pulmonar, paralizie bulbară. Sechelele sunt mai frecvente decât în forma letargică.

3. Forma amiostatică-akinetică se manifestă clinic ca un sindrom parkinsonian acut. Bolnavii prezintă hipokinezie sau akinezie, rigiditate extrapiramidală. Ei stau tot timpul culcați, fac minimum de mișcări spontane și nu-și schimbă poziția spontan. Reacțiile motorii sunt foarte lente, vorbirea este greoaie, lentă, disfonă. Au fenomene catalepsice sau catatonice, păstrează timp îndelungat pozițiile pasive ce li se imprimă. Mai prezintă: hipersomnie sau insomnie, ori inversarea ritmului somnului. Nu au tulburări psihice, sunt orientați temporo-spațial, dau răspunsuri adecvate, dar cu foarte mare întârziere. Mortalitatea este mică. Sechelele sunt de tip parkinsonian.

4. Forme clinice particulare

a. *Forme monosimptomatice.* Se traduc numai prin: — ticuri respiratorii; — mișcări compulsive bizare; — sughiț.

Sughițul epidemic este considerat ca o formă abortivă, monosimptomatică a encefalitei epidemice, cu toate că acest sughiț nu duce niciodată la sechele, așa cum duce clasica encefalită epidemică. Este posibil ca sughițul epidemic să fie dat de alt virus decât cel al encefalitei epidemice (Kreindler, 1971).

b. *Forma hiperkinetică*, cu un mare polimorfism: — mișcări coreiforme, mioclonii, distonii de torsiune, mișcări atetozice; — tulburări oculomotorii, vegetative și de somn.

Examenul LCR. În primele săptămâni ale bolii există o ușoară pleiocitoză limfocitară de 10—22 elemente/mm^3. Rareori s-au semnalat cazuri până la 150, sau și mai rar până la 500 elemente/mm^3. Se mai notează o creștere a glucozei și o ușoară hiperproteinorahie.

EVOLUȚIE

Encefalita epidemică are o evoluție lungă, perioada acută putând dura săptămâni sau luni.

Somnolența și astenia au tendința de a persista multă vreme. Unele cazuri au o evoluție acută, bolnavii intrând relativ rapid în comă: altele se vindecă aparent, dar recidivele sunt frecvente.

Scanned with OKEN Scanner

DIAGNOSTIC

Este greu de stabilit. Astăzi ne mai aflăm rareori în fața unui tablou tipic cu triada hipersomnie, febră și paralizii oculare. Formele hiperkinetice acute, ca și formele de parkinsonism acut există în mod cu totul excepțional. De cele mai multe ori diagnosticul se pune retrospectiv (prin existența sechelelor encefalitice).

Diagnostic diferențial. Afecțiunile care ar putea să pună probleme de diagnostic diferențial sunt: encefalitele virale, meningita tbc, tumorile cerebrale, abcesele cerebrale, extradurale sau subdurale, encefalomielita acută diseminată.

Sechelele encefalitei epidemice sunt în cea mai mare parte sechele extrapiramidale. Uneori ele continuă faza acută a bolii, alteori există o perioadă intermediară, mai mult sau mai puțin lungă, între faza acută și apariția sechelelor (uneori această perioadă poate dura ani de zile). Sechelele ar fi rezultatul unui proces cronic inflamator, infecția fiind latentă tot timpul în sistemul nervos și devenind la un moment dat activă. Există și eventualitatea ca fenomenele extrapiramidale să fie datorate leziunilor care apar în faza acută a bolii.

Sechela cea mai frecventă este parkinsonismul postencefalitic. Alte sechele: accese narcoleptice, diabet insipid, obezitate, care sunt datorate unor leziuni hipotalamice.

TRATAMENT

Nu există tratament etiologic, prin necunoașterea agentului cauzal al bolii. S-au folosit, fără rezultate însă: piretoterapie, preparate de iod, acriflavină, ser de convalescent, ser antistreptococic, ser hiperimun antiherpetic, vaccin contra herpesului și gripei. În parkinsonismul postencefalitic se folosesc produși atropinici și antiparkinsoniene. În crizele oculogire și în accesele narcoleptice se folosesc benzedrina și amfetamina.

5. Înrudite cu encefalita epidemică sunt considerate:

a. encefalita psihosenzorială;

b. encefalita Leninogorsk;

c. encefalita din regiunea Terezin.

a. *Encefalita psihosenzorială* a fost descrisă la copii. Simptomatologia este asemănătoare cu cea a encefalitei von Economo (tulburri psihosenzoriale, pareze oculomotorii, uneori fenomene de hipertensiune intracraniană, rareori modificări ale somnului, fără caracter letargic). Apare iarna și primăvara. În unele cazuri s-a izolat un virus din sânge și din LCR.

b. *Encefalita Leninogorsk* este considerată ca aparținând encefalitei von Economo. A fost descrisă în cursul iernii și primăverii anului 1958 de Jumatov și colab. Epidemia a cuprins în special colectivitățile școlare, mai rar alte vârste, dar numai până la 30 de ani. Debutul bolii a fost de tipul gripal, antrenând ulterior tulburări din partea nervilor cranieni, în special oculomotori și vestibulari, bolnavii prezentând frecvent tulburări de echilibru, vertij, nistagmus, vărsături, iar o parte din ei și somnolență. Evoluția a fost benignă, fenomenele morbide regresând în 4—9 zile. Nu s-a înregistrat nici un alt caz letal.

c. *Encefalita apărută epidemic în 1949, în regiunea Terezin* a fost considerată ca apropiată de boala von Economo. Afectând în special femei și tineri, excepțional oameni în vârstă și copii, boala s-a manifestat după o

Scanned with OKEN Scanner

incubație de 10—12 zile, cu somnolență, oftalmoplegie, fenomene cerebeloase, stare de rău general, febră, uneori dureri difuze. Boala a durat aproximativ 6 săptămâni. Rareori s-au observat recidive sau sechele discrete.

6. Leucoencefalita hemoragică acută

Cunoscută și sub denumirile de „encefalopatia necrotică hemoragică acută" sau boala lui Hurst. A fost descrisă de Hurst în 1941, în Australia.

DEFINIȚIE

Este o boală inflamatorie supraacută, cu sfârșit letal, caracterizată clinic prin debut brusc cu febră, tulburări de conștiență, crize epileptice, semne piramidale și pleiocitoză lichidiană. Diagnosticul se stabilește numai morfopatologic. Astăzi leucoencefalita hemoragică acută este considerată ca o formă supraacută de encefalomielită diseminată acută.

MORFOPATOLOGIE

Macroscopic creierul apare congestionat și edemațiat. Substanța albă prezintă hemoragii, este de consistență moale și de culoare gălbuie sau cenușie. Hemoragiile sunt localizate în centrul oval, corpul calos și mai puțin în capsula internă. Caracteristice sunt leziunile hemoragice din substanța albă din gyrus cinguli. Substanța albă a lobilor frontali, occipitali și temporali este respectată. Cortexul cerebral și ganglionii bazali sunt intacți. Procesul lezional se oprește de obicei la nivelul pedunculilor, dar există cazuri când el se extinde în mezencefal și punte, bulb și chiar în măduvă. *Microscopic*, se constată focare necrotice, în care hemoragiile sunt sferice sau inelare, partea centrală a acestora fiind ocupată de o venulă, în jurul căreia există necroză și demielinizări. Lumenul venulei este ocupat de trombi hialini, fibrină și leucocite. De asemenea, se constată focare microgliale perivenoase, care se caracterizează printr-o proliferare microglială intensă și zone de demielinizare. Într-unele din focare se observă numai celule „în bastonaș", în altele ele sunt mai numeroase, de formă fuziformă și cu citoplasma mai abundentă. Se mai constată infiltrații hematogene perivasculare (în jurul capilarelor, arteriolelor și venulelor), constituite din polimorfonucleare.

SIMPTOMATOLOGIE

Boala poate să apară la orice vârstă, dar este mai frecventă în decadele a treia și a patra. Boala poate fi precedată de o infecție a căilor respiratorii superioare, cu sau fără febră, asemănătoare unei gripe, sau numai cu cefalee, astenie, stare generală alterată, tulburări gastrointestinale. Tot ca boli premonitorii au mai fost semnalate: pneumopatii acute, varicelă, erupții morbiloase, aplicarea unor vaccinuri, gripa (forma secundară de leucoencefalită hemoragică acută). Ea poate să apară însă și ca o boală primară, fără vreo afecțiune premonitorie. Forma primară poate să apară sporadic sau în puseuri epidemice.

Debutul este brusc, uneori apoplectic, cu crize convulsive, delir, agitație, hemiplegie, diskinezii, paralizii de nervi cranieni.

Evoluția este rapidă, cu exitus în câteva zile de la debut, sau după o scurtă perioadă de remisiune.

Examenul LCR arată un lichid hipertensiv, de aspect clar sau opalescent, uneori xantocromic, cu pleiocitoză, predominant cu polimorfonucleare; glicorahia este normală; proteinorahia este ușor crescută.

Scanned with OKEN Scanner

EEG evidențiază o activitate lentă difuză.

Diagnosticul pozitiv se bazează pe existența unei infecții respiratorii premonitorii, pe evoluție supraacută, cu: hemi- sau tetraplegie, convulsii, leucocitoză sanguină și pleiocitoză lichidiană.

Diagnosticul diferențial se face cu meningitele septice, tromboflebitele cerebrale, abcesele cerebrale și epidurale, encefalita necrozantă acută (herpetică).

TRATAMENT

Se recomandă terapia cortizonică, ACTH, antiedematoase, imunosupresive, antibiotice (penicilină); tratament simptomatic.

ENCEFALITE MICROBIENE ȘI PARAZITARE (E.: bacterial and parasitogenic encephalitis) (boală). Encefalul poate fi lezat prin procese de encefalită secundară, toxică, alergică sau metastatică-microbiană într-o serie de infecții.

Se descriu encefalite secundare scarlatinei, tusei convulsive, febrei tifoide, infecției colibacilare, antraxului, tetanosului, encefalite în cursul rickettsiozelor, brucelozei, luesului, precum și procese encefalitice prin protozoare și micoze.

A. Encefalite ce apar în cursul unor boli microbiene.

1. *Encefalita secundară scarlatinei*, este foarte rară. Apare în a 19-a și a 33-a zi după erupție. Debutul este brutal, cu hipertermie, cefalee, vărsături, fotofobie, somnolență și semne meningeale, rareori delir. Ulterior apar: convulsii, deficite neurologice (hemiplegie sau paraplegie), ataxie, mișcări coreiforme. LCR-ul este normal sau prezintă o ușoară pleiocitoză limfocitară până la 200 elemente/mm^3.

Restabilirea este uneori totală. În 40% din cazuri însă rămân sechele: hemiplegie, semne cerebeloase, semne extrapiramidale, tulburări de comportament (impulsivitate, agresivitate). Mortalitatea este de 10%.

2. *Encefalita secundară tusei convulsive.* Este relativ frecventă. Are un mecanism patogenic complex și o evoluție convulsivantă.

PATOGENIE

Se admite că este datorată acțiunii toxinei agentului patogen asupra creierului; la aceasta s-ar mai adăuga și acțiunea bioxidului de carbon asupra vaselor și hipertensiunea intraventriculară în timpul paroxismelor de tuse.

MORFOPATOLOGIE

Leziunile constau în peteșii pe suprafața creierului, leziuni neuronale (tigroliză) în: scoarță, nucleul dințat, striat; atrofie corticală și glioză. Leziunile în scoarță, cerebel, striat și trunchiul cerebral sunt difuze. Uneori se găsește o formațiune chistică cu o intensă glioză fără reacție inflamatorie, hemoragii sau tromboze.

SIMPTOMATOLOGIE

Semnele neurologice constau în: convulsii — uneori foarte frecvente, semne meningeale, febră, comă. Uneori apar: hemiplegie, tetraplegie flască

Scanned with OKEN Scanner

la început apoi spaastică, semne extrapiramidale, ataxie, tulburări oculare, hemianopsie.

Modificări EEG — apar și în tusea convulsivă, fără complicații neurologice; există un raport între severitatea cvintelor și tuse și modificările EEG, care se văd mai ales în a 4-a și a 5-a săptămână de boală. Modificările sunt total reversibile. Vindecarea se face uneori cu sechele de tipul unei întârzieri în dezvoltarea psihică.

3. *Encefalita secundară febrei tifoide*

Complicațiile neurologice pot apare în oricare stadiu al febrei tifoide și anume: encefalite cu localizare variabilă, meningite, mielite, nevrite și polinevrite. Se pare că mecanismul patogenic este cel toxiinfecțios.

Leziunile histopatologice constau în hemoragii microscopice perivasculare, congestie, edem perivascular și mici modificări degenerative ale celulelor nervoase.

SIMPTOMATOLOGIE

Simptomele neurologice apar în primele zile ale perioadei febrile, dar pot să apară și în covalescență. Constau în tulburări de vedere (scăderea acuității vizuale, edem papilar), paralizie facială, rareori simptome bulbare. Frecvent se observă tremor al buzelor și limbii, vorbire ezitantă. În unele cazuri apar afazie, monoplegie, hemiplegie și rareori paraplegii.

Se mai descriu forme clinice: — o formă psihohipertonică (stupoare, hipertonie extrapiramidală, atitudini catapletice, mișcări involuntare (mioclonii și tremurături); — o formă psihică, cu apariția în convalescență a unui delir acut sau a unei confuzii mintale, care poate retroceda în câteva zile sau 2—3 săptămâni, sau poate lăsa sechele psihice importante: tulburări de memorie, stare demențială; — o formă meningitică acută, aseptică și benignă; — formă meningoencefalitică purulentă și septică ebertiană foarte gravă, care apare către sfârșitul celei de a treia săptămâni sau la începutul convalescenței.

Mortalitatea — în forma neurologică cu comă, este mare (20—30%). Sechelele sub formă de hemiplegii sau afazie prin arterita tifică sunt de obicei definitive.

4. *Encefalita din cursul rickettsiozelor*

a. Tifosul exantematic, produs de Rickettsia prowazeki. Semnele encefalitice sunt frecvente de multe ori chiar în cursul erupției, care la început este maculară, apoi petesială și la urmă hemoragică.

Leziunile din SNC se caracterizează printr-o proliferare a endoteliului capilarelor, eritrodiapedeză și infiltrație mononucleară perivasculară. Tipici sunt nodulii tifici, constituiți din celule endoteliale, microglie și limfocite; nodulii sunt răspândiți în tot sistemul nervos central.

SIMPTOMATOLOGIE

În cursul erupției apar cefalee, delir, obnubilare, stare stuporoasă, chiar comă. La sfârșitul primei săptămâni apare o stare de excitație, cu insomnie, halucinații și confabulare. Examenul obiectiv arată abolirea reflexelor cutanate abdominale și exagerarea celor miotatice; uneori apar pareze, hemiplegii, convulsii, simptome extrapiramidale, cerebeloase, afazie, nevrită optică. Alteori predomină semnele meningeale.

Între a 9-a și a 12-a zi, tabloul clinic se agravează de obicei, apare o stare de stupoare întreruptă de delir, tulburări cardiace și respiratorii și

Scanned with OKEN Scanner

moarte prin colaps. Dar în majoritatea cazurilor, semnele neurologice dispar și numai în 30% din cazuri rămân sechele, unele durabile, altele definitive: semne cerebeloase, tulburări psihice, hemiplegii, convulsii, tulburări de vorbire (afazie), sindroame extrapiramidale, nevrită optică, tulburări de auz, accese de tip narcoleptic.

Paraclinic — în sânge există leucopenie inițială, iar în LCR o ușoară pleiocitoză. În ser sunt evidente aglutininele pentru Proteus OX-19, începând din ziua a 5-a până la a 8-a; pentru diagnostic este necesar un titru de minimum 1: 160. Testele de fixare a complementului sunt pozitive. Reacția Weil-Felix, este unul din testele serologice cele mai importante.

b. Tifosul murin. Manifestările sunt mai puțin intense decât ale tifosului exantematic.

Clinic apare cefalee intensă, uneori semne meningeale, alteori delir.

c. Febra Q — este produsă de Rickettsia burneti și este transmisă prin căpușă. Semnele neuropsihice sunt: neliniște, insomnie, parestezii în membre, semne meningeale, alteori delir, surditate. Semnele encefalitei propriu-zise (semne extrapiramidale, diplopie etc.) sunt rare. Toate semnele neurologice dispar după câteva luni.

5. *Encefalita din bruceloză.* Bruceloza sau febra ondulantă, poate da complicații neurologice. Agentul patogen este transmis la om de la animale: Brucella melitensis de la capră, Brucella abortis de la vițel și Brucella suis de la porc.

Boala începe cu cefalee, iritabilitate, insomnie, dureri orbitale, hiperacuzie.

În faza acută, atingerea sistemului nervos este mai evidentă: apar parestezii, diplopie, convulsii, delir, stare stuporoasă, uneori chiar comă. Mai apar semne cerebeloase, tremor, rigiditate extrapiramidală, monoplegii, paraplegii, afazie, nevrită optică. Există și semne de atingere medulară (encefalomielită). Sechelele neurologice sunt rare.

6. *Encefalite spirochetozice*

a. Encefalita luetică (vezi neurolues)

b. Meningoencefalita din leptospiroze (vezi meningite)

7. *Alte encefalite bacteriene postinfecțioase*

a. Encefalita colibaciară este foarte rară. Simptomele sunt psihice și neurologice. Tabloul psihic este variabil, cu sindrom confuzional, halucinații, stări onirice, agitație psihomotorie, anxietate, delir paranoid. Alteori se poate instala o confuzie mintală stuporoasă sau un sindrom catatonic cu negativism. S-au descris cazuri de mutism akinetic, în alte cazuri hipertonie cu crize de rigiditate decerebrată.

Evoluția este în general benignă, chiar în formele cu simptomatologie alarmantă.

b. Encefalita carbonoasă este produsă de Bacillus anthracis. Contagiunea se face de la animalele bolnave sau de la produsele lor (piele, lână etc.). Infecția carbonoasă se produce pe cale cutanată (pustula malignă, edemul malign), rar respiratorie sau digestivă, Encefalita carbonoasă apare ca o complicație în urma septicemiei cu bacilul antraxului.

În creier se găsesc focare necrotice și hemoragice, cu prezența bacililor sub formă de filamente.

Simptomele sunt grave, cu febră mare, confuzie, delir, comă și moarte în câteva ore sau zile.

Scanned with OKEN Scanner

c. Tetanosul, produs de Clostridium tetani. Contagiunea se face prin plăgi murdărite de pământ, unde bacilii tetanici, eliminați prin fecalele animalelor ierbivore, se află sub formă de spori. Incubația durează 5—25 zile. Boala se manifestă prin contracții musculare generalizate intense și continue, pe care se grefează contracturi paroxistice. Ele sunt însoțite de febră progresivă, transpirații abundente, tahicardie, tulburări respiratorii. Există și forme localizate. Prognosticul este rezervat în formele generalizate, mortalitatea fiind mare.

B. Encefalite prin protozoare. Encefalita paludică și encefalita toxoplasmatică (vezi parazitozele SNC).

C. Encefalite micotice (vezi micozele SNC).

ENCEFALITE ÎN COLAGENOZE (E.: collagenosic encephalitis) (boli).

1. Encefalita reumatismală. Atingerea encefalului în reumatismul acut se manifestă sub două forme: coreea acută Syndenham (vezi coreea acută) și encefalita reumatică difuză și în focar. Encefalita reumatică predomină la copil, la fel ca și coreea acută. Apare în cursul episoadelor acute sau subacute de reumatism sau la sfârșitul lor. Simptomatologia cuprinde precumpănitor tulburări psihice foarte variate, mergând de la aspecte astenice, sau anxioase de tip nevrotic, până la manifestări psihotice. Astfel se întâlnesc:

Tulburări senzoriale: — vizuale (încețoșarea vederii, diplopie, micromacropsie, metamorfopsie); — auditive (hipoacuzie, senzații de îndepărtare a sunetelor); — vestibulare (ameteli cu senzații de plutire și instabilitate); — tulburări de gust, miros și chiar halucinații senzitive (alterări ale schemei corporale, senzație de imponderabilitate). *tulburări de afectivitate* cu tendință depresiv-anxioasă sau o indiferență apatică cu tendințe de izolare. Se asociază uneori *tulburări vegetative*: grețuri, vărsături, transpirații tahicardie. *Tulburările neurologice* sunt mai rare și discrete: hiperreflexie osteotendinoasă, Babinski discret și intermitent, pareze ușoare trecătoare de nervi cranieni. La acestea se asociază *tulburări motorii* de tipul hiperkineziilor coreiforme discrete.

Aceste tulburări apar și dispar repede, se modifică în câteva zile de la un simptom la altul. Uneori însă pot apărea crize convulsive de tip focal sau generalizat, care se repetă la intervale neregulate.

Evoluția simptomelor cerebrale este în general subacută, cu remisiune în decurs de câteva săptămâni. Se pot produce recăderi, dar prognosticul este bun.

Sindromul neuropsihic reumatismal exprimă leziuni cerebrale difuze sau cu predominență locală de tip vascular necrotic. Leziunile sunt produse și prin mecanisme alergice.

2. Lupusul eritematos. Simptomele neuropsihice sunt secundare leziunilor diseminate conjunctiv-vasculare proprii colagenozelor, cu tromboze consecutive. Simptomatologia encefalitică este psihică și neurologică. *Simptomele psihice* sunt cele mai frecvente, dar de intensitate variabilă: iritabilitate, insomnie, episoade confuzionale simple sau onirice, stări delirante sau halucinatorii; ele au o evoluție schimbătoare în câteva zile sau chiar ore, dar tendința generală este spre agravare.

Simptomele cerebrale neurologice sunt variabile. Pot apărea crize convulsive generalizate, simptome de focar cu hemiplegie, afazie, hemianopsie.

Scanned with OKEN Scanner

La acestea se pot asocia și semne de atingere medulară, de aspectul unei mielite ascendente. Mult mai rar este interesat meningele (hemoragie subarahnoidiană).

Simptome proprii bolii: cutanate, articulare, viscerale, și modificări biologice caracteristice.

ENCEFALITA LEUCEMICĂ (E.: leukemic encephalitis) (boală). Meningo-encefalita leucemică apare rareori în perioada de debut la leucemiei acute. Sindromul clinic se traduce prin greață, vărsături, somnolență, dureri de cap, convulsii, edem papilar, paralizii de nervi cranieni și semne neurologice nespecifice. La copii există de obicei o dehiscență a suturilor craniene. Electroencefalografia arată o activitate delta și theta difuză.

ENCEFALITĂ DE TRUNCHI CEREBRAL (E.: brain stem encephalitis) (boală). Reprezintă o formă de encefalită în care procesul inflamator predomină ca localizare la nivelul trunchiului cerebral.

Ea poate fi mezencefalopontină, bulbopontină sau bulbară. Termenii mai vechi utilizați: polioencefalită superioară (pentru afectarea mezencefalului și a punții) și polioencefalită inferioară (leziunea este localizată exclusiv sau predominent în bulb sau bulb și punte). Când interesarea bulbară este pe prim plan, se mai utilizează și termenul incorect de bulbită.

Tot o encefalită de trunchi cerebral este și rombencefalita, în care există o prindere a trunchiului cerebral și cerebelului.

Etiologie: (vezi encefalite)

Clinic:

a. În **encefalitele inferioare de trunchi cerebral,** simptomatologia este cea de atingere a nervilor cranieni bulbari și pontini și a formației reticulate. Se constată paralizia musculaturii faringelui și a laringelui, cu tulburări de deglutiție consecutive; tulburări vegetative: respiratorii (respirație neregulată, până la stop respirator), comă, cianoză, convulsii; tulburări de ritm cardiac, până la stop cardiac.

b. **În encefalitele superioare de trunchi cerebral,** simptomatologia este predominant oculară și cu tulburări de conștiență.

Diagnosticul pozitiv este uneori greu de precizat. Pentru encefalita de trunchi pledează: vârsta, în general tânără, lipsa unui fond vascular patologic, lipsa semnelor prodromale, prezența semnelor de boală infecțioasă.

Diagnosticul diferențial se face cu procesele tumorale de trunchi cerebral (glioame infiltrative ș.a.) și cu sindroamele vasculare de trunchi cerebral.

Tratament: (vezi encefalitele)

ENCEFALOCEL (E.: encephalocele) (boală, malformație congenitală). Constă într-o ectopie (hernie) pe fața externă a craniului, a creierului sau a meningelor. Este aproape totdeauna congenitală, dar poate fi și consecința unui traumatism. Când această ectopie cerebrală conține și o cavitate care provine dintr-un diverticul al ventriculilor cerebrali (uneori chiar și plexuri coroide) se numește *encefalo-chistocel, encefalo-chisto-meningocel,* sau *encefalo-ventriculocel.*

ENCEFALOMIELITĂ (E.: encephalomielitis) (boală). Neuroinfecție, caracterizată prin leziuni inflamatorii în encefal și măduvă. Reprezintă o inflamație nesupurată, produsă de agenți etiologici multipli, în primul rând de virusuri. Poate apare la orice vârstă. Evoluția se desfășoară acut, subacut sau cronic.

La acestea se pot asocia și semne de atingere medulară, de aspectul unei mielite ascendente. Mult mai rar este interesat meningele (hemoragie subarahnoidiană).

Simptome proprii bolii: cutanate, articulare, viscerale, și modificări biologice caracteristice.

ENCEFALITA LEUCEMICĂ (E.: leukemic encephalitis) (boală). Meningo-encefalita leucemică apare rareori în perioada de debut la leucemiei acute. Sindromul clinic se traduce prin greață, vărsături, somnolență, dureri de cap, convulsii, edem papilar, paralizii de nervi cranieni și semne neurologice nespecifice. La copii există de obicei o dehiscență a suturilor craniene. Electroencefalografia arată o activitate delta și theta difuză.

ENCEFALITĂ DE TRUNCHI CEREBRAL (E.: brain stem encephalitis) (boală). Reprezintă o formă de encefalită în care procesul inflamator predomină ca localizare la nivelul trunchiului cerebral.

Ea poate fi mezencefalopontină, bulbopontină sau bulbară. Termenii mai vechi utilizați: polioencefalită superioară (pentru afectarea mezencefalului și a punții) și polioencefalită inferioară (leziunea este localizată exclusiv sau predominent în bulb sau bulb și punte). Când interesarea bulbară este pe prim plan, se mai utilizează și termenul incorect de bulbită.

Tot o encefalită de trunchi cerebral este și rombencefalita, în care există o prindere a trunchiului cerebral și cerebelului.

Etiologie: (vezi encefalite)

Clinic:

a. În **encefalitele inferioare de trunchi cerebral,** simptomatologia este cea de atingere a nervilor cranieni bulbari și pontini și a formației reticulate. Se constată paralizia musculaturii faringelui și a laringelui, cu tulburări de deglutiție consecutive; tulburări vegetative: respiratorii (respirație neregulată, până la stop respirator), comă, cianoză, convulsii; tulburări de ritm cardiac, până la stop cardiac.

b. **În encefalitele superioare de trunchi cerebral,** simptomatologia este predominant oculară și cu tulburări de conștiență.

Diagnosticul pozitiv este uneori greu de precizat. Pentru encefalita de trunchi pledează: vârsta în general tânără, lipsa unui fond vascular patologic, lipsa semnelor prodromale, prezența semnelor de boală infecțioasă.

Diagnosticul diferențial se face cu procesele tumorale de trunchi cerebral (glioame infiltrative ș.a.) și cu sindroamele vasculare de trunchi cerebral.

Tratament: (vezi encefalitele)

ENCEFALOCEL (E.: encephalocele) (boală, malformație congenitală). Constă într-o ectopie (hernie) pe fața externă a craniului, a creierului sau a meningelor. Este aproape totdeauna congenitală, dar poate fi și consecința unui traumatism. Când această ectopie cerebrală conține și o cavitate care provine dintr-un diverticul al ventriculilor cerebrali (uneori chiar și plexuri coroide) se numește *encefalo-chistocel, encefalo-chisto-meningocel,* sau *encefalo-ventriculocel.*

ENCEFALOMIELITĂ (E.: encephalomielitis) (boală). Neuroinfecție, caracterizată prin leziuni inflamatorii în encefal și măduvă. Reprezintă o inflamație nesupurată, produsă de agenți etiologici multipli, în primul rând de virusuri. Poate apare la orice vârstă. Evoluția se desfășoară acut, subacut sau cronic.

La acestea se pot asocia și semne de atingere medulară, de aspectul unei mielite ascendente. Mult mai rar este interesat meningele (hemoragie subarahnoidiană).

Simptome proprii bolii: cutanate, articulare, viscerale, și modificări biologice caracteristice.

ENCEFALITA LEUCEMICĂ (E.: leukemic encephalitis) (boală). Meningoencefalita leucemică apare rareori în perioada de debut a leucemiei acute. Sindromul clinic se traduce prin greață, vărsături, somnolență, dureri de cap, convulsii, edem papilar, paralizii de nervi cranieni și semne neurologice nespecifice. La copii există de obicei o dehiscență a suturilor craniene. Electroencefalografia arată o activitate delta și theta difuză.

ENCEFALITĂ DE TRUNCHI CEREBRAL (E.: brain stem encephalitis) (boală). Reprezintă o formă de encefalită în care procesul inflamator predomină ca localizare la nivelul trunchiului cerebral. Ea poate fi mezencefalopontină, bulbopontină sau bulbară. Termenii mai vechi utilizați: polioencefalită superioară (pentru afectarea mezencefalului și a punții) și polioencefalită inferioară (leziunea este localizată exclusiv sau predominent în bulb sau bulb și punte). Când interesarea bulbară este pe prim plan, se mai utilizează și termenul incorect de bulbită.

Tot o encefalită de trunchi cerebral este și rombencefalita, în care există o prindere a trunchiului cerebral și cerebelului.

Etiologie: (vezi encefalite)

Clinic:

a. **În encefalitele inferioare de trunchi cerebral,** simptomatologia este cea de atingere a nervilor cranieni bulbari și pontini și a formației reticulate. Se constată paralizia musculaturii faringelui și a laringelui, cu tulburări de deglutiție consecutive; tulburări vegetative: respiratorii (respirație neregulată, până la stop respirator); comă, cianoză, convulsii; tulburări de ritm cardiac, până la stop cardiac.

b. **În encefalitele superioare de trunchi cerebral,** simptomatologia este predominant oculară și cu tulburări de conștiență.

Diagnosticul pozitiv este uneori greu de precizat. Pentru encefalita de trunchi pledează: vârsta în general tânără, lipsa unui fond vascular patologic, lipsa semnelor prodromale, prezența semnelor de boală infecțioasă.

Diagnosticul diferențial se face cu procesele tumorale de trunchi cerebral (glioame infiltrative ș.a.) și cu sindroamele vasculare de trunchi cerebral.

Tratament: (vezi encefalitele)

ENCEFALOCEL (E.: encephalocele) (boală, malformație congenitală). Constă într-o ectopie (hernie) pe fața externă a craniului, a creierului sau a meningelor. Este aproape totdeauna congenitală, dar poate fi și consecința unui traumatism. Când această ectopie cerebrală conține și o cavitate care provine dintr-un diverticul al ventriculilor cerebrali (uneori chiar și plexuri coroide) se numește *encefalo-chistocel, encefalo-chisto-meningocel,* sau *encefalo-ventriculocel.*

ENCEFALOMIELITĂ (E.: encephalomielitis) (boală). Neuroinfecție, caracterizată prin leziuni inflamatorii în encefal și măduvă. Reprezintă o inflamație nesupurată, produsă de agenți etiologici multipli, în primul rând de virusuri. Poate apare la orice vârstă. Evoluția se desfășoară acut, subacut sau cronic.

După cum leziunile cuprind substanța cenușie sau albă a nevraxului, encefalomielitele pot fi *polio-* sau *leucoencefalomielite*.

Termenul este sinonim cu cel de nevraxită (polio- sau leuconevraxită), deși uneori este dificil de a admite identitatea între oricare encefalomielită și nevraxită, de multe ori procesul inflamator neafectând în întregimme axul spinal, ci numai o regiune delimitată.

ENCEFALOMIELOPATIE NECROZANTĂ SUBACUTĂ. (E.: subacute necrotizing encephalomyelopathy) (boală). Este denumită și encefalomielită necrozantă subacută a copilăriei, sau boala Leigh.

Definiție. Este o boală eredofamilială cu transmitere recesivă și se datorează prezenței unui factor inhibitor în urină, sânge și LCR, proceselor de transformare a tiaminpirofosfatului (TPP) în tiamintrifosfat (TTP). Clinic se caracterizează prin perioade de ataxie intermitentă.

Patogenie. Factorul inhibitor enzimatic blochează activitatea enzimei tiamin-pirofosfat-ATP-fosforiltransferaza, făcând imposibilă transformarea tiaminpirofosfatului (TPP) în tiamintrifosfat (TTP); acesta din urmă este un component important al structurii membranei axonale (Pincus, 1972). Tulburările metabolice sunt mult mai complexe și depășesc sistemul nervos. Astfel, se constată tulburări ale metabolismului aminoacizilor (histidină, alanină), o scădere a piruvat-decarboxilazei hepatice, tulburări ale metabolismului intermediar în alte organe (piele, cord, suprarenale, organe hematopoietice). În sânge se constată o creștere a concentrației de piruvat și lactat, iar în urină și sânge, un conținut crescut de alanină.

MORFOPATOLOGIE

Leziunile au o distribuție asemănătoare cu cele din encefalopatia Wernicke (mult timp s-a crezut că este o varietate a acesteia). Sunt leziuni simetrice în ganglionii bazali și în trunchiul cerebral (substanța cenușie periapeductală, a punții și a bulbului, colicului cvadrigemenului, substanța neagră, striatul, talamusul medial, nucleii dințați. Leziuni multiple și simetrice se găsesc în cortexul cerebral și cerebelos, măduva spinării, substanța albă a corpului calos, centrul oval și tracturile optice, leziuni degenerative în fasciculele Goll și Burdach și în fasciculul piramidal.

Microscopic se constată dispariția de celule nervoase (atât pericarionul, cât și prelungirile), cu necroza totală sau subtotală și uneori cavitală, cu degenerări ale tecilor de mielină și reacții secundare microgliale și astrocitare.

SIMPTOMATOLOGIE CLINICĂ

Boala apare în primii doi ani de viață, dar uneori și mai târziu. Primele semne apar sub forma unor pareze periodice la față, cu ptoză. Ulterior apar tulburări de deglutiție și de masticație, vărsături, hipotonie sau spasticitate, diverse forme de oftalmoplegii, nistagmus, ataxie, atrofie optică, mioclonii, convulsii, coreoatetoză, hemi- sau tetrapareză, atrofii musculare, cifoscolioză, retardare mintală, hiperpnee (de origine centrală), surditate, tulburări de conștiență.

Caracteristic bolii este apariția unor perioade de ataxie recurentă, însoțită de hipotonie, mișcări coreoatetozice, stare generală alterată, vomă.

Evoluție. Forme clinice. S-au descris forme cu evoluție acută, subacută, și cronică. De obicei boala progresează, deși s-au notat și remisiuni. Majoritatea copiilor mor după 6 luni de evoluție.

Scanned with OKEN Scanner

Tratament. Nu există tratament curativ. Utilizarea tiaminei provoacă doar o ameliorare de scurtă durată, după care boala evoluează în continuare.

ENCEFALOPATIE (E.: encephalopathy) (boală).

Definiție: suferința difuză a encefalului, determinată de cauze variate, care se traduce clinic printr-un tablou simptomatic neurologic și psihic polimorf. Definit în acest sens, termenul de encefalopatie acoperă întregul domeniu al suferințelor cerebrale, însă în limbajul și sistematica patologiei nervoase curente, el se aplică numai unui domeniu restrâns de afecțiuni.

CLASIFICARE

Există multiple clasificări, după criterii etiologice, patogenice, clinice, etc.

Clasificarea encefalopatiilor (Șofletea, 1967):

1. *Encefalopatii toxice*: etilice; medicamentoase (antihistaminice de sinteză, piperazină, cicloserină, hidantoină, stricnină etc.) și prin toxice profesionale (dicloretan, plumb, arsenic, mercur, sulfură de carbon etc.).
2. *Encefalopatii dismetabolice*: encefalopatie hipoglicemică (mecanisme multiple: hipoglucagonemie, hipofuncție hepatică generală, endocrinopatii, tezaurismoze, hipermetabolism, disinsulinism, uremie, alcoolică, medicamentoasă); encefalopatii prin tulburări de metabolism lipidic (xantomatoză, tezaurismoze fosfatidice); alte encefalopatii dismetabolice (scleroza tuberoasă, oligofrenia fenilpiruvică).
3. *Encefalopatia hipoxică* (prin tulburări respiratorii circulatorii, vasomotorii).
4. *Encefalopatii de involuție și senile.*
5. *Encefalopatii produse de agenți fizici* (electrocutare, fulger, encefalopatia cronică posttraumatică a boxerilor).
6. *Encefalopatia traumatică acută* (traumatisme cranio-cerebrale).

Clasificarea etiopatogenică a lui Dixneuf și Nicolas (1971).

Patogenic, autorii împart encefalopatiile metabolice în 3 categorii:

1. *encefalopatia metabolică acută* (apare imediat după declanșarea tulburării metabolice și regresează pe măsură corectării acesteia);
2. *encefalopatia metabolică cronică tip I* (apare progresiv în cursul unei tulburări metabolice cronice, de exemplu hipoglicemie spontană);
3. *encefalopatia metabolică cronică tip II* (sechele după o tulburare acută, de exemplu hipoxii severe și durabile, în care s-a putut evita decesul, dar s-au constituit leziuni celulare cerebrale ireversibile).

Etiologic, acești autori împart encefalopatiile metabolice în două grupe: *cu etiologie simplă sau relativ simplă* (anoxice și respiratorii, hipoglicemiante, prin tulburări hidroelectrolitice, prin tulburări ale echilibrului acidobazic, hiperbilirubinemie, boala Wilson, hiperuricemie) și cu *etiologie complexă* (hepatică: comă hepatică adevărată și coma hepatoportocavă; etilică; carențială, diabetică, endocrină, uremică, pancreatică, postoperatorie).

Noi propunem următoarea clasificare etiologică:

1. **Encefalopatii infantile:**
   a) *encefalopatii infantile acute, secundare unor infecții, traumatisme, etc.*
   b) *encefalopatii infantile genetic-enzimatice.*
   c) *encefalopatii infantile cronice sechelare.*
2. **Encefalopatii toxice.**
3. **Encefalopatii dismetabolice și carențiale.**

Scanned with OKEN Scanner

4. **Encefalopatii prin agenți fiziei.**
5. **Encefalopatii de involuție.**
6. **Alte encefalopatii.**

MORFOPATOLOGIE

Leziunile sistemului nervos central par a fi specifice în funcție de tipul agresiunii, deși simptomatologia, uneori polimorfă a encefalopatiilor, nu poate fi explicată decât prin leziuni difuze. Se descriu astfel varietăți topografice ale leziunilor sistemului nervos central în funcție de factorul etiologic.

În *anoxie* este lezat paleocortexul hipocampic și cornul lui Ammon („sectorul fragil al lui Sommer"), nucleii cenușii și în special jumătatea superioară a celor două segmente palide (în intoxicația oxicarbonată).

La nivelul neocortexului, regiunile olfactive și occipitale sunt relativ mai rezistente, însă neuronii corticali din stratul III și V sunt foarte sensibili, ceea ce, clasic, corespunde descrierii „necrozei laminare corticale".

Cortexul cerebelos este deosebit de vulnerabil, celule Purkinje dispărând uneori total, în timp ce alte structuri cerebeloase sunt mai rezistente.

Substanța albă este de asemenea mai puțin sensibilă la anoxie, deși s-au descris unele leziuni și la acest nivel (leucoencefalopatia Grinker, cu atingeri grave ale mielinei, sau leziunile centro-lobare, uneori cavitare din anoxia oxicarbonată). Structurile diencefalomezencefalice ale trunchiului cerebral inferior și ale bulbului sunt ceva mai rezistente la anoxie. Există numeroase variante histopatologice în funcție de tipul de anoxie și de asocierea altor factori cum ar fi: ischemia (aproape totdeauna prezentă), hipoglicemia, hipotermia etc.

Asocierea ischemiei explică frecvența leziunilor profunde corticale și de la zonele de frontieră dintre două teritorii vasculare. Anoxia pură sau anoxemia (stopul cardiac, anestezia, altitudinea), generează leziuni mai ales corticale, ca și hipoglicemia sau encefalopatia respiratorie. Anoxia anemică din hemoragii sau din intoxicația oxicarbonată este mai ales nucleară (interesează nucleii cenușii bazali). În fine, anoxia histotoxică (cianuri) determină cel mai frecvent leziuni difuze și uniform repartizate (cortex, substanța albă, nuclei cenușii).

Tulburările nutriționale și în special *cele vitaminice* produc suferințe neuronale (vacuolizare neuronală, apariția unor neurofilamente anormale, etc.) variate și nespecifice, dar de o topografie destul de specifică: corpii mamilari (în special în leziunile gliovasculare ale avitaminozei B_1), regiunea periapeductală, nucleii paraventriculari.

Tulburările hidroelectrolitice grave (hipokaliemie, hipoclornatremie, etc.) se însoțesc deseori de modificări ale metabolismului mielinic („mielinoza centro-pontină" din etilism și din sindromul Schwartz-Bartter).

Toxicele exo- și endogene par a avea o electivitate lezională, ceea ce justifică ipoteza implicării mecanismelor enzimatice sau metabolice generale specifice în sistemul nervos central: 5-fluoro-uracilul distruge electiv celulele Purkinje și granuloase cerebeloase, neuronii nucleilor dințați, vestibulari și olivari inferiori; metiozin-sulfoxamina are o toxicitate oligodendroglială; tiomucoza distruge neuronii nucleului ventromedian hipotalamic; mercurul lezează neuronii nucleilor olivari, dințați, nucleul roșu, nucleii motori din coarnele anterioare medulare, neuronii corticali, mai ales în regiunile calcarine; bismutul lezează neuronii talamici și ai cortexului cerebelos.

Scanned with OKEN Scanner

ENCEFALOPATIA ATEROSCLEROTICĂ (E.: atherosclerotic encephalopathy) (boală). (Vezi ateroscleroza cerebrală).

ENCEFALOPATII DISMETABOLICE ŞI CARENŢIALE (E.: dysmetabolic and carential encephalopathies) (boli).

DEFINIŢIE

Encefalopatiile metabolice sunt acele afecţiuni ale SNC care se caracterizează atât prin tulburarea funcţiilor cognitive, cât şi prin disfuncţii neurologice difuze sau multiforme cauzate de boli sistemice sau carenţiale; aspectele clinice ale fiecărei encefalopatii pot fi în general recunoscute însă de foarte multe ori, sunt asemănătoare indiferent de substratele metabolice sau carenţiale care le-au produs (Popoviciu şi Pascu, 1979).

CLASIFICĂRI

1. **Encefalopatii în boli metabolice ereditare.**
2. **Encefalopatii în boli metabolice dobîndite.**

(1) **Encefalopatia porto-sistemică** (E.: porto-systhemic encephalopathy (boală).

Definiţie. Terminologie. Cuprinde totalitatea tulburărilor neuropsihice realizate de insuficienţa hepatică gravă şi de existenţa şunturilor porto-cave, tulburări care anunţă coma hepatică, fără însă a fi obligatoriu urmată de ea (Voiculescu, 1967).

În hepatopatiile acute, coma se instalează brusc sau este precedată de unele fenomene neuropsihice zgomotoase şi de scurtă durată (delir, agitaţie psihomotorie, crize convulsive ori hipertonie tetaniformă). În hepatopatiile cronice, simptomele neuropsihice evoluează pe o lungă perioadă de timp anterioară. Sindromul neuropsihic din cursul insuficienţelor hepatice decompensate biochimic este cunoscut în literatura de specialitate sub diferite denumiri: encefalopatie hepatică (Thölen, 1962), encefalopatie portală sistemică (Hurle, 1956) sau encefalopatie porto-cavă cronică (Sherlock, 1954).

Tabloul neurologic din cursul insuficienţei hepatice cronice este polimorf şi constă din episoade recurente de stări stuporoase, acompaniate de semne piramidale şi extrapiramidale şi care pot fi preludiul unei come hepatice.

Afecţiunile cronice hepatice care dezvoltă o mare circulaţie sistemică portală colaterală pot produce tablouri neuropsihice particulare: psihoze acute, tremurătură parkinsoniană, tulburări de tip paroxistic ca de exemplu mioclonii, accese convulsive, stări prelungite de tulburări de conştienţă (Read şi colab., 1967). Encefalopatia ciroticilor poate fi reversibilă atunci când este declanşată de factori supraadăugaţi ca: hemoragii digestive, disbacterioze intestinale, alimentaţie hiperproteică, pierderi de electroliţi etc. Acest tablou clinic este cunoscut sub termenul de „stupoare intermitentă episodică" (Riddel, 1955), „comă pseudohepatică" sau „comă hepatică exogenă" (Thölen, 1962).

Simptomatologia neuropsihică din insuficienţa hepatică gravă este dominată de tulburări de conştienţă. În general, în stările precomatoase ale ciroticilor este extrem de greu a delimita net fenomenele neurologice de cele psihice (Moretti şi colab., 1965). Tulburările de conştienţă pot merge

Scanned with OKEN Scanner

de la obnubilare și stare confuzională până la comă, dar de cele mai multe ori asistăm la accese de stupoare episodică, fenomene care pot ține săptămâni sau luni, cu caracter spontan reversibil și tendință la recădere. Ținând seama de predominanța fenomenelor neuropsihice în evoluția bolii, se admite existența a 3 stadii:

Stadiul I. În acest stadiu se produce o perturbare a funcțiilor intelectuale: g â n d i r e, j u d e c a t ă, m e m o r i e. Apare o stare de apatie, fatigabilitate accentuată, somnolență diurnă, lentoare ideativă, bradipsihie, hipobulie. Uneori apar episoade delirante cu crize de agitație psihomotorie, survenite de cele mai multe ori nocturn (folia hepatică).

Tabloul psihic este completat de hipomnezii de fixare și evocare, comportament bizar, reducerea simțului autocritic, perturbarea raționamentelor; uneori îmbracă aspectul unei veritabile demențe.

Simptomatologia neurologică se traduce prin: cefalee, fenomene dispraxice și fenomene diskinetice de tipul „flapping tremor" sau asterixis. Flapping tremor-ul este reprezentat de mișcări involuntare scurte de flexie și extensie pe antebraț; în repaus dispar; sunt mișcări neregulate și lipsite de sincronizare, având o frecvență de 6—9/sec. Ele pot fi ample și să se observe și la nivelul articulațiilor cotului, pumnului, etc., sau sunt mai fine, observându-se la nivelul degetelor, amintind de tremorul hipertiroidian sau al etilicilor. Mai rar apar și semne extrapiramidale de tipul mișcărilor coreice și atetozice la nivelul feței, capului sau brațelor, hipertonie și hiponimie.

Stadiul II. Tabloul clinic este dominat de tulburările psihice. Apar scurte episoade de obnubilare, apoi dezorientare temporo-spațială, care se continuă cu somnolență.

Semnele neurologice constau din flapping tremor, simptome extrapiramidale (hipertonie, facies amimic, etc.), simptome piramidale (hiperreflectivitate osteotendinoasă cu clonus, abolirea reflexelor abdominale); absența semnului Babinski în prezența unui clonus rotulian este considerată ca orientativă pentru precoma hepatică.

Stadiul III, denumit și „iminență de comă" se caracterizează prin somnolență și accentuarea stării confuzionale. Această stare se prelungește cu coma hepatică în care, de cele mai multe ori, bolnavul este liniștit, având aspectul unui somn foarte profund. Pupilele sunt miotice, cu reflexul cornean păstrat; se evidențiază un sindrom meningian. Flapping tremor-ul dispare; semnul Babinski devine evident. Pe măsură ce coma devine mai profundă, reflexele osteotendinoase diminuează până la dispariție. Reactivitatea bolnavului la stimuli nociceptivi se reduce la un răspuns motor vag, reflexul de deglutiție dispare, pupilele devin midriatice. Progredienta comei duce la dispariția oricărui răspuns și la apariția respirației Cheyne-Stockes, Kussmaul sau Biot.

Fenomenele extrapiramidale se mențin doar în fazele de început ale comei. Reflexul de apucare forțată bilateral este observat mai frecvent în stadiul de comă. Hipertonia este înlocuită cu o hipotonie generalizată.

FORME CLINICE

În afară de f o r m a c o m u n ă, se mai descriu o encefalopatie cronică particulară, cu tablou psihic demențial; o encefalopatie cu mers oscilant, legat de repetarea hemoragiilor intestinale sau de spolierea organismului cu electroliți după paracenteze repetate.

Scanned with OKEN Scanner

EEG. Encefalopatia hepatică se însoțește de tulburări importante în electrogeneza cerebrală. Modificările EEG constau în apariția complexelor vârf-undă variante de tip epileptic, cu origine în nucleii talamici (Foley și colab., 1950). În cursul encefalopatiei portosistemice s-au mai descris unde trifazice și unde lente de tip delta bilaterale, sincrone, simetrice, între 1 și 3 c/sec. Modificările EEG au dus la o clasificare stadială a insuficienței hepatice: stadiul theta, în fazele inițiale; stadiul trifazic, ce apare odată cu instalarea tulburărilor de conștiență; stadiul delta, care apare odată cu instalarea comei.

În privința mecanismului tulburărilor de electrogeneză cerebrală, părerile sunt împărțite. Unii vorbesc de o interesare a sistemului reticular talamo-cortical și sugerează un mecanism biochimic; alți autori fac legătură între nivelul amoniemiei și modificările EEG, iar alții (Silverman, 1962) susțin că activitatea pseudoparoxistică este indusă mai mult de hipoprotrombinemie decât de hiperamoniemie. În orice caz, există o strânsă corelație între nivelul stării de conștiență și aspectul EEG.

PATOGENIE

Dezvoltarea encefalopatiei în cursul bolilor acute și cronice ale ficatului este legată de creșterea conținutului în amoniac al sângelui și al LCR (creșterea se face paralel) prin perturbarea funcției metabolice a ficatului (metabolizarea substanțelor amoniogenetice) pe de o parte și tulburarea mecanismului de depurație la nivelul celulei nervoase prin interferarea unor circuite principale oxidative, pe de altă parte. În cursul insuficienței hepatice acute, consecutiv necrozei hepatocitelor, celula hepatică devine incapabilă să metabolizeze amoniacul sosit la ficat pe calea venei porte; sângele trece astfel nedetoxifiat în venele hepatice și de aici în circulația sistemică, realizând șuntul interhepatic, diferit de ceea ce se întâmplă în ciroza hepatică, în care șuntarea ficatului se realizează în principal extrahepatic, prin anastomozele porto-cave. În mod normal, 50% din amoniacul care este adus la creier pe calea arterială este cuplat cu acidul glutamic, formând glutamina. Amoniacul induce semnele nervoase prin interferarea cu ciclul Krebs, întrucât excesul de amoniac se combină cu acidul alfacetoglutaric pentru a forma glutamat și glutamină, cu determinarea glicolizei aerobe și a producerii de energie. În cursul encefalopatiei porto-sistemice au loc modificări care afectează atât hemodinamica și metabolismul, cât și transmiterea sinaptică. Metabolismul cerebral diminuă, consumul de oxigen și glucoză scad, fluxul cerebral se reduce, rezistența în vasele cerebrale crește. Diminuarea metabolismului cerebral este o consecință a transformării amoniacului în acid glutamic și glutamină, compus netoxic, și este evidențiată prin reducerea consumului de oxigen și glucoză. Această afirmație este susținută pe de o parte de creșterea amoniacului în sânge și LCR, iar pe de altă parte de faptul că intensitatea comei hepatice nu este strict corelată cu conținutul în amoniac al LCR, ci îndeosebi cu conținutul în glutamină. Devierea metabolismului energetic către detoxifierea amoniacului are două consecințe: 1) reducerea cantității de energie necesară activității normale cerebrale, cu afectarea transmiterii sinaptice; 2) sintetizarea unor compuși chimici care acționează ca falși neurotransmițători sinaptici, dislocând pe cei normali și blocând transmiterea acidului gamma-amino-butiric. La dereglarea transmiterii sinaptice concură și modificările echilibrului acido-bazic (alcaloză), tulburările metabolismului sodiului și potasiului (hiponatremie și hipopotasemie), ca și reducerea sintezei de acetilcolină.

Scanned with OKEN Scanner

Edemul cerebral din encefalopatia portosistemică este explicat prin intricarea mai multor factori: hemodinamici (creşterea rezistenţei vasculare cerebrale), endocrini (creşterea nivelului circulant al aldosteronului, reţenţie de sodiu şi apă), tulburări hidroelectrolitice prin utilizarea dozelor masive de corticoizi (Păun, 1975). De apariţia edemului cerebral sunt legate apariţia convulsiilor în tabloul clinic final, precum şi mecanismul morţii din insuficienţa hepatică.

MORFOPATOLOGIE

Leziunile sistemului nervos în encefalopatia porto-sistemică constau în modificări ale numărului şi volumului astrocitelor. Acestea sunt în număr crescut, mari, palide şi sunt prezente în scoarţa cerebrală, putamen, globus pallidus, caudat, nucleul amigdalian şi sublenticular, nucleii talamici şi subtalamici, nucleul roşu, substanţa neagră, mezencefal (tectum), nucleii punţii, nucleii cerebeloşi (dentatus şi fastigium), nucleii Goll şi Burdach, nucleii olivari inferiori.

După anastomoză porto-cavă (experimentală) se poate produce o leucoencefalopatie, cu prezenţa de astrocite Alzheimer tip II şi procese de demielinizare (multifocală şi însoţită de o degenerare spongioasă).

Modificările histopatologice localizează leziunea biochimică în nucleul aparatului glial, al cărui metabolism este foarte alterat, ceea ce duce la formarea nucleilor giganţi de tipul celulei Alzheimer.

TRATAMENT

Corectarea tulburărilor neuropsihice depinde de reducerea conţinutului în amoniac al sângelui şi LCR şi de înlăturarea acţiunii neurotransmiţătorilor falşi (Păun, 1975; Popoviciu şi Pascu, 1980).

1. Sursa principală de amoniac la aceşti bolnavi este reprezentată de proteinele sanguine ajunse în tubul digestiv (varice esofagiene rupte, etc.). Aspiraţie gastrică, clismele şi purgativele contribuie la eliminarea sângelui din tubul digestiv, reducând astfel sursa de amoniac.

2. Antibioticele greu resorbabile (neomicină — 4 g/24 ore) introduse în tubul digestiv oral sau pe sondă gastrică, acţionează asupra florei amoniogenetice şi reduc ureaza bacteriană.

Acidul acetohidroxamic ar reduce ureaza în proporţie de 90%.

3. *Lactuloza* (dizaharid format dintr-o moleculă de galactoză şi una de fructoză), reduce amoniemia indirect prin acidifierea conţinutului intestinal, care face să se fixeze şi să se elimine o cantitate de amoniac din tubul digestiv. Se administrează 50—70 g lactuloză în soluţie de 80—150 ml/zi, oral sau pe sondă gastrică în 3 prize.

4. Substanţe care acţionează direct asupra amoniemiei. Ele au un efect limitat, totuşi se folosesc în continuare!

a. *Glutamaţii* — produc prin combinare cu amoniacul glutamina (produs netoxic); se prescriu în soluţie 5% intravenos sau 10% intraperitoneal.

b. *Arginina* — restabileşte metabolizarea normală a amoniacului; sunt necesare 25 g arginină la 500 ml apă ori glucoză 10% la fiecare 8 ore, până la obţinerea efectului dorit.

c. *Alte substanţe*: Acid N-acetilaspartic; sulfat de protamină (300 mg/24 ore); ornitină; biotină.

5. *L-Dopa*, precursor al neurotransmiţătorilor sinaptici normali; se administrează în coma hepatică în doză de 4 g/24 ore.

Scanned with OKEN Scanner

(2) **Encefalopatia hepatogenă subacută sau cronică** (E.: Subacute or cronic hepatogenic encephalopathy) (boală).

Termen propus de Greenfield (1954) pentru cazurile de ciroză posthepatică, la care se instalează semne extrapiramidale și tulburări psihice. În aceste cazuri există asemănări cu degenerescența hepatolenticulară (examenul anatomo-patologic a arătat modificări similare cu cele din DHL, cu excepția semnelor de depozitare cuprică intracelulară și intrahepatică). Leiseau (1955) utilizează termenul de sindrom hepatolenticular, iar Konovalov (1960) termenul de sindrom hepatocerebral. În sindroamele hepatocerebrale ar intra bolile progresive cronice ale creierului, care evoluează în cadrul unei ciroze hepatice, hepatitele survenite în anii copilăriei, care pot atrage după ele ciroze ca o transformare treptată a metabolismului proteic în același sens ca și în DHL, precum și neoplasmul hepatic.

Modificările biochimice sunt de tip distrofie hepatocerebrală simplă, adică nu includ tulburări de metabolism cupric. Leziunile morfopatologice sunt înrudite cu cele din DHL.

(3) **Encefalopatia bilirubinică** (E.: bilirubinic encephalopathy) (boală).

Este o encefalopatie toxică, denumită tradițional „icter nuclear" și apare în hiperbilirubinemia sugarului. Termenul de icter nuclear nu corespunde decât unei constatări anatomice: nucleii cenușii bazali sunt icterici.

Etiologie — Icterul nuclear este determinat de cauze multiple: — anemia hemolitică prin izoimunizare; — reacții toxice medicamentoase (vitamina K, sulfamide); — infecții generalizate; — deficiență de bilirubin-glicoroniltransferază (icter congenital nehemolitic); — anemii hemolitice de alte origini (toxice, genetice); — origine hepatică; — icter obstructiv.

MORFOPATOLOGIE

În faza acută icterul sistemului nervos este generalizat, interesând și substanța albă; predomină totuși colorația icterică la nivelul nucleilor bazali, a nucleilor din bulb și cerebel. Cea mai intensă colorație o are putamenul, globul palid, nucleii subtalamici, nucleul dințat din cerebel, nucleii bulbari și olivele bulbare, cornul lui Ammon. Sunt respectați nucleul roșu și locus niger.

Microscopic se constată: tumefacție acută, degenerarea gravă a granulațiilor Nissl, dispariția multor celule, prezența de pigment în neuroni și țesutul interstițial. Leziuni importante se găsesc și în cortexul cerebral. În faza cicatricială — în zonele amintite — se constată: dispariția sau rărirea celulelor nervoase, înmulțirea nevrogliei și focare de demielinizare.

SIMPTOMATOLOGIE

Sugarul atins de icter nuclear poate prezenta din a doua zi de viață tulburări grave ale funcțiilor vitale (respiratorii, termice), hipersomnie, hipotonie, moartea putând surveni în câteva zile. În cazurile de gravitate medie, copiii prezintă contracturi, rigiditatea cefei, opistotonus, somnolență, stupoare care poate evolua spre comă, rareori convulsii tonico-clonice, diskinezii (coree, atetoză). Există forme neurologice larvate, cu simptome discrete, dar care generează sechele la fel de grave. LCR-ul este intens colorat icteric sau sanguinolent. La copiii care supraviețuiesc se observă, odată cu dispariția icterului, o atenuare a simptomelor nervoase.

Scanned with OKEN Scanner

În faza de *encefalopatie manifestă*, simptomele sunt în special extrapiramidale, psihomotorii și senzoriale. Sechelele extrapiramidale constau în distonii și diskinezii de tip hipertonic. Hipertonia poate fi generalizată sau localizată mai ales la musculatura gâtului. Adesea bolnavul se află în stare de opistotonus, întregul corp contractându-se în arc de cerc. Hipertonia poate fi permanentă sau poate să apară sub formă de „spasmus mobilis". În cazurile de hipotonie, bolnavii nu-și pot susține capul și sunt incapabili să se mențină în picioare. Diskineziile se prezintă sub formele cele mai diverse: mișcări coreice, mișcări atetozice, uneori spasme de torsiune. Sunt cazuri în care predomină akinezia. Uneori semne cerebeloase (mers ebrios tremurătura capului, dismetria extremităților), mai rar semne piramidale, vin să completeze semiologia extrapiramidală fundamentală.

Tulburările psihice sunt mai puțin importante decât în alte encefalopatii. Icterul nuclear joacă un rol minor în determinarea deficiențelor mintale grave. Tulburările de vorbire sunt constante. În 30% din cazuri există tulburări de auz, mai mult sau mai puțin accentuate; cel mai adesea acestea sunt parțiale și audiograma arată o tulburare pentru tonurile înalte. Sunt obișnuite dificultățile în percepția simbolurilor auditive și a vorbirii. În procesul de învățare, acești bolnavi înțeleg stimulii vizuali și tactili mai bine decât pe cei auditivi. Simptome mai rare sunt: tulburări vegetative, hipersudorație și hipersalivație. Fenomene convulsive apar la mai puțin de 20% din bolnavi. După vârsta de 2—3 ani se constată, de cele mai multe ori, o ameliorare lentă dar progresivă; mișcările involuntare devin mai puțin ample, mai rare, tulburările de coordonare, mai mici.

(4) **Encefalopatia diabetică** (E.: diabetic encephalopathy) (boală).

a. *Encefalopatia hiperglicemică* (coma diabetică) (E.: hyperglicemic encephalopathy (boală).

Diabetul realizează variate sindroame neurologice: cele mai frecvente sunt legate de decompensări, realizând coma hiperglicemică (vezi comele).

În afară de aceasta, prin leziunile vasculare care le produce, diabetul realizează și o encefalopatie de tip vascular.

b. *Encefalopatia vasculară diabetică* (E.: diabetic vascular encephalopathy) (boală).

Cuprinde accidentele vasculare cerebrale care pot surveni la bolnavii ce suferă de diabet, și la care se asociază adesea hipertensiunea arterială și arterioscleroza. Diabetul zaharat este considerat ca unul din factorii care influențează frecvența accidentelor vasculare cerebrale. Encefalopatia vasculară diabetică prezintă atât o simptomatologie specifică (deși nu toți autorii sunt de acord cu aceasta), cât și una nespecifică, asemănătoare cu accidentele vasculare cerebrale de alte etiologii.

Simptomatologia specifică este datorată faptului că diabetul realizează uneori leziuni vasculare cerebrale pe vasele mici, pe arteriolele terminale, care se traduc prin sindroame vasculare limitate: sindrom de opercul rolandic, sindrom talamic, hemibalism, sindroame de trunchi cerebral, dar acest fapt este departe de a constitui o regulă și se pot întâlni adesea bolnavi cu diabet zaharat cu hemiplegii masive care nu pot fi deosebite pe plan semiologic de accidentele vasculare cerebrale care aparțin altor etiologii. Vârsta de apariție a hemiplegiei la cei care suferă de diabet se situează între 40—50 de ani, cel mai adesea la un interval de 6—8 ani de la descoperirea diabetului, dar nu se poate face o paralelă riguroasă între vechimea diabetului, valorile glicemiei și frecvența sau momentul de apariție a accidentelor vas-

Scanned with OKEN Scanner

culare cerebrale (Macovei-Patriche, 1980). Manifestările convulsive recurente sunt obișnuite în cursul encefalopatiilor diabetice, în special în diabetul juvenil.

Procesul anatomopatologic se caracterizează prin arii de infarctare în substanța albă subcorticală, păstrându-se relativ intactă scoarța cenușie, sugerând ramolismente ischemice. Sunt afectate predominant vasele substanței albe și ale substanței cenușii subcorticale. Modificările vasculare duc la multiple arii de infarct mici, cu zone difuze de ușoară demielinizare, secundară întreruperii unor contingente de fibre lungi.

(5) **Encefalopatia hipoglicemică** (E.: hypoglicemic encephalopathy) (boală).

Stările hipoglicemice produc tulburări numeroase în organism. Sistemul nervos și în special creierul suferă comparativ mai mult, deoarece metabolismul cerebral este practic exclusiv glucidic. Manifestările cerebrale ale hipoglicemiei oferă o simptomatologie foarte variată, diagnosticată incorect uneori ca: isterie, epilepsie, delir, demență paralitică, encefalită, tumoare cerebrală.

Hipoglicemia ridică două probleme neurologice:

a. *Criza hipoglicemică pasageră*, ce crează tabloul unei encefalopatii acute,

b. *Leziunile neurologice permanente*, rămase după fiecare criză, mai ales când sunt grave și cumulative și care constituie fondul manifestărilor clinice interaccesuale ale encefalopatiei hipoglicemice cronice.

Mecanisme etiopatogenice. Se descriu sintetic 4 mari grupe de factori etiologici (Marieta Macovei-Patriche, 1980):

I. *Hiperinsulinismul* (sindromul hipoglicemic pancreatic) este caracterizat biochimic printr-o hipoglicemie à jeune sub 50 mg/100 ml în sângele arterial, datorită unui adenom sau carcinom funcțional sau unei adenomatoze difuze a pancreasului endocrin. Hiperinsulinismul funcțional apare postprandial, îndeosebi la cei cu rezecție gastrică; la tipul psihofiziologic vagal; la supradozajul insulinic; la ingestia de leucină.

II. *Insuficiența de aport glucidic* (malabsorbția, lipsa glucidelor în alimentație).

III. *Insuficiența sistemului hiperglicemiant*: a) tulburări hepatice; b) insuficiență endocrină: tiroidiană, corticosuprarenală, hipofizară, hipotalamică (care duc la stimularea deficitară a glicogenezei hepatice); c) glicogenoze, galactozemie, intoleranță la fructoză, hipoglicemie aminogenică, anaerobioză); d) intoxicația cu ciuperci; e) hipoglicemia alcoolică.

IV. *Consumul excesiv de glucoză*: a) sarcoame retroperitoneale care probabil secretă substanțe hipoglicemice și consumă glucoză; b) stări hipermetabolice; c) efort fizic crescut și prelungit; d) hiperpirexie; e) tireotoxicoză.

SIMPTOMATOLOGIE CLINICĂ

a. **Criza glicemică pasageră.** Accesele paroxistice sunt episodice, recurente, polimorfe, și reversibile după aportul de glucide. Accesul se anunță cu o senzație de foame imperioasă, cefalee, transpirații, anxietate, tremor. În formele benigne criza se rezumă la apatie, anxietate, astenie, depresie. În formele grave se realizează tablouri histeroide, cu stări de agitație de aspect maniacal, clownism, dezinhibiție sexuală, manifestări de tip schizofreniform și paranoid, tablouri de psihoză epileptică; uneori se realizează o psihoză de tip Korsakov. Aproximativ 50% din cazuri își pierd cunoștința

Scanned with OKEN Scanner

și intră în comă. Intrarea în comă se face de obicei progresiv, trecându-se prin stare de apatie, obnubilare, somnolență, apoi „mutism akinetic", în timpul căruia bolnavul cu ochii deschiși clipește la amenințare, dar nu răspunde la întrebări și nici nu execută ordinele ce i se transmit. În această fază, care precede coma, pot să apară simptome neurologice: mioclonii localizate la față sau extremități, care se pot generaliza sub forma unui acces epileptic urmat de comă postconvulsivă; după faza de „mutism akinetic" se pot observa contracturi în flexie sau în extensie. Se mai întâlnesc: hiperreflectivitate osteotendinoasă, semnul Babinski bilateral, opistotonus, trismus, semne extrapiramidale (mișcări coreoatetozice, spasme de torsiune, grimase).

Uneori întâlnim diplopii tranzitorii, cecitate tranzitorie, nistagmus, fenomene ataxice. Din această simptomatologie polimorfă, bolnavul prezintă numai unele semne pe care le repetă la fiecare criză variind numai intensitatea lor.

Crizele hipoglicemice survin în același fel și în același timp al zilei, mai frecvent dimineața. În practică, crizele hipoglicemice se manifestă atipic și variabil: semnele clinice apar insidios și evoluează progresiv, crizele devin mai dese și mai intense, remisiunile sunt incomplete.

Simptomele accesuale includ convulsii epileptiforme și fenomene tranzitorii de focar de tipul hemiparezei, hemianopsiei sau amaurozei. Ceea ce individualizează aceste accese, în cadrul accidentelor cerebrale acute este progresiunea și intensificarea treptată a tulburărilor, care sunt anunțate de o fază prodromală, cu manifestări variabile predominent vegetative; chiar accesele epileptiforme, când apar, sunt precedate de o perioadă confuzională sau comatoasă, deosebindu-se astfel de accesul epileptic clasic, care se instalează brusc.

b. **Encefalopatia hipoglicemică cronică** — realizează, din punct de vedere clinic, simptomatologia interaccesuală. Aceasta cuprinde: somnolență, tulburări de atenție și memorie, confuzie mintală, dezorientare, apatie, bradipsihie, tulburări de vorbire, incoerență, stări de agitație, agresivitate, violență, crize de furie sau accese de râs, sindrom maniacal.

De fapt, nu există simptom psihiatric pe care hipoglicemia să nu-l poată reproduce, boala fiind diagnosticată deseori eronat ca: epilepsie, alcoolism, tumoare cerebrală, demență organică, sindrom maniacal, schizofrenie, isterie.

Diagnosticul — nu este dificil de stabilit, însă trebuie avut în vedere polimorfismul simptomatologiei.

Diagnosticul etiologic al crizelor hipoglicemice (vezi etiologia).

Examene paraclinice — *glicemia*: în mod constant există o hipoglicemie, care poate merge până la 0,30—0,20 g‰ și chiar sub aceasta, însă nu există întotdeauna corespondență între nivelul comei și al hipoglicemiei; uneori valoarea glicemiei este normală sau aproape normală (după aport glucidic), în timp ce coma persistă ca un aspect grav; fenomenul este mai frecvent în cursul comelor prelungite și este datorat incapacității celulei nervoase de a utiliza glucoza din circulație.

Hiperglicemia provocată — arată o săgeată hiperglicemică, mică, cu o durată scurtă și urmată de o săgeată hipoglicemică accentuată, cu o curbă hipoglicemică, care nu atinge valorile inițiale decât după 3—4 ore.

EEG — în timpul comei, se constată pe traseul EEG o activitate delta difuză, predominant frontală, cu descărcări de unde lente de 1,5—2 c/sec, de mare amplitudine.

PROGNOSTIC

Este variabil în raport cu intensitatea simptomatologiei și etiologia sindromului. El este benign sau relativ benign în formele exogene sau în cele neurogene; este rezervat în cele organice în raport de felul leziunii; este grav în unele forme dismetabolice.

Tratamentul vizează factorii etiologici și corectarea nivelelor glicemiei.

(6) **Encefalopatia pancreatică** (E.: pancreatic encephalopathy) (boală).

A. Encefalopatia pancreatică acută. Apare în cursul unei pancreatite acute sau subacute. Este considerată ca fiind produsă printr-o toxemie enzimatică, fără ca să intervină un factor hipoglicemic, tulburări electrolitice sau fenomene de hiperosmolaritate. S-au mai descris encefalopatii pancreatice în cursul unor pancreatopatii prin ingestia de substanțe toxice (Genlon și colab., 1967), în cazuri de peripancreatită cu scleroză pancreatică acută sau în cazuri de pancreatită hemoragică acută.

Mecanism patogenic. În patogenia encefalopatiei pancreatice acute, doi factori sunt considerați a avea importanță majoră: — d i g e s t i a m i e l i n i c ă (datorită fermenților pancreatici aruncați în circulație și care ajung la creier, traversând bariera hematoencefalică) și a n o x i a , care se explică prin tulburările circulatorii; ea antrenează plasmexodie, hipovolemie și alterări mielinice secundare. La acești factori principali, în explicarea tulburărilor neuropsihice concură și tulburările hidroelectrolitice din cursul pancreatitelor acute grave, precum și acidoza cu hiperglicemie.

MORFOPATOLOGIA

La nivelul sistemului nervos se găsește un proces degenerativ, interesând tot nevraxul, dar predominând în trunchiul cerebral, cerebel și talamus. Leziunile mielinice sunt dispuse în focare diseminate sau perivascular și constau din spongioză, rarefiere, până la necroză, realizîndu-se cavități malacice cu producerea de corpi granuloși și neogeneză capilară. Neuronii suferă o necroză de lichefiere și cromatoliză, ajungând la dispariția celulară și înlocuirea cu o reacție astrocitară. Reacțiile nevrogliei apar mai tardiv sub formă de glioză hipertrofică. De subliniat integritatea completă a tuturor vaselor cerebrale.

Frecvența encefalopatiei pancreatice pare destul de mare. Sharafeev (1961) găsește 42 de cazuri pe un număr de 283 pancreatite acute, deci o proporție de 15%, ambele sexe fiind egal interesate. Cel mai des apare în a doua, până la a cincea zi de evoluție a unei pancreatite; uneori semnele „encefalitice" trec pe primul plan, riscând să îngreuieze recunoașterea pancreatitei. Sunt semnalate manifestări encefalice și în cursul intervențiilor chirurgicale pentru pancreatită.

SIMPTOMATOLOGIA ENCEFALOPATIEI PANCREATICE este precedată de simptomatologia „dramei pancreatice": — dureri atroce, imobilizante, șocante, cu sediul în epigastru, dar difuzând în tot abdomenul și mai ales în stânga, în centură și către umărul stâng, uneori ajungând la ultimele vertebre toracice sau primele lombare; — vărsături, la început alimentare, apoi bilioase și chiar poracee sau negricioase; — senzație de balonare, oprirea gazelor, constipație; — stare de șoc, depresiune, răcire a extremităților. Această simptomatologie apare în cursul sau după o alimentație copioasă, nu se însoțește la examenul obiectiv de constatări importante, ci doar

de o relativă imobilizare antalgică a epigastrului, de respirație mai superficială și de o ușoară balonare, fără apărarea musculară. Uneori se observă supra sau periombilical peteșii sau o marmorație albăstrui-gălbuie, descrisă de Turne sub numele de „cianoză în gratii". Acest fenomen se explică prin tulburările circulatorii portale. La palpare numai rareori se constată o rezistență transversă epigastrică, iar percutoriu abdomenul prezintă sonoritate. Paravertebral se poate găsi un punct sensibil la nivelul L_2—L_3 (semnul Mayo-Robson). Prin mecanism neuro-reflex se pot întâlni fenomene de claudicație medulară, constând într-o senzație de amorțeală, slăbiciune în membrele inferioare la cele mai mici mișcări active din partea bolnavului.

Simptomatologia neuropsihică apare în a doua până la a cincea zi de la debutul clinic al sindromului pancreatic acut. *Tulburările psihice* constau în anxietate, agitație psihomotorie, confuzie mintală trecătoare, halucinații vizuale sau auditive. Uneori apare o comă vigilă, tranzitorie, urmată de o stare confuzională alteori se instalează o comă profundă cu tulburări vegetative grave și sfârșit letal. *Semnele neurologice* constau într-o rigiditate musculară a extremităților și gâtului, hiperreflectivitate osteo-tendinoasă, abolirea reflexelor cutanate abdominale, cremasteriene și a reflexului cutanat plantar extern. Rigiditatea musculară, ceroasă amintește uneori fenomenul „roții dințate", Unii bolnavi prezintă, pe un fond de hipertonie permanentă, accese de contractură în opistotonus. S-au mai semnalat manifestări neurologice ca: sindroame piramidale de tip monoplegic, hemiplegie și chiar tetraplegie; paralizie facială; diplopie cu oftalmopareze; sindrom vestibular, disartrie, sindrom hemicerebelos, crize convulsive. Tabloul clinic al encefalopatiei pancreatice nu este deci caracteristic în așa fel, încât să evoce originea lui pancreatică.

TRATAMENT

Din punct de vedere terapeutic, antienzimele utilizate în pancreatită sunt active și în encefalopatie. Se folosesc inhibitori ai enzimelor pancreatice sau parotidiene în doze mari la început, care opresc procesul pancreatic în stadiul edematos, limitând necroza. Se folosesc Cy 66 (inhibitor de enzime de origine pancreatică) și 9921 RP (de origine parotidiană). Substanțe antienzimatice folosite: Trasylol; Zimofren; Iniprol.

Se mai folosește cu rezultate bune glucagonul, perfuzia cu insulină 20 u.i. la 1 litru de glucoză 5,5% plus 80 mmol Na — 300—400 ml în prima oră, cu un total de 2 litri/24 ore .

B. Encefalopatia pancreatică cronică

În evoluția pancreatitelor cronice, atingerea sistemului nervos este frecventă (uneori există semne neuro-psihice chiar în debut) și este cauzată în principal de tulburările secundare sindromului de malabsorbție, ce caracterizează pancreatitele cronice.

Ca simptomatologie neuropsihică au fost descrise: reacții psihice bizare, râs nemotivat, stări delirante, tulburări de vorbire (Hațieganu, 1955); semne de atingere difuză a sistemului nervos central; semne piramidale de tip iritativ sau deficitar, semne extrapiramidale. La copii, pancreatitele cronice se însoțesc și de întârziere mintală.

În perioada de stare se pot întâlni: tulburări de conștiență, crize convulsive (generalizate sau jacksoniene), deficit motor (hemiplegie), afazie, apraxie, hemianopsii. Aceste simptome par a fi cauzate de tromboflebitele migratorii (saltans) care însoțesc evoluția unei pancreatite cronice.

Scanned with OKEN Scanner

Sindrom de HIC: cefalee, vomă, edem papilar bilateral (Kreindler și Macovei, 1973).

(7) **Encefalopatia uremică** (E.: uremic encephalopathy).

Generată de fenomene de intoxicație endogenă, encefalopatia uremică apare ca termen final al insuficienței renale acute sau cronice. Insuficiența renală se poate instala în cursul nefropatiilor cronice, care, după o lungă evoluție, ajung în stadiul final de uremie. Corespunzător acestor două situații patogenice diferite, trebuie să deosebim encefalopatia din uremia acută de cea din uremia cronică.

Encefalopatia din uremia acută este precedată și însoțită de un tablou clinic zgomotos. Ceea ce conferă un aspect particular encefalopatiei uremice sunt bogatele manifestări generale ale sindromului uremic (digestive, cardiovasculare, respiratorii, cutanate etc.), care preced și însoțesc manifestările nervoase. De obicei bolnavii au vărsături, uneori continue, incoercibile, vărsături care conțin suc gastric și bilă, cu miros amoniacal, precum și mari cantități de uree, amoniac, creatinină, iar uneori, din cauza ulcerațiilor care pot apărea la nivelul mucoasei gastrice, sânge. Al doilea simptom major digestiv îl formează scaunele diareice, abundente și frecvente, lichide, cu mult mucus și, uneori, sanguinolente. Secundar vărsăturilor și diareei, organismul se deshidratează, bolnavii prezentând faciesul alterat, obrajii supți, excavați, mucoasa buco-faringiană uscată, deglutiția și masticația penibile, limba păstoasă și cu marginile roșii. Pielea acestor bolnavi este de obicei palidă (din cauza anemiei), cu o nuanță gălbuie pe părțile descoperite (datorită depozitelor de cromogeni din piele). Uneori pot apărea la nivelul ei un exantem dau formațiuni papulo-veziculoase (uremide). Apar tulburări respiratorii: dispnee, polipnee și respirație Kussmaul sau Cheyne-Stockes; cardio vasculare: puls mic, frecvent, aritmic, hipotensiune; zgomotele inimii sunt ușor asurzite și uneori se întâlnesc frecături pericardice (pericardită uremică). De cele mai multe ori bolnavul are hipotermie. Uneori se poate supraadăuga un sindrom hemoragic (epistaxis, gingivoragii, hematemeză, hemoragii subcutanate și retiniene, metroragii, etc.) în legătură cu o insuficiență hepatică coexistentă. Tulburările toxice din uremie se repercutează și asupra eritropoiezei apărând constant o anemie.

Tulburări neuropsihice. Când insuficiența renală debutează brusc, fenomenele nervoase domină de la început, mai ales ca urmare a tulburărilor hidroelectrolitice, iar manifestările din partea altor aparate apar pe un plan secundar. Apariția tulburărilor de conștiență este precedată de o stare de fatigabilitate și ușoară iritabilitate, dificultate de concentrare, cefalee surdă permanentă, cu localizare predominant occipitală. Bolnavul este dezinteresat total față de mediul înconjurător. Uneori perioadele de astenie alternează cu perioade de agitație, iritabilitate, impulsivitate, agresivitate. Procesele ideative sunt lente. Apar perioade de obnubilare, apoi o stare de somnolență, putând evolua spre alterarea gravă a conștienței, stupor și comă. Alteori, episoadele de alterare a conștienței sunt urmate de crize de agitație psihomotorie intensă. Uneori apar stări confuzionale trecătoare, cu caracter oniric. Frecvent, bolnavii cu encefalopatie uremică prezintă o inversare a ritmului somn-veghe. Se mai pot realiza și sindroame psihotice complexe și bine conturate: idei paranoide cu halucinații auditive și vizuale; delir sistematizat: de persecuție, religios sau erotic; sindroame catatonice cu negativism, stereotipii, sugestibilitate motorie. Tulburările psihice pot evolua și ca o psihoză periodică. Putem întâlni manifestări psihice cu caracter zgomotos,

Scanned with OKEN Scanner

luând alura psihozelor acute din cursul stărilor infecțioase grave. Bolnavul este confuz, dezorientat temporo-spațial, prezintă agresivitate, țipă, se zbate, încearcă să părăsească patul, aruncă obiectele din jur, prezintă iluzii și halucinații complexe. În final, starea de agitație psihomotorie este înlocuită de o stare de somnolență extremă. Tulburările psihice din uremia acută sunt în legătură cu instalarea edemului cerebral.

Sindromul meningeal este prezent atât în uremia acută, cât și în cea cronică. Bolnavii pot prezenta redoarea cefei, poziție în „cocoș de pușcă", contractura musculaturii abdominale, semnele Kernig și Brudzinski. Aceste semne clinice de iritație meningee sunt însoțite și de modificări ale lichidului cefalorahidian: hiperalbuminorahie, reacție citologică de tip limfocitar, polinuclear sau chiar mononuclear, ureea crescută. De cele mai multe ori lichidul este clar, hipertensiv, iar uneori apare o pleiocitoză marcată, de tip polimorfonuclear.

Manifestări ale suferinței nervilor craniени. În uremia nefropatiilor însoțite de hipertensiune arterială apar frecvent tulburări de acuitate vizuală, bolnavii prezentând ambliopii sau amauroze mono- sau binoculare, tranzitorii și reversibile. În declanșarea lor intervin angiospasme retiniene sau cerebrale. Uneori se constată hemianopsie homonimă fugace. Prin leziuni de lobi occipitali datorită edemului substanței albe, apare o cecitate corticală. Leziunile retiniene provoacă scotoame, în special dacă lângă mașulă se produc hemoragii sau exudate. Pupilele pot fi modificate, notându-se miozis. La examenul fundului de ochi se găsesc leziuni alcătuind tabloul retinopatiei angiospastice, cu îngustarea arterelor, edem retinian interesând uneori și papila, hemoragii de-a lungul vaselor, exudate peripapilare, macula cu aspect stelar. Din partea nervilor oculomotori putem întâlni ptoză palpebrală uni- sau bilaterală, totală sau parțială, strabism divergent sau convergent. Nervul facial este interesat în special ca expresie a unor leziuni centrale, dar și periferice. Nervul acustico-vestibular este aproape constant afectat.

Tulburări motorii. *Diskinezii. Mioclonia* este diskinezia cea mai frecventă din encefalopatia uremică. Mioclonniile sunt localizate mai ales la nivelul musculaturii membrelor superioare, apar în fascicule musculare sau în grupe întregi musculare, unilateral sau bilateral, simetric sau asimetric. Contracțiile faciale sub formă de mioclonii sau fasciculații în jurul buzelor și la nivelul limbii sunt văzute în cazurile grave și ele sugerează un prognostic grav. Uneori mioclonniile sunt cantonate la nivelul diafragmului, producând sughiț incoercibil. Mioclonniile sunt întâlnite mai frecvent la bolnavii cu insuficiență renală cărora li s-a administrat bicarbonat.

Convulsiile pot fi localizate sau generalizate; ele sunt mai frecvent întâlnite la bolnavii cu valori tensionale ridicate. Convulsiile pot fi jacksoniene la debut și generalizate apoi, îmbrăcând aspectul unei epilepsii majore. În declanșarea convulsiilor un rol decisiv îl joacă edemul cerebral.

Crizele de tetanie cu contracții musculare tonice dureroase la nivelul extremităților și spasm carpopedal sunt notate destul de rar la uremici, deși există hipocalcemie. Aceasta s-ar explica prin acidoza concomitentă, ca și prin creșterea magneziemiei, care deprimă excitabilitatea neuromusculară. De aceea accesele de tetanie apar mai frecvent la bolnavii cu vărsături repetate sau la cei la care s-au administrat cantități mari de bicarbonat. În cadrul accidentelor motorii paroxistice s-au întâlnit și diskinezii ale membrelor superioare, care sugerează „flapping tremor".

Semne piramidale. Pot să apară mono- sau hemipareze tranzitorii. Uneori găsim semne care demonstrează suferința difuză a sistemului pira-

Scanned with OKEN Scanner

midal cu bilateralitatea semnului Babinski, a clonusului, a hiperreflectivității osteotendinoase. Când hemiparezele din encefalopatia uremică evoluează cu hiporeflexie osteo-tendinoasă, ele denotă existența și a unei neuropatii periferice nefrogene. Encefalopatia uremică poate evolua și cu semne de afectare a sistemului extrapiramidal și cu semne cerebeloase.

Tulburările de sensibilitate sunt frecvente: algii cu localizare diferită (facială, brahială, sciatică), parestezii la nivelul extremităților. De asemenea crampe musculare nocturne, localizate în molet și senzația de deget mort, prin crize de vasoconstricție la nivelul degetelor de la mână, îmbrăcând aspectul unui sindrom Raynaud.

Tulburări trofice. Ca o consecință a accentuării catabolismului proteic endogen se pot produce atrofii, interesând în special musculatura coapsei. Uneori amiotrofiile se însoțesc de paralizii flasce.

Instalarea *comei uremice* realizează o intensificare a simptomatologiei neurologice: descărcările mioclonice și fasciculațiile musculare se intensifică, iar crizele convulsive iau aspectul unei epilepsii generalizate, uneori cu crize subintrante; semnele piramidale, ca și cele extrapiramidale, devin mai manifeste. Fenomenele meningiene persistă și în comă. Stimulii nociceptivi pot genera atât modificări de mimică — grimase de suferință —, cât și reacții de apărare cu caracter localizat. Pe măsură ce coma devine mai profundă, miocloniile și fasciculațiile tind să dispară, convulsiile sunt mai rare, reflectivitatea osteotendinoasă diminuează și apare areflexia; semnul Babinski dispare, hipertonia musculară face loc unei rezoluții musculare complete. Semnele de iritație meningiană se șterg progresiv. Excitanții dureroși nu mai determină modificări ale mimicii sau reacții de apărare. În cele din urmă, reflexele corneene, cilio-spinal și foto-motor sunt abolite, apar tulburări de deglutiție și se instalează perturbări grave ale activității cardiorespiratorii, care anunță sfârșitul apropiat.

Electroencefalograma. S-au descris modificări electroencefalografice constând în apariția de ritmuri lente, descărcări epileptiforme, o sensibilitate anormală la stimularea luminoasă intermitentă, aspecte care sunt legate și de sindromul de hiponatremie prin intoxicație cu apă. În glomerulonefritele acute s-a descris o hipersincronie lentă, unde lente generalizate neregulate, uneori simetrice, semne de focar iritativ localizate sau bilaterale. Nu s-a putut face o corelație între modificările electroencefalografice și modificările biochimice ale ureei și electroliților.

FIZIOPATOLOGIE

În uremie se produce **reducerea consumului de oxigen și glucoză.** Insuficiența renală determină acumularea progresivă în organism a produselor de catabolism azotat, care ar putea interfera cu mecanismele enzimatice cerebrale. Retenția metaboliților azotați perturbă și metabolismul glucidic; degradarea acidului piruvic nu se mai desfășoară spre formarea de acid acetic activat, adică spre acetil-CoA, ci urmează o cale deviată, anoxidativă cu formarea în exces de acetoină și butilenglicol, substanțe care au fost implicate în tulburările de conștiență.

Un alt factor ar fi modificarea permeabilității barierei hematoencefalice, care ar permite pătrunderea în sistemul nervos central a unor agenți cu potențial toxic mai crescut. De altfel, în uremie se constată frecvent disfuncția barierei hematoencefalice, ameliorabilă prin hemodializă. În afară de uree, în aceste perturbări ar mai interveni: guanidina, tulburările hidroelectrolitice și acidoza.

Scanned with OKEN Scanner

Diagnosticul de encefalopatie uremică este sugerat de bogăția semnelor neurologice (semne piramidale, extrapiramidale, meningiene, mioclonii, convulsii, uneori edem papilar), asociate cu fenomene digestive, cardio-vasculare, pulmonare, cutanate și confirmat de creșterea serică marcată a azotului ureic și rezidual, scăderea concentrației urinare a ureei și densitatea redusă a urinei.

TRATAMENTUL

Întrucât manifestările clinice apar ca rezultat al unui dezechilibru pronunțat al mediului intern determinat de prăbușirea funcției renale, obiectivul principal al tratamentului este redresarea acestui dezechilibru, urmată de restabilirea totală sau parțială a funcției renale.

(8) **Encefalopatii prin tulburări ale metabolismului lipidic.** (E.: encephalopathies in lipidic metabolism disorders) (boli).

Tulburarea metabolismului lipidic cu acumularea de lipide în sistemu reticulo-endotelial, produce o serie de boli, care, în cursul evoluției lor pot provoca o atingere cerebrală de tip encefalopatic. Astfel, se descriu tulburări neurologice și psihice diverse în: *xantomatoze* (boala Abt-Letterer-Siwe; boala Hand-Schüller-Christian, granulomul eozinofil); *tezaurismoze fosfatidice* (boala Gaucher, boala Niemenn-Pick, degenerescența cerebromaculară cu cele trei tipuri; Tay-Sachs, Bielschowsky și Kufs; gargoilismul). (vezi bolile respective).

(9) **Alte encefalopatii dismetabolice.** (E.: other dysmetabolic encephalopathies) (boli).

A. Tulburări ale metabolismului apei și sodiului.

Aceste encefalopatii sunt complexe, intricate și de multe ori greu de individualizat, cu atât mai mult cu cât adesea ele întrețin sau agravează alte encefalopatii metabolice: hepatice, hipoglicemice, respiratorii, endocrine (Popoviciu și colab., 1976; Badiu și Popoviciu, 1984).

1. *Encefalopatia hipoosmolară*, descrisă de Rowntree în 1929. *Etiopatogenie.* Factorii care pot duce la o retenție apoasă a neuronilor sunt numeroși: insuficiența renală acută și cronică, insuficiența cardiacă congestivă, sindromul nefrotic, unele endocrinopatii (deficit de glucocorticoizi, hipertiroidie), secreție inadecvată de ADH, agenți farmacologici (analogi ai ADH, nicotină, narcotice, sulfoniluree, antimitotice, analgezice etc.), hipocloremie, hiperpotasemie, hipocalcemie etc.

Hiperhidratarea celulară este însoțită de obicei de o hipotonie a sectorului extracelular, putând fi și consecința unei diminuări a metabolismului energetic al celulei, cu răsunet asupra activității „pompelor" ionice.

Clinic — hiperhidratarea celulară este caracterizată prin crampe musculare, cefalee, tulburări psihice, convulsii, iar în cazuri extreme chiar comă. Paroxisme de tip epileptic induse exclusiv și direct prin intoxicații hidrice sunt mai frecvente la copii și rare la adult. Se cunoaște o formă rară a sindromului paraneoplazic (sindromul Schwartz-Bartter), constând din confuzie mintală, tulburări comportamentale și convulsii generalizate, datorate intoxicației celulare cu apă. S-a reușit ca experimental să se producă crize convulsive la animal, prin intoxicație cu apă, iar la om prin ingestia unei mari cantități de apă urmată de administrarea de ADH. Convulsiile produse prin hiperhidratare sunt în majoritate generalizate, deși excepțional s-au ob-

Scanned with OKEN Scanner

servat și convulsii unilaterale (Duncan, 1966). Aceste convulsii nu apar imediat după ingestie masivă de sare și nici în timpul deshidratării ce urmează vărsăturilor și poliuriei, ci dimpotrivă, ele apar după corectarea acestei deshidratări, când concentrația electroliților revine la normal, ceea ce face ca apa care a părăsit celulele și a intrat în spațiile intercelulare să se întoarcă brusc în celule, producând o „intoxicație celulară prin apă" (Duncan, 1966).

2. *Encefalopatia „hiperosmolară"*. Se caracterizează printr-o hiperosmolaritate plasmatică generată fie de o hipernatremie izolată, fie de o hiperglicemie majoră, sau de o hipernatremie și o hiperglicemie. Această hiperosmolaritate se întâlnește cel mai frecvent în diabet, dar și în alte hiperglicemii temporare, mai mult sau mai puțin importante, în arsuri severe, pancreatite, aport sodat crescut, insuficiență aportului hidric, intoxicații prin sare sau cu substanțe sărate, erori de hemodializă peritoneală, toxicoze, gastroenterite severe etc. Clinic se caracterizează prin tulburări musculare, neuropsihice, cu crize convulsive localizate sau generalizate.

B. Tulburări ale metabolismului calciului

1. *Encefalopatia hipocalcemică* — se observă în special în cursul hipoparatiroidiilor de variate cauze. Simptomatologia complexă include: tulburări motorii, psihice, metabolice, crize convulsive.

2. *Encefalopatia hipercalcemică* — survine în diverse circumstanțe: osteoliză metastatică sau kalicreinică, hiperparatiroidie, intoxicații cu vitamina D, sindroame paraneoplazice, hipertiroidie, boala Besnier-Boeck-Schaumann, exces de lactate sau alcaline, imobilizări prelungite etc. Prezintă unele modificări EEG, adesea evolutive, constând într-o dezorganizare progresivă a traseelor, prin înlocuirea activităților alfa și beta cu o disritmie lentă theta și delta (Larcan și colab., 1977).

C. Encefalopatia de hemodializă

Cu toate că hemodializa este indicată la bolnavii renali cu complicații neurologice, uneori ea însăși poate genera tulburări neurologice și psihice: polineuropatii, encefalopatii. Fenomenele de encefalopatie pot să apară atât în timpul, cât și după încetarea dializei. Astfel, destul de frecvent, chiar în timpul unei hemodialize prelungite, bolnavul devine somnolent, iritabil, apar cefalee, greață și vărsături. Dacă dializa se continuă, apare o tendință la hipertensiune arterială, fasciculații, mioclonii și chiar comă. Unii bolnavi au și după încetarea dializei, stări confuzionale prelungite, stări asemănătoare cu delirium tremens sau fenomene halucinatorii, care nu pot fi corelate cu modificările uremiei sau acidoza. Accidente de acest fel apar cam în 8—10% din cazuri (Kenedy și colab., 1964), în special la bolnavii decompensați. O altă complicație mai rară a hemodializei este *encefalopatia Wernicke*, uneori asociată cu mielinoliza pontină centrală caracterizată prin halucinații, edem papilar, Babinski bilateral, lichid cefalorahidian sanguinolent, tulburări psihice. S-au găsit leziuni cerebrale difuze, periapeductale și periventriculare, de la hipotalamus până la nivelul protuberanței mijlocii, cu necroze neuronale și cu demielinizare în regiunea paramediană a protuberanței.

D. Encefalopatia difuză din macroglobulinemie

Se manifestă prin dureri de cap, tulburări vestibulare, semne piramidale și/sau extrapiramidale, semne cerebeloase, paralizie facială, surditate, tulburări de vedere. De cele mai multe ori se întâlnește asocierea de semne piramidale discrete cu tulburări vestibulare. Simptomatologia psihică este

Scanned with OKEN Scanner

reprezentată prin modificări progresive ale personalității, dezorientare, confuzie, somnolență. S-au descris cazuri de macroglobulinemie însoțită de accese convulsive. Modificările LCR sunt discrete și inconstante. Evoluția este gravă și moartea survine în primul an de la apariția simptomelor cerebrale.

La *examenul morfopatologic* se găsesc infiltrații limfocitare și de celule plasmatice perivasculare în creier și în meninge și, mai rar, mici hemoragii multiple. Uneori se găsesc focare de exudare de plasmă perivascular, producând necroze celulare în parenchimul învecinat. Tipul infiltrativ de encefalopatie se găsește mai des în formele psihice, iar purpura cerebrală mai ales în cele cu semne vestibulare și piramidale.

ENCEFALOPATII ÎN BOLI METABOLICE EREDITARE (E.: encephalopathies in metabolic inherited diseases) (boli). Patologia biochimică ereditară cuprinde actualmente numeroase anomalii cromozomiale autosomice sau gonosomice (prezente din păcate într-o proporție de 0,5—0,7% din nou-născuții vii), printre care trisomia 21, sindromul Klinefelter, trisomia X la femeie, trisomia D 13-15, trisomia E 16-18, sindromul Edwards, etc. și peste 200 de genopatii metabolice datorate unor deficiențe enzimatice (Stanburu și colab., 1972; Lambotte, 1980) și care, prin blocarea lanțurilor metabolice, carențează organismul de o anumită substanță sau permit acumularea unor intermediari, de cele mai multe ori toxici, în organism. Deficitul enzimatic desemnează fie absența enzimei respective, fie deleția genei structurale corespunzătoare, fie anomalia genei inițiatoare sau reglatoare, și, de multe ori, funcționarea enzimatică deficitară datorită unei erori de codaj la nivelul genei structurale.

Această eroare de codaj, printr-o mutație punctiformă, alterează secvența DNA, antrenând apoi modificări generale, uneori ușoare, ale proteinelor structurale, dar alteori grave, ale acestora și care fenotipic se exprimă printr-o simptomatologie complexă, în care de multe ori sunt prezente și tulburările neurologice.

A. Tulburări ale metabolismului proteic

1. *Fenilcetonuria* (oligofrenia fenilpiruvică, boala Fölling) (vezi boala Fölling).

2. *Argininsuccinuria*. Este o anomalie metabolică rară, caracterizată printr-o acumulare a acidului argininosuccinic, consecință a unui deficit în argininosuccinază. Acumularea în țesutul cerebral determină leziuni difuze, care generează crize convulsive, ataxie, debilitate mintală. Traseele EEG evidențiază anomalii lente, generalizate.

3. *„Boala mirosului de hamei"* (encefalopatia Smith-Strang). Considerată ca o encefalopatie independentă sau ca o variantă a leucinozei, boala prezintă mari asemănări cu aceasta. Se caracterizează biochimic printr-o excreție urinară crescută a unui grup de cetoacizi, ce conferă urinei un miros caracteristic, asemănător hameiului sau țelinei.

Patogenia bolii nu este cunoscută. Se pare că ar fi vorba de un defect de utilizare de către țesuturi a unui grup de cetoacizi (fenilpiruvic, provenit din fenilalanină și indolpiruvic, din triptofan etc.) și care, neutilizați, rămân crescuți în ser și apoi se elimină prin urină.

Simptomatologie: *clinic* boala se caracterizează prin: decolorarea părului și tendința la calviție precoce, apatie, disfagie, hipotonie pronunțată, edeme, convulsii, crize febrile. *Paraclinic* se constată: hiperalbuminorahie,

hiperaminoaciduric, creșterea excreției urinare a acizilor: alfa-hidroxifenil-piruvic, hidroxifenillactic, indopiruvic, indolacetic, precum și a aminoacizilor leucină, fenilalanină, metionină și tirozină.

4. *Boala „urinilor cu miros de sirop de arțar"* (maple syrup urine disease) este o afecțiune dismetabolică ereditară, caracterizată prin simptome cerebrale, eliminarea unor urini ce conțin cantități crescute de valină, leucină, izoleucină, și hidroxiderivați ai acestora, care oferă urinii un miros caracteristic. Boala este determinată de incapacitatea de decarboxilare oxidativă a alfa-cetoacizilor cu catenă ramificată, producându-se o acumulare a acestora în LCR, sânge și țesuturi. Faptul că în urina bolnavilor se elimină cantități crescute de leucină, izoleucină și valină, cât și acizi cetonici (alfa-ceto-beta-metil-valeric, alfa-ceto-izocaproic și alfa-ceto-izovaleric) și hidroxiacizii corespunzători, a dus la concluzia că primele două etape de metabolizare a aminoacizilor cu catenă ramificată (transaminarea și hidroxilarea) decurg normal și că există un blocaj metabolic ce împiedică decarboxilarea oxidativă a hidroaxiacizilor în acizi simpli. Bolnavii prezintă semnele unei encefalopatii foarte grave, cu o stare stuporoasă, cu convulsii generalizate, cu mioclonii, cu alternanța stărilor de spasticitate și de flasciditate musculară, tulburările deglutiție, crize de apnee și o stare de denutriție ce duce la moarte în primele patru luni, bolnavii rar atingând vârsta de 2 ani. Semnul principal care atrage atenția asupra bolii este mirosul specific al urinei, care se intensifică odată cu progresiunea bolii. Traseele EEG arată modificări nespecifice de tip iritativ. Examenul LCR arată o hiperalbuminoraхie. La cazurile cu o evoluție mai lungă a bolii, se constată și o întârziere mintală marcată.

5. *Hiperprolinemia*. Este o boală caracterizată clinic prin întârziere mintală ușoară, convulsii tonico-clonice, modificări EEG (de tip iritativ nespecific), hipoplazie renală, nefropatie, febră, vărsături, surditate, iar biochimic printr-o hiperprolinemie foarte crescută (între 7,8—9,9 mg/100 ml; normal: 1,3—3,4 mg/100 ml), însoțită de o excreție urinară marcată de prolină, hidroxiprolină și glicocol.

După Duncan (1966) există două tipuri de hiperprolinemii: *tipul I*, prin deficitul prolinoxidazei, caracterizat clinic printr-o întârziere mintală, hipoplazie renală, surditate, convulsii, iar biochimic printr-o creștere plasmatică și urinară a prolinei; *tipul II*, prin deficitul dehidrogenazei delta-prolin-5-carboxilică, care se traduce clinic prin întârziere mintală și convulsii.

6. *Alte boli metabolice* ereditare, prin tulburarea metabolismului proteic în care apar tulburări neuropsihice.

a. Sindromul Lesch-Nyham, determinat probabil de deficiența hipoxantin-guanin-fosforibozil-transferazei, caracterizat prin encefalopatie cu tulburări psihomotorii, tulburări de tonus, mișcări coreoatetozice, disfagie, dizartrie, semne piramidale și convulsii.

b. Sindromul Lahey-Bray, caracterizat printr-o hipofosfatazemie, fosforetanolaminurie și aminoaciduriе generalizată, iar clinic printr-o oligofrenie accentuată, orbire, convulsii, atrofie musculară și hepatomegalie.

c. Hiperlizinemia, hemocistinuria, argininemia, glicinoza, tirozinoza, citrulinuria, metioninmalabsorbția.

B. Tulburări ale metabolismului glucidic

1. *Hipoglicemia idiopatică infantilă spontană*. Debutează în primii ani de viață. Cel mai des sunt familiale și unele simptome se manifestă dimineața pe nemâncate. Clinic se traduce prin: senzație de oboseală,

foame, cefalee, transpirații profuze, tahicardie, iritabilitate, stări de excitație psihică, amețeli, anxietate, parestezii, areflexie osteotendinoasă, hipotermie, tulburări de mers și vorbire, stări sincopale, paralizii, hemiplegie, spasticitate, tremor, ataxie, pierderea conștienței, convulsii și, mai târziu, întârziere mintală, microcefalie, hidrocefalie.

Traseele EEG arată modificări de tip iritativ, care se ameliorează la administrarea de glucoză și acid glutamic, sau prin injectări de adrenalină și glicogen.

2. *Hipoglicemia indusă de leucină.* Această boală se caracterizează prin convulsii și hipoglicemie marcată, ce apare în special după administrarea de proteine sau aminoacizi (Duncan, 1966), Hipoglicemia este de fapt indusă de leucină, ca și de acidul alfa-ceto-izocaproic (acid corespunzător leucinei) și care ar suferi o transmitere în leucină.

3. *Lactic-acidemia.* Se caracterizează printr-o întârziere mintală, acidoză cronică și convulsii, datorită acumulării acidului lactic, ca urmare a defectului piruvat și alfa-cetoglutarat-decarboxilazei și care determină o scădere a metabolizării acidului lactic în piruvat (Hașia, 1966).

4. *Alte boli ereditare ale metabolismului glucidic*: — Intoleranța la fructoză; glicogenoză; galactozemia; mucopolizaharidozele (gargoilismul).

C. Tulburări ale metabolismului lipidic

Encefalopatiile prin tulburarea metabolismului lipidic sunt cauzate de acumularea excesivă de lipide, prin tezaurizarea intracelulară a colesterolului, cerebrozidelor, fosfatidelor etc.

1. *Sindromul Sidbury-Smith-Harlan.* Acest sindrom, manifestat foarte precoce după naștere prin convulsii, letargie, deshidratare, acidoză, hepatomegalie moderată, trombopenie, leucopenie și miros caracteristic asemănător transpirației, se sfârșește cu moarte în primele luni de viață. Biochimic se caracterizează printr-o creștere serică a acidului butiric și hexanoic, consecință a defectului de metabolizare al acizilor grași cu catenă scurtă (prin lipsa acildehidrogenazei, care catabolizează acești acizi grași: C_4 și C_6).

2. *Gangliozidozele.* Sunt tezaurismoze caracterizate prin supraîncărcarea neuronilor cu gangliozide, consecință a tulburării metabolismului intracelular și caracterizate clinic prin: amauroză, deteriorare mintală, tulburări motorii și de tonus, crize convulsive mai ales tonice (generalizate sau focalizate). Traseul EEG se caracterizează printr-o activitate lentă de mare voltaj.

În *degenerescențele cerebro-maculare gangliozidozice* se produce o acumulare excesivă a monosialogangliozidelor normale și anormale în creier (mai puțin în alte organe), datorită unor deficite enzimatice necunoscute implicate în degradarea gangliozidelor.

Histopatologic se caracterizează prin prezența de celule „spumoase" în nucleii centrali, cortex, cerebel, trunchi cerebral, retină. S-au descris mai multe forme clinice:

a) *forma infantilă* (Tay-Sachs) sau idioția amaurotică; apare în primul sau al doilea an de viață și este mai frecventă la fetițe. Clinic se caracterizează prin: hipotonie musculară, care se transformă cu timpul în paraplegie spastică, crize convulsive și idioție. Sindromul ocular este caracteristic și precoce, cu pierderea rapidă a vederii. La nivelul maculei se observă o pată roșie-cireșie, înconjurată de o zonă retiniană palidă-cenușie. Evoluția este mortală în 2—3 ani;

b) *forma infantilă tardivă* apare la vârsta de 2—3 ani (tipul Jansky-Bielschowsky) sau ceva mai târziu, la 5—7 ani (tipul Batten). Debutul este

Scanned with OKEN Scanner

insidios, evoluția mai lentă. Simptomele sunt: retardare psihică, iritabilitate, dizartrie, crize convulsive, coreoatetoză, spasm de torsiune, palilalie, hipertonie extrapiramidală, scăderea vederii. Modificările oftalmoscopice sunt mai discrete (papilă galben-cenușie, discretă pigmentare maculară),

c) *tipul juvenil* (Spielmayer-Vogt) este asemănător ca simptomatologie și evoluție. Vârsta de apariție 7—10 ani. Crizele convulsive pot apărea precoce, precedând chiar apariția tulburărilor vizuale.

d) *tipul juvenil tardiv* (Kubs) debutează după pubertate, cu semne extrapiramidale, cerebeloase și tulburări de vedere. Crizele convulsive apar mai tardiv. Leziunile retiniene sunt discrete, uneori au aspectul retinitei pigmentare. Retinita pigmentară poate apărea ca sindrom unic, fără alte simptome nervoase în familiile bolnavilor.

Evoluția acestor forme este din ce în ce mai prelungită, cu cât boala apare mai târziu, dar mersul este totdeauna progresiv.

3. *Fosfolipidozele.* Sunt tezaurismoze caracterizate prin supraîncărcarea neuronală cu sfingolipide, datorată unei deficiențe a sfingomielinazei, care intervine în catabolizarea sfingomielinei în ceramid-colină și fosforil-colină.

Boala Niemann-Pick (cea mai cunoscută) apare la 3—6 luni de la naștere, la fetițe. Se caracterizează printr-un sindrom hipoton-hipokinetic inițial, care este înlocuit apoi cu sindromul hiperkinetic, cu rigiditate și convulsii asociate cu deteriorare mintală. În unele cazuri apare și amauroză progresivă, cu modificări ale maculei, asemănătoare bolii Tay-Sachs. Semne din partea altor organe: hepatomegalie enormă cu ascită; hiperpigmentarea pielii; anemie; febră. Evoluția este progresivă spre moarte în 1—2 ani. Histopatologic se constată celule „spumoase" caracteristice, pline de leucină, în creier, viscere, oase și ganglioni.

4. *Cerebrozidozele* sunt tezaurismoze caracterizate printr-o supraîncărcare cu cerebrozide atât în SNC, dar mai ales în alte organe viscerale, datorită deficienței cerebrozidazei (beta-glucozidazei), care nu mai hidrolizează cerebrozidele in ceramide și hexoze libere (Hsia, 1966). Cea mai cunoscută este boala Gaucher.

Boala Gaucher are caracter eredofamilial de tip autosomal recesiv. Debutul se face în primul an de la naștere. Cu cât debutul este mai timpuriu, cu atât simptomatologia este mai gravă. Boala apare și la adult, însă simptomele nervoase sunt rare și foarte discrete. Clinic se caracterizează prin: hepatosplenomegalie, tulburări gastrointestinale progresive, adenopatie generalizată. Simptomele nervoase sunt progresive: hipotonie musculară, pareze — la început hipotone, apoi spastice, contracturi tonice, crize convulsive, tulburări de motilitate oculară, uneori amauroză. Evoluția este gravă, cu exitus în câteva luni. Histopatologic se constată acumulări intense de galactozide (kerazină) în celulele sistemului reticuloendotelial din splină, ficat, ganglionii limfatici și substanța medulară osoasă. Cu timpul este afectat și sistemul nervos. Organele interesate conțin un număr mare de celule Gaucher (histiocite umflate, cu citoplasmă reticulată, conținând kerazină). În țesutul nervos se constată o reacție glială astrocitară moderată, cu un mare număr de macrofage.

5. *Boala Fabry* este datorată deficienței ceramid-trihexoxidazei și ceramid-dihexoxidazei (vezi boala Fabry).

6. *Sulfatidozele* sunt tezaurismoze caracterizate prin supraîncărcarea neuronilor cu sulfatide (vezi leucodistrofiile: metacromatică Scholz; cu celule globoide Krabbe).

Scanned with OKEN Scanner

7. *Boala Hand-Schuller-Christian* este o tezaurismoză lipidică colesterolică, ce interesează viscerele și sistemul nervos. Se caracterizează clinic prin retardare mintală, tulburări cerebeloase și convulsii mioclonice.

8. *Alte tulburări ale metabolismului lipidic*:

a. H i p e r l i p e m i a e s e n ț i a l ă.

b. S i n d r o m u l C h e d i a c-H i g a s h i, în care manifestările neuropsihice nu sunt prezente întotdeauna și au intensitate mică, apărând uneori convulsii, neuropatii craniene, retardare psihică.

c. l i p o f u s c i n o z a d i f u z ă a S.N.C. a adultului. Se caracterizează prin depunerea de lipofuscină în neuroni și în celule gliale, vizibile la microscopia optică și electronică. Se caracterizează clinic prin ataxie cerebeloasă progresivă, mioclonii și convulsii, urmate de demență și moarte.

d. G a r g o i l i s m u l (vezi gargoilismul).

D. Tulburări ale metabolismului bilirubinei

Icterul congenital nehemolitic (sindromul Crigler-Najjar) este determinat de insuficiența glucuronil-transferazei. Se caracterizează clinic prin icter precoce, opistotonus, spasticitate piramidală, sau rigiditate extrapiramidală și convulsii tonico-clonice.

E. Tulburări ale metabolismului porfirinelor

Porfiria acută intermitentă este o boală ereditară cu transmisie autosomală dominantă, caracterizată printr-o tulburare a sintezei nucleului porfirinic și supraproducție a precursorilor porfirinici (acid delta-aminolevulinic și porfobilinogen). Excesul de porfirine anormale produce simptome de intoxicație a SNC și demielinizare.

F. Sindromul de piridoxinodependență

Este caracterizat clinic prin convulsii generalizate, care apar în primele ore după naștere. Crizele sunt rezistente la tratamentul antiepileptic, dar cedează spectaculos la administrarea de piridoxină în doze mari (Gastaut, 1969; Popoviciu și colab., 1976). EEG-ul prezintă vârfuri bifazice atipice și unde lente de voltaj redus.

Boala are o transmitere autosomal dominantă, fiind consecința unei tulburări în metabolismul triptofanului, datorită chinureninazei, enzimă ce prezintă o activitate redusă din cauza unei anomalii a legăturii apoenzimă-enzimă.

ENCEFALOPATII ENDOCRINE (E.: endocrine encephalopathies) (boală).

1. **Encefalopatia addisoniană** (E.: Addisonian encephalopathy) (boală). În cursul evoluției insuficienței suprarenale pot să apară tulburări neuropsihice, în prezența sau absența encefalopatiei. Astfel, în criza addisoniană din insuficiența suprarenală acută apare un *sindrom cerebral acut*, caracterizat prin vărsături, confuzie, delir, crize convulsive, tulburări de conștiență, comă și chiar moarte, ele însoțind colapsul vascular, hipotonia, hipotermia și hipoglicemia.

Modificările electroencefalografice, deși obișnuite, par să nu fie specifice. Voltajul este scăzut, se pot întâlni descărcări predominant frontale de unde cu potențial înalt, de 3—6 c/sec. Sensibilitatea la hiperventilație

Scanned with OKEN Scanner

este de cele mai multe ori evidentă. Encefalopatia addisoniană ce apare în cursul evoluției bolii se caracterizează prin: fenomene de hipertensiune intracraniană (cefalee, vărsături explozive, edem papilar), convulsii, semne piramido-extrapiramidale, sindrom coreic, tulburări psihice: abulie, fenomene de negativism, depresie cu sentimentul de inutilitate, dezorientare; bolnavii pot avea accese de incoerență, de confuzie mintală. Uneori bolnavii fac o comă hipoglicemică și la ieșirea din comă păstrează tabloul clinic al unei psihoze organice, care se poate menține câteva luni.

2. **Encefalopatia tirotoxică** (E.: Thyrotoxic encephalopathy) (boală). În hipertiroidism există o serie de manifestări neurologice și psihice, fie că există sau nu o encefalopatie. *Encefalopatia acută tirotoxică* se caracterizează prin tulburări bulbare acute, astenie musculară și paralizia mușchilor faringelui, cu disfagie, mai rar paralizia vălului palatin a corzilor vocale și a mușchilor oculari și ai feței. Mai pot să apară tulburări extrapiramidale cu mișcări coreiforme, tulburări afazice și apraxice, stări confuzionale, insomnie, în rare cazuri stări comatoase. Examenul anatomopatologic al sistemului nervos central nu a arătat leziuni demonstrative.

Encefalopatia tirotoxică este greu de diagnosticat. Tulburări psihice se văd în cea mai mare parte din cazurile de hipertiroidie, fără a fi obligatoriu generate de encefalopatie. Semnele lezionale neurologice pot fi foarte discrete sau absente în encefalopatia tirotoxică. Adinamia este unul din semnele precoce și este paralelă cu gravitatea cazului, dar ea nu trebuie confundată cu existența eventuală a unei miopatii prin hipertiroidie. Unele modificări ale electroencefalogramei ar pleda pentru diagnosticul de encefalopatie tireotoxică și anume: ritmuri lente, organizarea anormală a ritmului, activitatea lentă difuză, salve scurte bilaterale de unde lente la fiecare 5—20 secunde, modificări care sunt sensibile la intervențiile terapeutice, testul cu triiodtironină etc. Undele teta continue se asociază frecvent cu stări confuzive. Tranziția către comă se traduce printr-o dezorganizare a traseelor cu activitate lentă difuză și neregulată, alternând uneori cu perioade de voltaj scăzut, mic, durând câteva secunde.

S-au mai semnalat anomalii electrografice de tipul descărcărilor paroxistice de vârfuri, sau activitate generalizată de unde lente și rapide, de cele mai multe ori fără expresie clinică.

ENCEFALOPATIA HIPERTENSIVĂ (E.: hypertensive encephalopathy) (boală). Termen introdus de Oppenheimer și Fisberg în 1929 pentru a desemna episoadele acute cerebrale observate în cursul evoluției glomerulonefritelor și în absența semnelor biologice importante ale insuficienței renale.

DEFINIȚIE

Encefalopatia hipertensivă reprezintă un sindrom acut în care hipertensiunea arterială severă este asociată cu cefalee, tulburări ale stării de conștiență, iar semnele neurologice de focar sunt absente sau minore; răspunde favorabil la terapia hipotensoare, care trebuie instituită rapid, simptomatologia fiind complet reversibilă.

Frecvența. Encefalopatia hipertensivă este rară. Orgogozo și colab. (1977) găsesc un procent de 0,96% din totalul bolnavilor internați în clinica de neurologie. Poate fi întâlnită în procent mai mare la bolnavii cu nefrite.

Scanned with OKEN Scanner

ETIOPATOGENIE

Encefalopatia hipertensivă apare mai frecvent în hipertensiunea arterială secundară din glomerulonefrite, eclampsie, intoxicație saturnină și, mai rar, în hipertensiuni arteriale de altă cauză. Inițial, drept mecanism patogenic principal a fost considerat vasospasmul (Byron, 1956), dar ulterior s-a demonstrat că: a) edemul cerebral acut precedă leziunile neuronale; ischemia provocată de spasm ar trebui să lezeze mai întâi neuronii și nu pereții vascular, deci leziunile ischemice ar trebui să preceadă edemul cerebral, ceea ce nu se întâmplă de fapt; b) creșterea valorii tensiunii arteriale este însoțită doar în 50% din cazuri de îngustarea calibrului vascular, iar în rest de dilatație, sau lumenul rămâne nemodificat. Giése (1968) a demonstrat că fuga plasmatică este localizată numai la nivelul dilatațiilor arteriolare segmentare. Tot Byron (1968) a emis ipoteza că mecanismul fundamental al leziunilor arteriolare este agresiunea mecanică suportată de peretele arteriolar, la creșterea tensiunii arteriale. Pentru a menține debitul său constant, atunci când presiunea intralumenală crește, arteriolele își diminuează calibrul prin retracția fibrelor musculare (efect Bayliss). Această reducere mică a diametrului este suficientă pentru a menține debitul constant (aceasta fiind proporțional cu r^4), dar această adaptare nu se face decât cu prețul unei suferințe a fibrelor musculare; acestea, în urma presiunii exercitate pe ele, se destind; totodată — inegală ca distribuție — face ca segmentele de vasodilatație să alterneze cu vasoconstricția, iar la nivelul vaselor dilatate să apară și alterări parietale, cu trecerea plasmei în perete, responsabilă de necroza fibrinoidă și de hemoragii petesiale. Explicațiile particularităților clinice și anatomice ale acestei afecțiuni, în lumina acestei noi teorii, au făcut obiectul studiului a numeroase lucrări ale școlii scandinave și în special publicate de Haggendal și Johansson (1972), Lassen și Agnoli (1972), Johansson (1974), Strandgaald și colab. (1975). Datele experimentale indică faptul că, spasmul nu intervine în mecanismul encefalopatiei hipertensive. Encefalopatia hipertensivă este consecința agresiunii mecanice brutale suportate de peretele arteriolar și capilar la un puseu de hipertensiune arterială care depășește capacitatea de autoreglare. Mecanismul implică în final o dilatație arteriolară în prezența unei hipotensiuni și a vasoconstricției în prezența unei hipertensiuni arteriale. Această autoreglare există și la hipertensiunea cronică, dar datorită unei modificări structurale a arteriolelor (hipertrofie a mediei) antrenează o deplasare a limitelor autoreglării spre valori înalte ale presiunii de perfuzie. Astfel, hipertensivii suportă mai greu decât normalii căderile bruște de tensiune, dar „rezistă" la un puseu de hipertensiune arterială relativ important fără să dezvolte encefalopatia hipertensivă. Encefalopatia hipertensivă este, deci, datorată unei tulburări brutale a autoreglării și s-a putut demonstra că ea se însoțește de o creștere inițială a debitului sanguin cerebral predominant în regiunea posterioară, fiind urmată de o diminuare secundară atunci când se dezvoltă leziunile (Johansson, 1974). Aceste leziuni cerebrale sunt ele însele cauzate de ruptura barierei hematoencefalice create de hipertensiune; forța care se exercită pe un perete arterial este proporțională cu presiunea intralumenală și cu diametrul vasului. O dilatare sub efectul presiunii expune deci la o creștere considerabilă a acestei forțe și rezultă o extravazare a plasmei, a proteinelor și a hematiilor, cu leziuni parietale secundare. Localizarea edemului în substanța neagră s-ar datora unei fragilități mai mari a arteriolelor corticale (Hansson, 1975). Predominanța în teritoriul posterior se poate explica prin faptul că această regiune, frontieră dintre trei mari teritorii arteriale, cu micile vase

Scanned with OKEN Scanner

protejate în mod normal de creșterile de presiune prin mecanisme reglatoare care intervin în amonte de ele, sunt în consecință mai puțin capabile să se adapteze la o creștere mare de presiune. Deci, conform acestei teorii, elementul patogenic primar este edemul cerebral. Acest edem, cu predominanță posterior, este responsabil de semnele clinice și prin compromiterea vasomotricității și prin provocarea unei ischemii secundare. Caracterul reversibil al acestor leziuni anatomice explică reversibilitatea completă a simptomatologiei sub tratament și dependența directă de hipertensiunea arterială.

MORFOPATOLOGIE

Leziunea responsabilă de tulburările neurologice din encefalopatia hipertensivă este edemul cerebral. Acesta este difuz, dar predominant în substanța neagră și în particular în regiunea posterioară. Microscopic se observă două tipuri de modificări: — una care ține de edemul cerebral și duce la balonizarea celulelor astrocitare, cu caracter spongios, asociată cu o migrare lichidiană în spațiul extracelular; — alta la nivelul arterial, unde se constată o dispariție a limitantei elastice și o necroză fibrinoidă la nivelul mediei; este vorba de leziuni segmentare cu dilatații și retracții, care alternează. Imagini de diapedeză și infiltrații perivasculare au fost observate atât la nivelul arteriolelor, cât și la capilare și venule.

TABLOUL CLINIC AL ENCEFALOPATIEI HIPERTENSIVE

Debutul este rapid, cu cefalee, greață, vărsături, adesea urmate de o criză convulsivă. Foarte rar debutul este brutal, cu criză convulsivă și pierdere de cunoștință. Poate să apară în contextul unei hipertensiuni arteriale cronice, sau să fie mod de debut al acesteia. Valorile tensionale foarte mari nu sunt obligatorii, encefalopatia hipertensivă putând să apară și la valori de 160/100 mmHg. Encefalopatia hipertensivă apare de obicei la bolnavii cu o rețea arterială puțin sau deloc afectată, deci la oameni tineri, autorii scandinavi consideră că în forma sa pură apare numai în eclampsii.

Cefaleea este semnul precoce și cel mai frecvent întâlnit, are localizare fronto-occipitală. Este vie, accentuată de tuse și efort și se însoțește de greață, vărsături și redoarea cefei.

Crizele convulsive generalizate sunt frecvent întâlnite; mult mai rar pot să apară crize focale motorii, senzoriale sau psihomotorii.

Tulburările stării de conștiență sunt variabile ca intensitate, de la forme ușoare până la starea confuzională și/sau comă. În contrast cu tabloul acesta dramatic, ce evocă o hipertensiune intracraniană acută sau subacută, este *absența semnelor neurologice* de focar. Singurele semne focale întâlnite uneori, sunt tulburările vizuale: ambliopie, edem papilar și cecitate corticală (care este rar completă, fiind de obicei păstrată o oarecare percepție luminoasă, fără posibilitatea de recunoaștere a formelor, a culorilor). Reflexul fotomotor este conservat.

Examenele paraclinice. Fundul de ochi arată edem papilar pronunțat, însoțit sau nu de exudate și hemoragii peripapilare. Arterele sunt filiforme prin procesul de vasoconstricție, în timp ce testul cu fluoresceină a permis să se deceleze dilatația capilară. Examinările *EEG* arată încetinirea ritmurilor cerebrale, traseul fiind dominat de unde lente, adesea cu vârfuri simetrice și sincrone în regiunea occipitală, unde ritmul de fond a dispărut. Aceste alterări sunt nespecifice și, ceea ce este important, este prezența de unde lente cu predominanță posterioară, fără o focalizare netă a anomaliilor.

Scanned with OKEN Scanner

Puncția lombară nu trebuie efectuată decât după ce se normalizează valorile tensionale, putând să precipite decompensarea fenomenelor de hipertensiune intracraniană. Scopul acesteia este de a elimina un accident hemoragic sau o meningită. Lichidul cefalorahidian este clar, hipertensiv, frecvent să constată o proteinorahie până la 1g‰ (Fischer și colab., 1966). *Angiografia carotidiană* poate fi normală sau arată semnele indirecte de edem cerebral localizat occipital (Orgogozo, 1977). *Alte examene* relevă prezența tranzitorie a unei *proteinurii și azotemii*, fără dezechilibru hidroelectrolitic. *Diagnosticul de encefalopatie hipertensivă* este relativ simplu în contextul unei hipertensiuni arteriale în care semnele neurologice sunt difuze, fără localizare. Singura problemă este de a elimina tulburările neurologice de origine metabolică legate de insuficiența renală. În cazul coexistenței semnelor neurologice de focar, diagnosticul diferențial cu un accident vascular cerebral ischemic sau hemoragic în cadrul unei hipertensiuni arteriale se impune.

Evoluția spontană este variabilă, de la deces prin angajare cerebrală sau stare de rău epileptic, până la apariția unor semne neurologice de focar. Este posibilă și regresia spontană a fenomenelor. Caracterul regresiv al simptomatologiei explică raritatea cazurilor anatomice.

Simptomatologia este complet regresivă în câteva zile, sub tratament hipotensor, aceasta fiind una din caracteriticile acestei boli. Rar pot să persiste câteva săptămâni o hemianopsie homonimă, unele elemente afazice, un sindrom Gerstman, o cefalee localizată posterior, anomalii EEG predominant posterioare (Orgogozo, 1977).

TRATAMENT

Reducerea urgentă a tensiunii arteriale trebuie să fie prima măsură terapeutică de adoptat. Răspunsul depinde de precocitatea și eficacitatea tratamentului hipotensor, realizat pe cale parenterală. Tratamentul, vizând reducerea directă a edemului cerebral, prin soluții cu acțiune osmotică, prezintă un important interes. Corticoizii sunt contraindicați prin efectul lor hipertensiv și, de asemenea, pentru că lucrări experimentale, le atribuie un rol nefast în agravarea encefalopatiei hipertensive (Haas și colab., 1975). Crizele epileptice repetate trebuie controlate prin tratament. Trebuie să fie prevenite complicațiile de decubit, care pot să apară, având în vedere tulburările de conștiență, precum și tulburările respiratorii, căci acumularea de CO_2, prin acțiunea sa vasodilatatoare cerebrală este susceptibilă de a agrava edemul cerebral.

ENCEFALOPATII DE INVOLUȚIE ȘI SENILE (E.: involutive and senile encephalopathies) (boli). Vezi arterioscleroza cerebrală.

ENCEFALOPATIA POSTMENINGITICĂ (E.: postmeningitis encephalopathy) (boală). Meningita purulentă determină cele mai multe defecte neuropsihice observate drept complicații ale bolilor infecțioase, dar semnele reziduale neurologice pot fi atribuite și unui alt proces patologic decât meningitei. Incidența sechelelor neurologice se apreciază a fi de 5 până la 21%. Ea este mai mare la copii și în special la grupul de copii nou-născuți.

Encefalopatia postmeningitică traduce suferința țesutului cerebral subiacent meningelui. Substratul anatomic este atingerea substanței albe încă imatură; la nivelul zonelor nemielinizate se produce necroza edematoasă extensivă. Această vulnerabilitate a substanței albe nemielinizate explică predilecția leziunilor pentru vârsta foarte tânără (sub 2 ani). Cele mai importante sechele definitive sunt: — tulburările vizuale și auditive cu cecitate și surditate; — manifestările de atingere a trunchiului cerebral, cu întârziere psihomotorie, tulburări de salivație și deglutiție, bruxism, incontinență sfincteriană; — hidrocefalia; — epilepsia focală sau generalizată;

Scanned with OKEN Scanner

— tulburările psihice, tulburările de comportament. Considerând sechelele neuropsihice în raport cu etiologia, se pot face constatări interesante (Taindel și Predescu, 1975). Astfel, meningita meningococică produce cele mai puține sechele (1,1%), dovedindu-se cea mai benignă meningită.

Meningita stafilococică — 10%, meningita cu H. influenzae — 14%, meningita pneumococică — 16% (tulburări de vedere, paralizii, convulsii). Astfel, meningita pneumococică se dovedește cea mai gravă dintre meningitele frecvent întâlnite. Meningitele cu salmonele și cele cu proteus, în puținele cazuri care supraviețuiesc produc un număr mare de sechele.

ENCEFALOPATII PROVOCATE DE AGENȚI FIZICI (E.: physical agents induced encephalopathies) (boli).

I. Encefalopatia prin electrocutare.

Trecerea curentului electric prin corp poate determina exitusul, sau provoacă tulburări și leziuni mai mult sau mai puțin grave, ce depind de intensitatea și frecvența curentului electric, precum și de traiectul și durata de contact.

Simptomele imediate sunt fibrilația ventriculară și apneea, prin tetanizarea mușchilor respiratorii.

Tulburările neurologice apar atunci când apneea este de scurtă durată și nu există fibrilație ventriculară. Ele constau din: pierderea conștienței, urmată de convulsii; la revenire apare o stare confuzională cu amnezie lacunară. Mai rar apar paraplegii, care regresează în câteva ore, fără sechele, de mecanism necunoscut. Leziunile cerebrale în cazurile letale sunt date de anoxia cerebrală și de tulburările vasculare. Se constată edem cerebral, hemoragii perivasculare diapedetice, mai ales în substanța albă emisferică, arii de dispariție celulară.

Ca sechele neurologice au fost descrise: sindrom parkinsonian (uni- sau bilateral) cu evoluție lentă progresivă, crize epileptice, sindroame multinevritice de nervi cranieni.

II. Encefalopatia provocată de fulger. După accidentul acut, adesea comatos, bolnavul poate prezenta semne neurologice de focar (hemiplegie), de obicei contralaterală arsurilor superficiale; hemiplegia poate fi însoțită de tulburări senzitive subiective sau obiective.

III. Encefalopatia traumatică (vezi traumatisme cranio-cerebrale).

ENCEFALOPATIA PARANEOPLAZICĂ (E.: paraneoplastic encephalopathy) (boală). Deși interesarea creierului în cursul evoluției afecțiunilor maligne este cunoscută de mult timp, mecanismul patogenic al acesteia este încă incomplet elucidat. După predominanța focarelor lezionale, encefalopatia paraneoplazică poate fi clasificată în:

1. *Leucoencefalopatia multifocală progresivă*, care interesează în focare multiple substanța albă. Această formă a fost descrisă mai frecvent în leucoze (leucemie limfatică cronică), limfom folicular gigant, boala Hodgkin (Astrom și colab., 1958; Loyd, 1959; Edward și Richardson, 1964).

2. *Polioencefalopatia difuză*. Leziunile sunt atât în substanța albă, cât mai ales în cea cenușie. După sediul predominant al leziunilor poate fi:

a) polioencefalopatia de emisferă cerebrală, cu varianta limbică (encefalopatia paraneoplazică limbică) — în care leziunea predomină în cortexul orbitar, girus cinguli, hipocamp, amigdale;

Scanned with OKEN Scanner

b) encefalopatia cerebeloasă (predomină degenerescența cortexului cerebelos);

c) encefalopatia de trunchi cerebral — leziunile sunt tot de tip degenerativ, situate la nivelul trunchiului cerebral, în special la nivelul celulelor ganglionare ale nucleilor nervilor cranieni.

Simptomatologia — depinde de sediul leziunii anatomopatologice. Ea este foarte variată, putând îmbrăca forme cu simptome de focar, deficitare sau iritative.

În *polioencefalopatia difuză* — cu cointeresarea substanței cenușii, există predominant simptome psihice. Acestea sunt variate, mergând de la simple confuzii până la tulburări psihice grave. În *forma de degenerescență cerebeloasă subacută* se constată fenomene cerebeloase; *în encefalopatia de trunchi cerebral*, predomină simptome din partea nervilor cranieni.

I. Leucoencefalopatia multifocală progresivă a fost identificată ca o entitate nozologică de către Astrom și colab. (1958). Acești autori au descris trei cazuri, din care 2 au apărut în același timp cu o leucemie limfatică cronică și unul cu o boală Hodgkin. Ulterior au fost descrise alte cazuri, în care boala asociată a fost boala Hodgkin, leucemie limfatică cronică, limfom folicular gigant. Bolile asociate erau prezente cu 6 luni, până la 16 ani înainte de boala neurologică, care avea totdeauna un sfârșit letal după o lună până la un an de evoluție.

MORFOPATOLOGIE

În toate cazurile au fost afectate emisferele cerebrale, mai des în jumătatea posterioară, cu focare frecvente în ganglionii de la bază; uneori erau interesate trunchiul cerebral și cerebelul. Focarele variau ca mărime, de la leziuni mici până la zone mari, confluente, moi, în substanța albă. Leziunile sistemului nervos central constau din demielinizări și astrocitoză cu incluzii intracelulare în astrocite (Castaigne și colab., 1964) și uneori focare de cerebro-malacie („ramolismentul alb al canceroșilor"). Există leziuni la nivelul trunchiului cerebral, cerebel și măduva spinării, la examenul histologic găsindu-se și dispariție neuronală, glioză, degenerare de tracturi, dar și infiltrații perivasculare, și noduli gliali ca într-o encefalită virală (Russel, 1961). În multe cazuri (81%) (Edward și Richardson, 1964) s-au găsit astrocite gigante de reacție, cu bizare deformări ale nucleului și aspecte mitotice. Oligodendrocitele sunt și ele modificate uneori la periferia focarelor de demielinizare, prezentând o mărire a nucleilor, o estompare a lor și incluzii anormale. S-au găsit și leziuni inflamatorii, caracterizate prin infiltrații limfocitare în leptomeninge, cortexul cerebral, substanța cenușie din măduvă și trunchiul cerebral, care formează manșoane perivasculare asociate cu noduli de proliferare microglială și, uneori, cu focare hemoragice. Datorită faptului că acest aspect poate predomina uneori, s-a creat termenul (incorect, n.n.) de „encefalită sau encefalomielită paraneoplazică (Henson și colab., 1965).

SIMPTOMATOLOGIE CLINICĂ

Leucoencefalopatia multifocală progresivă apare între 30—60 de ani, fiind mai frecventă la bărbați.

Debutul encefalopatiei multifocale progresive poate fi reprezentat inițial de tulburări psihice, deficite senzitivomotorii localizate la un hemicorp, deficite ale funcției vizuale ș.a.. Uneori deficitele senzitivo-motorii (hemipareză însoțită de un hemisindrom senzitiv) pot fi semnele inaugurale.

Scanned with OKEN Scanner

Evoluția se face printr-o agravare continuă, progresivă, fără remisiuni, semnele deficitare inaugurale se completează și se bilateralizează, apar afazie, sindrom cerebelos, mișcări involuntare de tip coreic. În faza avansată, majoritatea cazurilor au prezentat cecitate și tablou demențial. *Durata* afecțiunii este scurtă; în formele foarte lente n-a depășit 6 luni, până la exitus.

II. Encefalopatia limbică paraneoplazică. Leziunile sub formă de degenerare a substanței cenușii cerebrale (dispariție neuronală, proliferare microglială) din amigdale, hipocamp, girus parahipocampic, au fost descrise prima dată de Brierlee și colab. (1960) și Varhaart (1961) în cursul evoluției unui carcinom bronșic anaplastic.

Ulterior au mai fost descrise și alte cazuri, care aveau aspectul clinic al unei „encefalite" limbice subacute.

Simptomatologia clinică se traduce prin: tulburări de memorie, de caracter și de comportament; la unele cazuri au fost descrise accese epileptice, agnozie vizuală, sindrom confuzional, semne demențiale.

Corsellis și colab. (1968) au publicat 3 cazuri de encefalopatie limbică în cursul unui cancer bronșic. Boala a început cu accese convulsive și pierdere a memoriei recente, anxietate, depresie, halucinații, semne demențiale, fără semne neurologice obiective. Leziunile anatomo-patologice erau de tip degenerativ și inflamator bilaterale, situate în amigdală, hipocamp, fornix, corpii mamilari, regiunile corticale ale insulei și regiunile orbitare posterioare. Arseni și colab. (1970) au descris 3 cazuri de encefalopatie paraneoplazică cu semne bipiramidale, discrete crize convulsive, discrete elemente afazice, scăderea facultăților intelectuale, a atenției și memoriei, dezorientare, perioade de agitație psihomotorie, de somnolență și de confuzie, ptoză palpebrală și limitarea mișcărilor oculare. În primul caz era vorba de o tumoare renală, în al doilea de un cancer tiroidian, iar al treilea de un cancer pulmonar. Examenul histopatologic a arătat prezența unui edem cerebral și a unor modificări degenerative, cu angajare de hipocamp și de amigdale cerebeloase. Leziunile cuprindeau atât encefalul, cât și cerebelul și măduva spinării. Într-unul din cazuri au predominat modificările vasculare (microhemoragii în trunchiul cerebral, periependimar).

Leziunile cerebrale constau în focare de demielinizare difuze, zone de degenerescență spongioasă, edem prenecrobiotic în diferite arii ale lobilor frontali, temporali și occipitali, cu pierderea celulelor nervoase, rarefierea nucleilor gliali și leziuni însemnate ale celulelor Purkinje.

III. Encefalopatia cerebeloasă paraneoplazică. Predomină degenerescența cortexului cerebelos. Leziunile care apar în neoplazii cu diverse localizări constau dintr-o dispariție a celulelor Purkinje, în proporții diferite, atât în paleo-, cât și în neocerebel. Stratul granular poate fi de asemenea interesat. Pot dispare fibrele ce pleacă de la celulele Purkinje la nucleul dințat, dar celulele acestui nucleu sunt normale, deși uneori s-au găsit și la acest nivel leziuni degenerative. S-au mai descris leziuni degenerative ale pedunculilor cerebeloși, precum și modificări de aspect inflamator și activitate microglială difuză.

Simptomatologie (vezi sindromul cerebelos).

IV. Encefalopatia paraneoplazică de trunchi cerebral. Leziunile la nivelul trunchiului cerebral sunt tot degenerative (demielinizare), localizate în special la nivelul celulelor ganglionare ale nucleilor cranieni. Simptomatologic s-au descris paralizii succesive ale mai multor perechi de nervi cranieni; cei mai atinși sunt nervii oculomotori și ai planșeului centriculului IV. Plan-

Scanned with OKEN Scanner

Scanned with OKEN Scanner

șeul ventriculului IV poate prezenta, uneori, modificări inflamatorii și numeroși noduli microgliali. În bulb și punte se pot găsi aceleași modificări. **V.** În unele cazuri, în cursul evoluției afecțiunilor maligne, alături de semnele encefalopatiei apar și **alte suferințe neurologice.** Astfel, s-au observat neuropatii asociate cu atrofie cerebeloasă, cu un sindrom miasteniform, ori cu tulburări psihice. Asocierea de neuropatie cu tulburări psihice poate lua aspectul unui sindrom Korsakov sau al unei encefalopatii Gayet-Wernicke, mai ales în cancerul gastric. Alte manifestări clinice: atrofie optică, degenerare subacută medulară și cerebeloasă.

Mecanism patogenic. Patogenia complicațiilor neurologice în cursul evoluției unui cancer nu este cunoscută. S-a incriminat, în unele cazuri, originea postradioterapică a leziunilor nespecifice, pornindu-se de la observația că radioterapia poate determina leziuni nervoase, dar existența unor cazuri de encefalopatie specifică care nu au făcut radioterapie, infirmă această ipoteză. S-a invocat existența metastazelor cerebrale, dar ecoencefalografia, gammaencefalografia și ventriculografia nu evidențiază metastaze. S-a incriminat și un factor toxic, secretat de celula canceroasă și care ar determina leziuni degenerative, făcându-se o similitudine cu neuropatiile periferice paraneoplazice. Posibilitatea existenței unei tulburări metabolice a fost și ea invocată, emițându-se ipoteza unei „devieri metabolice", care ar explica demielinizarea de tip Astrom. S-a mai incriminat existența unei carențe tiaminice, datorată consumului exagerat al țesutului canceros. S-a mai emis și ipoteza originii abiotrofice, susținându-se că tulburările grave ale nutriției generale pot să inducă un proces degenerativ având toate caracterele anatomice ale unei maladii abiotrofice, ceea ce ar presupune existența prealabilă a unei fragilități ereditare particulare a sistemului nervos (van Bogaert și colab., 1961).

Natura virală a determinărilor nespecifice și neurologice este opinia cu cei mai mulți adepți în cazul encefalopatiei multifocale progresive. Richardson (1965), bazându-se pe anomaliile oligodendrogliale și incluziile infracitoplasmatice observate, admite posibilitatea unui „atac viral", facilitat de o scădere a funcțiilor imunologice prin hemoreticulopatie (boala Hodgkin îndeosebi). Este posibil ca virusul să fie la originea ambelor determinări. În 1971, Gajdusek a emis ipoteza că depresia imună care însoțește leucemiile, sarcoidul Boeck etc., poate să inducă activarea unui virus latent de tip Papova. (Padgett și colab. 1971) au izolat pe culturi de celule gliale, un virus Papova, denumit J.C. (după numele bolnavului), virus izolat ulterior și la alte cazuri de leucoencefalopatie multifocală progresivă. De asemenea, virusul a fost identificat și în creierul bolnavilor, fie prin tehnica de imunofluorescență, fie prin testul de aglutinare electronomicroscopică. Rezultatele au fost încurajatoare, însă încercarea de a prepara un drog antivirus nu a dat rezultate până în prezent.

Se poate considera mai probabil, că atingerile cerebrale din evoluția carcinoamelor pulmonare, ale cancerelor gastrice ș.a. și chiar a limfoamelor maligne, de tipul encefalopatiilor paraneoplazice pot să fie cauzate nu de un singur agent etiologic, ci de o multitudine de factori etiologici.

Moartea se datorește caşexiei canceroase, dar și edemului cerebral, cu fenomene de angajare de trunchi cerebral (în formele pseudotumorale).

ENCEFALOPATIA POSTTRAUMATICĂ (E.: posttraumatic encephalopathy) (boală). Termen introdus de Morsier în 1949.

DEFINIȚIE

Encefalopatia posttraumatică este un sindrom anatomoclinic evolutiv, cronic, care începe să se dezvolte de obicei tardiv după efectele traumatice primare. Leziunile cerebrale sunt degenerative, abiotrofice, iar tabloul clinic este polimorf, determinat de o dezorganizare celulară și de glioză.

ETIOPATOGENIE

Efectele traumatice cerebrale tardive pot evolua după săptămâni, luni, ani de zile, datorită unor cauze locale iritative (factori traumatici) la care se pot adăuga factori favorizanți.

a. *Factorii traumatici.* Encefalopatia posttraumatică survine după traumatisme craniocerebrale de intensitate diferită, cu efecte lezionale minore, mici, mijlocii sau majore (grave). În unele cazuri, traumatismul este unic, în alte cazuri însă encefalopatia posttraumatică survine după traumatisme multiple repetitive (boxeri, fotbaliști, rugbiști etc.). Efectele traumatice primare, care ulterior dau naștere leziunilor cerebrale din encefalopatia posttraumatică pot fi, de asemenea, de tipuri variate și de amploare diferită: mici cicatrici postcontuzionale, cicatrici rezultând din dilacerări cerebrale mici sau mari, după traumatisme închise sau deschise sau prin corpi străin, penetranți (plăgi craniocerebrale etc.). Aceste cicatrici, incomplet vindecatei își păstrează un caracter evolutiv și constituie sursa unei serii de procese degenerative care, prin influențarea circulației vasculare cerebrale, produc reacțiile lezionale „în lanț", atât în ariile cerebrale în care este situată cicatricea, cât și la distanță. Astfel, se produc, datorită acestor cauze iritative, o vasodilatație în jurul leziunii, care duce la vasoparalizie, extravazare de hematii, și ioni, anoxie sau hipoxie, care determină în timp moartea celulelor nervosae și o glioză cu hipertrofie, mai ales a oligodendrogliei. Glioza, la rândul său, determină reflex, vasodilatație, vasoparalizie, hipoxie și astfel se produce un cerc vicios. Dar arcurile reflexe determină vasodilatație, hipoxie, glioză nu numai la nivelul leziunii, ci și la distanță în alți lobi din aceeași emisferă sau în emisfera opusă și astfel în timp se produce glioză difuză atrofică a creierului. În cazul plăgilor craniocerebrale cu corpi străini, netratate adecvat, se formează o cicatrice cutaneo-cerebrală, care evoluează, datorită tulburărilor circulatorii, spre glioză care de obicei este localizată, din care cauză și simptomele neuropsihice sunt localizate. În general, glioza difuză a creierului apare în traumatismele craniocerebrale închise, iar cicatricea meningo-cerebrală în plăgile penetrante ale creierului. Acest proces evolutiv determină simptome specifice neuropsihice și anatomoclinice care alcătuiesc cadrul encefalopatiei posttraumatice.

b. *Factori favorizanți.* Evoluția proceselor degenerative de la nivelul leziunii sau la distanță, pe fondul perturbărilor vasculo-reflexe, poate fi

Scanned with OKEN Scanner

influențată și de alți factori vasotropi, ca de exemplu, abuzul de alcool, expuneri prelungite sau repetate la soare, spine iritative locale, ca de exemplu, operații cerebrale multiple, corpi străini reziduali intracerebrali, sechele postencefalitice preexistente accidentului, eforturi fizice în convalescență etc.

În cazuri de leziuni traumatice grave, encefalopatia posttraumatică poate să apară după un grad de remisiune a unor sindroame neurologice de emisferă cerebrală și de trunchi cerebral (rigiditate prin decerebrare sau prin decorticare, mutism akinetic, sindrom apatic, etc.). Coma prelungită poate să genereze leziuni în special prin anoxia cerebrală indusă. Frecvent, însă, encefalopatiile posttraumatice survin și după traumatisme craniocerebrale mai puțin grave, în care efectele traumatice se sumează cu factorii favorizanți în geneza lanțului de reacții degenerative cerebrale. Encefalopatiile care survin după traumatisme craniocerebrale repetate constituie un grup aparte și au ca prototip encefalopatia posttraumatică a boxerilor.

MORFOPATOLOGIE

În encefalopatia posttraumatică pot exista două feluri de leziuni: **scleroza atrofică a substanței albe și cicatricea meningo-cerebrală.**

a. Scleroza atrofică a substanței albe. După traumatismul craniocerebral care a produs o contuzie și mai puțin o dilacerare, se produce o cicatrice, de unde pornesc stimuli care produc tulburări vasculare în vasele din substanța albă, din vecinătatea cicatricei sau la distanță și care generează o hipoxie ce determină o hipertrofie de glie; aceasta, la rândul ei, în mod reflex, dă vasodilatație și astfel se produce un cerc vicios.

Macroscopic. Scoarța cerebrală poate avea aspect aproape normal în ansamblu, dar de cele mai multe ori se observă un grad moderat de atrofie corticală și modificări scleroase ale vaselor sanguine mari de la baza creierului. Frecvent întâlnim următoarele modificări anatomopatologice (Arseni și colab., 1981):1) Asimetrie între cele două emisfere, datorită leziunilor degenerative din substanța albă. 2) În substanța albă și cu predilecție în centrul oval, se pot observa zone de necroză, uneori cu degenerări chistice multiple, unilaterale sau bilateral. Întreaga substanță albă este tare la pipăit și sclerozată; 3) Reducerea de volum a corpului calos, în special în segmentele sale posterioare (Bethlem, 1969). 4) Dilatație ventriculară, mai mult sau mai puțin marcată, însă întotdeauna prezentă. În cortexul cerebral nu se disting de regulă leziuni macroscopice. Este surprinzător faptul că în trunchiul cerebral, chiar în cazuri care clinic au evoluat cu sindroame de rigiditate prin decerebrare sau mutism akinetic, leziunile macroscopice pot fi minime sau macroscopice neobservabile.

Microscopic găsim următoarele alterări în substanța albă a creierului, cerebelului și trunchiului cerebral, caracteristice sclerozei atrofice posttraumatice:

1. Leziunea dominantă este o demielinizare difuză și întinsă a substanței albe subcorticale, în centrul oval observându-se arii palide sau complet decolorate.

2. Distrucția aproape completă a fibrelor nervoase.

3. Înlocuirea parțială a parenchimului distrus, prin hipertrofia și proliferarea gliei.

4. Integritatea relativă a substanței corticale cenușii și a fibrelor în U subcorticale. Substanța cenușie este relativ normală; totuși uneori se găsesc celule nervoase care prezintă semne de degenerare ischemică și grasă și chiar dilacerări cicatriceale superficiale.

5. Modificările vasculare privesc în special venele și capilarele substanței albe. Alterarea cea mai comună este o subțiere pronunțată și un grad mare de atrofie a pereților vasculari (elementele musculare și elastice lipsesc, mai ales la venele de calibru mijlociu). Se găsesc modificări necrobiotice ale vaselor (omogenizare, pierdere a colorabilității, fragmentare a diferitelor straturi), iar spațiile perivasculare destinse conțin puține macrofage.

Există trei tipuri de leziuni focale: — focare mici, diseminate, de ramolisment, caracterizate printr-o distrucție completă a tecilor de mielină și a fibrelor nervoase, înlocuite de un număr mare de celule pline cu grăsime și pigment sanguin; — arii diseminate de proliferare glială cu semne de formațiune precoce de cicatrice glială; — acumulări circumscrise de pigment sanguin; — extravazări reziduale de sânge, numite hemoragii cicatriceale. Aceste leziuni, deși provocate de leziuni vasculare, au totuși caractere patologice diferite, pe de o parte din cauza modului de debut și a gradului de tulburări circulatorii, iar pe de altă parte, din cauza diferenței de timp în care a evoluat leziunea. Gradul leziunii depinde de gradul de hipoxie (produs de o insuficiență în aportul de sânge). Întreruperea bruscă și completă

Scanned with OKEN Scanner

a aportului de sânge duce la distrucții complete ale parenchimului nervos. În cazurile de hipoxie mai mică și prelungită, avem ocluzii difuze și de intensitate mai mică, glia este stimulată, de unde avem o proliferare și o hipertrofie, dar există și o distrucție tisulară a tecilor de mielină și cilindracșilor. Asemenea modificări sunt mai importante în acele arii unde arborele vascular este relativ sărac, deci în substanța albă. După un timp mai îndelungat de hipoxie se produce în acest mod o glioză difuză a substanței albe, iar în stadiile tardive avem și o leziune corticală.

b. Cicatricea meningo-cerebrală. De obicei în traumatismele craniocerebrale deschise se formează o cicatrice, care este localizată și mai grosolană decât aceea din traumatismele închise. Ea este constituită dintr-un bloc cicatriceal cutaneo-meningo-cerebral, la care se pot distinge, de la suprafață spre profunzime, o zonă conjunctivală (meningiană), una conjunctivo-glială (de trecere) și una glială (cerebrală). În componența fibrilară a cicatricei intră fibre colagene, precolagene (argentofile) și gliale. Dura este ingroșată, aderă de planurile vecine și pe alocuri chiar lipsește. Cortexul cerebral aderă de dură. Alterările substanței cenușii constau în celulele distruse, umflate. Substanța albă este modificată: există o scleroză atrofică întinsă, mai ales subcorticală, unde se întâlnesc arii întinse de demielinizare, fibre nervoase distruse, fibre nervoase degenerative, scleroză glială și vase sanguine degenerate de chisturi perivasculare. Din cauza sclerozei are loc, secundar, o dilatare a ventriculului de partea leziunii. În jurul cicatricei există o zonă de infiltrație perivasculară, variabilă ca întindere. Cicatricea meningo-cerebrală posttraumatică este fibroasă și astrocitară, care determină tulburări vasomotorii și, în consecință, glioză.

Simptomatologia encefalopatiei posttraumatice. Aspectele clinice sunt variate și sunt în raport cu: — gradul și sediul de contuzie sau dilacerare cerebrală; — cauzele traumatice; — terenul pe care se dezvoltă leziunea. Caracteristic este faptul că simptomele apar după luni sau ani de la accident. Evoluează mai lent sau mai rapid, după împrejurările în care se dezvoltă leziunea. Apar simultan sau succesiv semne neurologice și psihice, indiferent de originea apariției lor.

În scleroza atrofică a creierului apar mai întâi tulburările psihice: tulburări de memorie, de orientare, iritabilitate; bolnavul este confuz, obnubilat, gatos; neurologic are vertije și epilepsie. Epilepsia este mai ales generalizată, uneori cu debut focal (crize psihomotorii ș.a.). Secundar atrofiei cerebrale, apare o hidrocefalie internă care, la rândul ei, determină alte tulburări psihice (confuzie) și neurologice (apraxie, afazie, ataxie, parapareză, hemipareză). O formă particulară de tulburări psihoorganice, asociate cu epilepsie o constituie encefalopatia cronică a boxerilor ("Punch-Drunk-Syndrome").

În cicatricea meningocerebrală, aspectul clinic din cicatricea meningocerebrală este determinat de epilepsia focală care, ulterior, se poate generaliza. Odată cu epilepsia, poate apare o pareză, la început trecătoare, apoi se instalează lent și progresiv între crize. Pacientul uită, este irascibil, are ameteli. Instalarea progresivă a cicatricei determină în plus o hidrocefalie localizată și scleroza atrofică a creierului, ambele agravând simptomele inițiale.

Epilepsia posttraumatică tardivă apare în ambele tipuri de leziuni (cicatricea meningocerebrală și scleroza difuză a creierului). Crizele pot fi generalizate sau focalizate (jacksoniene, motorii, psihomotorii sau senzitive).

EXAMENE PARACLINICE

Radiografia simplă de craniu poate fi normală sau arată existența unei fracturi, lipsă de substanță osoasă, corpi străini intracranieni, deplasarea pinealei ș.a.

Electroencefalografia poate arăta modificări locale sau difuze de tip iritativ sau lezional. În prezența epilepsiei posttraumatice, apar modificări de tip epileptic (difuze sau focale).

Scanned with OKEN Scanner

Encefalografia gazoasă poate arăta atrofie corticală, ventriculi dilatați uni- sau bilateral, tracțiuni de corn ventricular (în cicatricea meningocerebrală).

Arteriografia carotidiană poate arăta o deplasare a sistemului ventricular ipsilaterală, dată de o cicatrice care produce o tracțiune.

Tomografia computerizată poate arăta atrofie corticală și alterări ale sistemului ventricular (deformat, deplasat, hidrocefal).

EVOLUȚIE. PROGNOSTIC. TRATAMENT.

Encefalopatia posttraumatică, ca sindrom evolutiv cronic, apărut pe baza unor leziuni cerebrale difuze degenerative, nu poate fi afirmată cu certitudine decât după o urmărire atentă clinico-EEG de minimum doi ani. Simptomatologia în acest caz este polimorfă, fiind dominată de tulburări psihice și crize epileptice. În aceste cazuri, prognosticul este rezervat. Cunoscând posibilitățile de recuperare cerebrală ale copilului și adultului tânăr, se impune terapeutica preventivă a encefalopatiei posttraumatice prin combaterea acesteia. De asemenea, tratamentul neurotonic, vitaminic, anticonvulsivant, kinetoterapeutic, logopedic are un efect de prevenire a instalării encefalopatiei posttraumatice.

ENCEFALOPATIA CRONICĂ A BOXERILOR (E.: Punch-Drunk-Syndrome) (boală). Este o formă particulară de encefalopatie posttraumatică, cu tulburări psihoorganice asociate cu epilepsie. Această formă particulară de encefalopatie este rezultatul traumatismelor cranio-cerebrale minore sau mari, repetitive, cu efecte cumulative.

Sindromul a fost descris de Martland în 1928 la boxeri, iar confirmări ulterioare au fost aduse de Parker (1934), Critchley (1935, 1957) ș.a.. A fost descris și la fotbaliști, rugbiști etc. Boala apare mai frecvent la boxerii neexperimentați, în special la cei care servesc pentru antrenamentele marilor boxeri. Se apreciază că 60% dintre boxerii care au profesat cel puțin 5 ani dezvoltă forme medii ale sindromului. Patogenia lezională este cea a contuziilor cerebrale, cu mici hemoragii petețiale, difuze, care prin efect anoxic induc modificări degenerative.

Debutul apare după ani de zile de profesiune, cu tulburări psihice minore, ca lipsă de promptitudine, diminuarea atenției, instabilitate ideatorie. Ulterior se instalează diferite componente ale sindromului: — pareză sau instabilitate la nivelul membrelor inferioare, cu tulburări de mers consecutive, apoi apar tulburări asemănătoare și la membrele superioare, uneori cu predominanță de o parte; — mișcări involuntare de diferite tipuri de atingere extrapiramidală, mai frecvent de tip parkinsonian; — dizartrie; — diminuarea performanțelor mintale, care este progresivă spre deteriorare, afectând în special inteligența și memoria pentru trecutul recent; — diminuarea vederii și hipoacuzie până la surditate; — amețeli și căderi de scurtă durată; — absențe de lob temporal (Arseni, 1981) sau alte tipuri de crize epileptice.

Electroencefalografia arată anomalii iritative difuze, cu predominență temporală și adeseori anomalii lezionale focale sau difuze. Astfel, Larson (1954) a arătat că după 15—30 secunde de la terminarea meciurilor de box se înscriu: scăderea ritmurilor normale cu 3—5 cicli/sec., față de frecvența ritmului cerebral înregistrată înaintea meciului; scăderea incidenței ritmului alfa, care este înlocuit cu unde lente din banda theta. Imediat după Knockout (Pampus și Grote, 1956) ritmul de bază alfa diminuează până la dispariție;

Scanned with OKEN Scanner

după 3 zile ritmul alfa reapare, dar persistă o activitate lentă cu amplitudine crescută față de cea anterioară. Modificările bioelectrice sunt în strânsă legătură cu durata amneziei posttraumatice, cât și cu intensitatea perturbării stării de vigilență din momentul înregistrării.

Evoluție

Sindromul continuă să evolueze timp de 1—3 ani, chiar după ce nu mai survin traumatisme cranio-cerebrale, deci și după încetarea activității sportive, apoi devine staționar. De regulă, la cei care după terminarea activității competiționale continuă să sufere traumatisme craniocerebrale repetate, la boxerii ce servesc la antrenamentul performerilor, sindromul apare sub formă majoră, cu adevărată deteriorare psihică și degradare neurologică, de multe ori apărând și crizele epileptice.

ENCEFALOPATIA RESPIRATORIE (E.: respiratory encephalopathy) (boală). Denumită astfel de Goulon (1965) — reprezintă manifestarea cerebrală a insuficienței respiratorii cronice decompensate, care creează hipoxie cerebrală și care se traduce clinic prin tulburări neuropshice modificări oftalmologice caracteristice, modificări EEG asociate cu perturbări biologice semnificative (hipercapnie, hipoxie, poliglobulie, tulburări electrolitice etc.) și semne de hipertensiune intracraniană. Encefalopatia respiratorie a mai fost numită: encefalopatie venoasă, „encefalopatie anoxică", encefalopatie pneumogenă, „sindromul hiposistolici cerebrale" (Hațieganu, 1930).

ETIOPATOGENIE

Modificarea unuia sau a mai multor factori care condiționează procesele respiratorii, determină dereglări în aprovizionarea cu O_2 a țesuturilor, stare cunoscută sub numele de h i p o x i e. Rezistența țesuturilor la hipoxie este extrem de variabilă, neuronii rezistând diferențiat la hipoxie. Cele mai sensibile teritorii sunt formațiunile mai nou dezvoltate, de la 1—3' cortexul cerebral, până la 4—10' neuronii extracerebrali cei mai rezistenți fiind neuronii vegetativi; moartea clinică instalată prin leziuni ireversibile ale cort exului cerebral apare după 5—6 minute de la oprirea circulației. Sensibilitatea diferită la hipoxie a țesuturilor depinde de consumul de oxigen al acestora, cât și de rezervele lor de oxigen. Consumul mediu de O_2 al creierului întreg este de 50 ml/min, ceea ce ii revine la 75 l/zi. Deși reprezintă 21% din greutatea corpului, creierul consumă 20% din cantitatea totală de oxigen utilizată de organism în condiții normale. Rolul major în mecanismul de reglare umorală a irigației cerebrale îl deține CO_2. O creștere a pCO_2 arterial produce o dilatație accentuată a vaselor cerebrale, cu creșterea aproape dublă a debitului circulator cerebral. La om, inhalarea de CO_2, până la concetrația de 5—7% în ser, determină o creștere cu 75% a debitului circulator cerebral. Orice tip de hipoxie determină tulburări neurologice. Scăderea saturării în O_2 a sângelui arterial la 85% produce diminuarea capacității de concentrare, la 74% apar tulburări de raționament, sub 74% se produce pierderea conștienței. Dacă consumul de O_2 cerebral scade la 3,5 ml/100 g țesut cerebral/min., apar amețeli, tulburări de conștiență; sub 2 ml/100 g țesut cerebral/min. apare coma. Rezistența țesuturilor la hipoxie este influențată de acumularea de metaboliți, ca acidul lactic, care determină scăderea pH-ului celulei și edem tisular consecutiv; la rândul său, edemul țesutului nervos reduce perfuzia sanguină și deci transportul O_2. În cursul hipoxiei, metabolismul glial devine predominant glicolitic și cel neuronal predominant

Scanned with OKEN Scanner

oxidativ. Asocierea hipoxiei și hipercapneei duce la formarea de edem cerebral cortical și a nucleilor centrali prin acțiunea de vasodilatație a CO_2 asupra capilarelor, cât și prin disfuncția barierei hematoencefalice, cu tulburarea pompei de Na^+, cu eliminarea K^+ și intrarea Na^+ și implicit a apei intracelular, ceea ce generează edemul cerebral. Modificările de permeabilitate vasculară se datoresc și activității 5 hydroxytryptaminei. Edemul cerebral prin hipoxie hipercapnică este intracelular, predominând în substanța cenușie și nucleii centrali, spre deosebire de celelalte tipuri de edeme (prin refrigerare, traumatisme, compresie, inflamator, toxic), unde leziunile majore se produc la nivelul substanței albe interstițiale prin leziuni vasculare, umflarea oligodentrogliei și a astrogliei sau ruperea tecilor de mielină. În edemul cerebral hipercapnic are loc un consum mare de glucoză și acid adenozintrifosforic, în trecerea de la faza metabolică aerobă la cea anaerobă găsindu-se o încărcare cu lacticdehidrogenază a neuronilor și a gliei cu eliberare masivă de acid lactic în țesuturi, ducând la acidoză.

În edemul cerebral prin hipoxie hipercapnică, leziunile neuronale nu interesează în totalitate sistemul nervos central. Din cortex sunt afectate straturile 3—5—6, precum și regiunea hipocampică, hipotalamusul, talamusul și formația reticulară. Leziunile neuronale histoenzimologice se caracterizează prin lipsa enzimelor oxidative, de fosforilare, prezența lacticdehidrogenazei apărând apoi leziuni distrofice ireversibile intranucleare și intracitoplasmatice cu depunere de mucopolizaharide neutre (Păunescu, 1976).

Necroza neuronilor din cortex și nucleii centrali în edemul cerebral prin hipoxie hipercapnică, se produce gradat, datorită unei sensibilități specifice anatomice a neuronilor la hipoxidoză. Leziunile neuronale de prenecroză cu toate modificările enzimatice histochimice și morfologice par să fie primare, cărora le urmează apariția de edem cerebral, care este secundar. Efectele hipoxiei tisulare cerebrale se produc nu numai asupra celulelor nervoase, ci și asupra țesutului mezenchimatos din creier (vase). Leziunile vasculare se traduc morfologic prin hipertrofia celulelor endoteliale, pericitale, cu edem perivascular și vase cu aspect de stază. În encefalopatia respiratorie, ca și în encefalopatia anoxică zonele mai vulnerabile la anoxie sunt: cortexul, neostriatul, talamusul, cerebelul, hipocampul, îndeosebi zona Sommer din cornul lui Amon.

Insuficiența de oxigen prin tulburarea aportului poate fi de origine externă, sau de origine pulmonară, realizând așa-numita insuficiență pulmonară. *Insuficiența pulmonară prin hipoventilație alveolară* poate fi de tip obstructiv, restrictiv sau mixt. Forma o b s t r u c t i v ă apare în circumstanțe deosebit de variate (boli neuro-musculare, boli ale cutiei toracice, ale mediastinului sau cele care interesează elasticitatea pleuro-pulmonară), realizând *sindroame de hipoventilație alveolară cu ventilație inadecvată a unor plămâni anatomici normali.*

Se pot întâlni semne de encefalopatie respiratorie la bolnavii cu sindroame de hipoventilație alveolară produsă fie de tulburări ale sistemului nervos central cu perturbarea centrilor respiratori, fie de reducerea amplitudinii mișcărilor respiratorii datorită unor cauze ce țin de cutia toracică sau de deformarea coloanei vertebrale .

S-a descris un sindrom de hipoventilație neurogenă primară determinat de o tulburare a mecanismului regulator al respirației din trunchiul cerebral, fără ca să existe vreo boală pulmonară, a pereților toracici sau a mușchilor respiratori. Bolile neuromusculare care interesează musculatura respiratorie pot da o hipoventilație alveolară. Printre acestea amintim: difteria,

Scanned with OKEN Scanner

poliomielita, paralizia ascendentă de tip Landry, distrofia musculară progresivă, distrofia musculară miotonică, afecțiuni ale neuronilor motori etc. Unele din aceste boli cronice provoacă mari tulburări de statică prin scolioze, lordoze, deformări ale cutiei toracice prin deficiențele neuromusculare, cu reducerea diametrelor normale ale cutiei toracice, cu reducerea amplitudinilor mișcărilor respiratorii, care determină scăderea capacității vitale, cu scăderea oxigenului alveolar, reducând hematoza. În sângele circulant se va găsi o cantitate mai mică de oxigen (hipoxie) și mai mult CO_2 (hipercapnie). Astfel, apar tulburări ale funcției neuronilor cerebrali, trecându-se clinic prin semne de encefalopatie respiratorie. Defectele structurale ale cutiei toracice sau ale coloanei vertebrale apărute după fibrotorax, hidrotorax, cifoscolioze, spondilite anchilopoietice, rahitism ș.a. produc o hipoventilație alveolară și uneori fenomene de encefalopatie respiratorie. Fenomene de encefalopatie respiratorie se pot întâlni și în cazurile de obezitate accentuată cu hipoventilație alveolară. Sindromul Pickwick se caracterizează prin obezitate, hipersomnie hipoventilație pulmonară și policitemie.

Evoluția insuficienței respiratorii este stadială — compensată și decompensată — ca urmare a intrării în funcțiune a diferitelor mecanisme care-și au eficiența în cadrul anumitor limite. Stadiul de insuficiență respiratorie decompensată, caracterizată prin suboxigenare permanentă, devine manifestă și în repaus, exprimându-se printr-o serie de suferințe care interferează în grade variabile și predomină după etapa respiratorie esențial interesată: cianoză, tahicardie, hipertensiune arterială, suferințe neurologice și, în final, coma hipoxemică.

Simptomatologia clinică a encefalopatiei respiratorii

1. Cefaleea apare către sfârșitul primului an de la începutul tulburărilor de hematoză, inițial sporadic, apoi în somn, din ce în ce mai intensă și mai persistentă. Cefaleea se poate însoți de edem papilar, de cianoză retiniană și de semne neurologice de focar. Apariția cefaleei se explică prin dilatarea vaselor cerebrale și edem cerebral. În timpul somnului nocturn sau diurn, hipoxemia hipercapnică acidozică se accentuează și determină dilatarea paralitică a vaselor cerebrale printr-un mecanism complex. La trezirea din somn, în loc să se producă brusc o vasoconstricție cu scăderea debitului sanguin cerebral și creșterea vitezei de circulație, persistă vasodilatația paralitică (1—2 ore). Așa se explică apariția cefaleei după adormire cât și la trezirea din somn, dispărând mai târziu, odată cu restabilirea vasomotricității.

2. Tulburarea funcției somn-veghe. *Somnolența diurnă* apare în orice moment al zilei, cu o durată variabilă, de câteva minute la câteva ore. Somnul nocturn survine greu uneori foarte târziu, deseori fiind precedat de o stare de agitație sau e întrerupt de apariția cefaleei. În decubit dorsal, atât în somnul nocturn, cât și diurn, bolnavii prezintă apnee durând 10—60 sec. Hipoxemia determină somnolență diurnă și încetinirea traseului electroencefalografic, cu bufeuri de unde theta, chiar delta, sincrone. Noaptea, hipoxemia hipercapnică acidozică se accentuează și declanșează compensator sistemul ergotrop, care determină *insomnia nocturnă* (Popoviciu și colab., 1972, 1978, 1984).

3. Tulburările psihice sunt reprezentate de: fatigabilitate intelectuală, indiferentism, stări de deprimare, de agitație, tulburări de atenție, memorie, voință și de afectivitate. Îndeosebi nocturn, bolnavii prezintă stări de neliniște, agitație, uneori stări confuzionale cu elemente halucinatorii. La o saturație de 85—95%, cu normocapnie nu apar tulburări funcționale neuro-

Scanned with OKEN Scanner

psihice. Acestea apar la o saturație oxigenică de 65—85% cu hipercapnie, iar la saturația oxigenică sub 65%, cu hipercapnie accentuată, apar tulburări de conștiență, mergând uneori până la comă.

4. Mișcările involuntare constau în: tremurături discrete ale membrelor superioare, mioclonii și flaping-tremor, datorate creșterii CO_2, care depolarizează prin acidoză intracelulară partea rostrală a formației reticulate, ce controlează mișcările ritmice fazice și tonice. Uneori bolnavii au convulsii tonico-clonice și alte simptome de interesare meningo-encefalică. Fără tratament, de regulă, bolnavii cu obnubilare pot merge până la comă, acompaniată sau nu de mioclonii, de flapping-tremor, de abolirea pasageră a reflexelor osteotendinoase, de prezența semnului Babinski, de scăderea pragului convulsivant. Mai rar, bolnavii prezintă amețeli și fenomene de tipul sincopei de efort, care pot apărea cu mulți ani înaintea decompensării cardiace.

5. Semnele oftalmologice sunt reprezentate de cianoză retiniană, dilatare și tortuozitate venoasă; hiperemie papilară, rar edem papilar. La examenul fundului de ochi se constată: ușoară dilatare a venelor, TACR normală sau ușor crescută (creșterea compensatoare). În faza a II-a a encefalopatiei respiratorii modificările descrise sunt ceva mai accentuate. În faza a III-a a encefalopatiei respiratorii venele sunt sinuoase, dilatate, cianotice, iar TACR e crescută. În ultima fază a encefalopatiei respiratorii și a fibrozei pulmonare — faza de cord pulmonar decompensat — pe lângă modificările descrise, apare edemul papiloretinian, hemoragii perivenoase și, mai rar, tromboza venelor retiniene (Marin, 1962).

6. Semnele electroencefalografice merg de la disritmie minoră, cu salve de unde theta-delta hipersincrone, până la dezorganizare completă a traseului, cu ritmuri delta difuze, fără reactivitate. Nici un grafoelement electroencefalografic nu este specific. Tulburările de electrogeneză sunt date de suferința neuronală, la rândul ei cauzată de tulburări metabolice mari (hiperemie, anoxie, tulburări electrolitice, acidoză) (Popoviciu și colab., 1978, 1984).

7. Simptome din partea altor aparate. Acești bolnavi mai prezintă cianoză, turgescența venelor jugulare, hepatomegalie, cu alterarea probelor funcționale hepatice, suplenomegalie, balonări postprandiale și uneori vărsături.

ENCEFALOPATIA SUBCORTICALĂ PROGRESIVĂ (E.: progressive subcortical encephalopathy) (boală). Este vechea denumire a encefalopatiei Binswanger (vezi și ateroscleroza cerebrală).

Encefalopatia Binswanger, numită inițial encefalita subcorticală progresivă, este o formă de boală vasculară rară, cu tablou morfologic bine conturat. Apare de obicei în fazele avansate ale bolii hipertensive, faze în care leziunile arteriolare date de hipertensiunea arterială se asociază leziunilor arterelor mari date de ateroscleroză. După Feigin și Popoff (1963), Feigin și Budzilovich (1972) ș.a., encefalopatia Binswanger s-ar datora puseurilor repetate de edem cerebral din hipertensiunea arterială prelungită.

Morfopatologie: în forma pură descrisă de Binswanger, cortexul și fibrele arcuate subcorticale ar fi intacte, leziunea interesând doar substanța albă, predominent în lobii temporali și occipitali. Substanța albă apare mult atrofiată și, ca urmare, coarnele occipitale și temporale ale ventriculilor laterali sunt mult dilatate. Pe colorațiile mielinice ale secțiunilor cerebrale se observă în substanța albă zone de paloare mielinică difuză, nesistematizate, de diverse

Scanned with OKEN Scanner

intensități și cu margini neprecise de obicei. În aceste zone, astrocitele fibrilare proliferează intens; pot apare rari corpi granuloși.

Mai pot apărea ramolismente subcorticale, ramolismente lineare sau laminare în scoarță, aspecte de atrofie granulară a cortexului, de necroză parenchimatoasă electivă.

ENCEFALOPATII TOXICE (E.: toxic encephalopaties) (boli). Toxicele (anorganice sau organice) acționează asupra creierului prin modificări ale circulației cerebrale, ale metabolismului intraneuronal, ale joncțiunii neuronale și ale celulei nervoase.

a. *Tulburările circulației cerebrale.* Tulburările circulației cerebrale induse de toxic și care generează leziuni cerebrale sunt: anoxia cu hipoxidoză sau privarea de oxigen la nivel celular; edemul interstițial, care provoacă o suferință celulară directă sau indirect, prin HIC, cu comprimarea ramurilor arteriale și tulburări circulatorii secundare; ischemia cerebrală, prin vasospasm, vasostază sau obstrucții; acțiunea histotoxică a substanței.

b. *Tulburările metabolismului neuronal.* Metabolismul celulei nervoase (glucidic, lipidic, protidic) poate fi tulburat, în funcție de natura toxicului, prin blocarea diferitelor sisteme enzimatice.

c. *Tulburările la nivelul joncțiunii neuronale.* Mediatorii chimici care transmit influxul nervos la nivelul sinapselor sunt foarte sensibili la acțiunea toxicelor; acestea pot avea acțiune anticolinesterazică, antimonoaminoxidazică etc.

d. *Perturbările din interiorul celulei nervoase.* Este vorba de modificări hidroelectrolitice, care alterează schimburile de membrană și activitatea celulară. Unele toxice blocante nervoase ar fi absorbite în regiunile hidrofobice ale proteinelor din membrană, unde blochează transporturile ionice care formează suportul potențialului de acțiune al celulei nervoase. Uneori toxicul poate bloca celula nervoasă printr-un schimb competitiv, înlocuind un constituent normal al celulei.

CLASIFICAREA ENCEFALOPATIILOR TOXICE

I. După natura chimică a toxicului:

A. *Toxice anorganice*: metale, metaloizi și compușii lor (Pb, Hg, As, Mn, Sn, P).

B. *Toxice organice*: a) benzen, hidrocarburi halogenate alifatice, tetraclorură de carbon; b) alcooli, glicoli; c) sulfură de carbon; d) compuși organofosforici.

C. *Toxice medicamentoase:* cortizon, antibiotice etc.

II. După simptomatologia clinică

A. *Encefalopatii psihozice* (Bulandra, 1981):

1. Encefalopatii fugace — (beții toxice): solvenți organici, benzină, benzen, toluen, bromură de metil, tetraclorură de carbon, tricloretilen, tetraclormetan, alcool metilic, sulfură de carbon, compuși organofosforici, beția marilor adâncimi (muncă în aer comprimat, azot).

2. Stări confuzive: encefalopatie saturnină, prin plumb, tetraetil, organomercurice, tetraclorură de carbon, bromură de metil, sulfură de carbon, compuși organofosforici, organo-clorurați, oxid de carbon, alcooli.

Scanned with OKEN Scanner

3. Come toxice: saturnism, solvenți organici, bromură de metil, nitrobenzen, aminobenzen, oxid de carbon, organo-fosforice.

4. Come convulsive: metale (plumb, arsenic, taliu, mercur), alcool metilic, sulfură de carbon, compuși organocloruraţi.

5. Deteriorări mintale progresive (Demenţe). Plumb, mercur, mangan, bromură de metil, sulfură de carbon, oxid de carbon.

B. *Encefalopatii cu simptomatologie de tip convulsiv* (crize convulsive izolate):

Saturnism, bromură de metil, derivaţi nitraţi ai fenolilor, tetraclorură de carbon, compuși organocloruraţi.

C. *Encefalopatii cu simptomatologie predominant extrapiramidală:*

1. Sindroame striate (parkinsonism profesional): Mn, sulfură de carbon, oxid de carbon, bromură de metil, Pb, Hg.

2. Sindroame diskinetice toxice: Hg, compuși organomercuriali, compuși organofosforici, Mn, Ba, Zn, Cu, bromură de metil.

ENCEFALOPATII TOXICE PRIN COMPUȘI ANORGANICI

A_1. Prin metale

I. Encefalopatia arsenicală (E.: arsenical encephalopathy) (boală).

Arsenicul, ca și compușii săi minerali sau organici sunt toxici pentru organism, prin acidul arsenios, ce rezultă din transformările arsenicului în organism. Îmbolnăvirea prin arsenic poate fi accidentală, dar principala cauză o reprezintă intoxicaţia profesională în cadrul folosirii și fabricării îndeosebi a pesticidelor arsenicale. Atingerea sistemului nervos central se manifestă printr-o encefalopatie acută, edematoasă și hemoragică cu demielinizări și necroze celulare în focar. Intoxicaţia profesională este foarte rară; se produce prin inhalarea toxicului în doze mari și timp scurt (insecticide arsenicale de obicei); apar arsuri în nas, gât, conjunctivită, tuse, dispnee, cu rinoree accentuată („gripa arsenicală"), apoi vărsături, colici abdominale, diaree. Cefaleea este intensă, hipertermia accentuată este în creștere, bolnavul devine confuz, foarte agitat, apar crize convulsive (în 80% din cazuri) apoi somnolenţă și comă. Sunt prezente: redoarea cefei, hiperreflectivitate osteotendinoasă, semnul lui Babinski bilateral, hemi- sau tetraplegie. Agravarea comei, tulburările respiratorii și cardiace fac ca encefalopatia să sfârșească letal în peste 50% dintre cazuri. *Paraclinic:* LCR este hipertensiv, dar compoziţia rămâne normală; rareori are aspect hemoragic. Traseul EEG poate arăta unde lente de voltaj crescut, care se ameliorează când evoluţia clinică devine regresivă. Există și o formă de *encefalopatie subacută:* cefaleea se instalează progresiv, apar ameţeli, bradipsihie și un sindrom de hipertensiune intracraniană, care poate duce la comă. Dacă evoluţia se prelungește, manifestările cerebrale se ameliorează. Encefalopatia arsenicală poate fi însoţită și de alte simptome ale intoxicaţiei arsenicale: digestive, renale (oligo-anurie), hepatice (subicter), polineuropatice și mielopatice (mielopatie arsenicală).

Scanned with OKEN Scanner

MORFOPATOLOGIE

În sistemul nervos se observă semne de „encefalită" hemoragică sau purpură cerebrală. Acestea se caracterizează prin: hemoragii petesiale diseminate în nevrax, predominante în substanța albă, simetric dispuse în centrul oval, corpul calos, capsula internă, pedunculii cerebrali și trunchiul cerebral. Uneori sunt hemoragii mai întinse și se văd focare necrotice în scoarță și în substanța albă. Creierul este edematiat, plin de lichid (apoplexie seroasă). Există leziuni degenerative ale multor neuroni corticali și ocazional proliferări puțin importante de astrociți. Se observă leziuni ale endoteliului capilar, hialinizări ale pereților, cu trombi celulari și hialini, care obstruează lumenul vascular, determinând necroza ariilor învecinate. Purpura cerebrală nu este caracteristică intoxicației arsenicale, ci poate fi întâlnită în cazuri foarte diverse ca intoxicația cu sulfonamide, cu fosgen, în dizenterie, pneumonie ș.a.

Prognosticul encefalopatiei arsenicale severe este grav; 50—70% dintre cazuri sunt fatale, de obicei în 48 de ore.

TRATAMENT

În intoxicația acută se administrează cât mai rapid DMP. Dacă intoxicația a avut loc pe cale digestivă, se fac spălături gastrice cu 2—3 litri apă urmate de instilare de lapte sau tiosulfat de sodiu 1%. DMP-ul se administrează parenteral în soluție de 10%. În cazurile grave se dau doze de 3 mg/kilocorp de 6 ori pe zi în primele două zile, apoi doze similare de 4 ori pe zi în următoarele trei zile, apoi injecții la 12 ore interval, în următoarele zile, până la dispariția simptomelor. Concomitent se rehidratează și se reclorurează bolnavul. Pentru a scădea presiunea intracraniană, se administrează soluții hipertone. Dacă apare o stare de șoc, se fac transfuzii de sânge, se administrează oxigen.

II. **Encefalopatia mercurială** (E.: mercurous encephalopathy) (boală)

Mercurul este toxic sub formă de pulbere fină și mai ales sub formă de vapori. Produce intoxicații profesionale și intoxicații accidentale medicamentoase. Profesiunile mai expuse sunt: distilarea mercurului, fabricarea lămpilor de incandescență (lămpi cu mercur), a ampulelor radiologice cu ajutorul trompelor de mercur, industria termometrelor, barometrelor și manometrelor cu mercur, fabricarea sărurilor de mercur (azotat, clorură și cianură de mercur), industria farmaceutică (calomel, sublimat), industria compușilor organomercuriali (alchil-mercurici), în locurile de lucru cu fenol și metoximetil, care sunt folosiți ca fungicide în agricultură.

PATOGENIE

Mercurul este toxic atât ca atare, cât și prin compușii săi (anorganici și organici). El pătrunde în organism prin respirație și mai rar prin piele. Se fixează în ficat, rinichi, S.N. Se elimină prin fecale, urină, plămîni. Mercurul inhibă unele sisteme enzimatice, cum sunt sistemele mitocondrial oxidativ-fosforilazic și de producere de citocrom-C-oxidază. El se combină cu ambele grupări sulfhidril și fosforil în membrana celulară, mai ales cu prima grupare.

În sistemul nervos inhibă probabil grupările SH ale monoaminooxidazei cerebrale.

Scanned with OKEN Scanner

MORFOPATOLOGIE

Alterările macroscopice din encefalopatia mercurică sunt reprezentate de: edem cerebral generalizat, congestie a creierului și a meningelor, petești intracerebrale de tipul „purpura cerebri". Foarte rar pot să apară atrofii ale lobilor frontali și occipitali, atrofie de cerebel. Leziuni degenerative se produc și în cortexul calcarin și în mai mică măsură și în alte zone cerebrale (ganglioni bazali, mezencefal).

SIMPTOMATOLOGIE

Intoxicația acută și subacută este rară, de obicei accidentală sau voluntară, consecința unei intoxicații medicamentoase. Se caracterizează prin tulburări digestive (stomatită, enterită), renale, (nefrită), manifestări cutanate (eritrodermie mercurială); uneori apar tulburări psihice și neurologice: tremurături, alterări vizuale și de auz, semne cerebelo-extrapiramidale. **Intoxicația cronică** este forma cea mai caracteristică a hidrargirismului profesional; pe prim plan sunt simptomele neuropsihice, însoțite secundar de stomatită, tulburări gastrointestinale și atingere renală. **Debutul** poate fi insidios, prin tremor și slăbiciune a membrelor, sau prin modificări progresive de personalitate. Simptomul cel mai frecvent este astenia, apoi cefaleea, ameteli, tulburările somnului și iritabilitatea; ele alcătuiesc tabloul așanumitei „neuroastenii mercuriale", care poate persista timp de săptămâni sau luni de zile. Aceste simptome sunt întrerupte ori însoțite de perioade de excitabilitate și iritabilitate, care devin adesea foarte accentuate când bolnavul este sub impulsul unei tensiuni emoționale. Mulți bolnavi devin agresivi, au conflicte la locul de muncă. Iritabilitatea accentuată, acompaniată de anxietate, timiditate, nesiguranță, formează „eretismul mercurial". Uneori există și o tendință la autism, care dă o notă schizoidă modificărilor de personalitate. Alteori evoluția se face spre un tablou psihotic sever. În cazurile grave poate apărea o apatie, care poate ajunge până la letargie; bolnavul adoarme de îndată ce se așează pe scaun. Semnul major, caracteristic, este tremorul intențional, agravat de oboseală, emoții, alcool. Tremorul începe în comisurile labiale, în repaus se observă tremurături fine ale extremităților, net exagerate cu ocazia unor mișcări intenționale, precise, ca de exemplu în scris. Este vorba de un tremor cerebelos tipic, care domină tabloul neurologic și la care se pot adăuga asinergie, adiadococinezie, mers cerebelos, nistagmus. Vorbirea este monotonă, scandată (pselism mercurial); uneori examenul pune în evidență mioclonii. Au fost descrise semne extrapiramidale: mișcări coreiforme și atetozice; hipertonie musculară (fenomenul „roții dințate", exagerarea reflexelor de postură); destul de frecvent, faciesul are un aspect parkinsonian. În cursul evoluției mai pot apărea: polinevrite (mai ales senzitive; când apar pareze, acestea sunt difuze și discrete), nistagmus, hipoacuzie, tulburări vizuale.

Intoxicația prin compuși organici de mercur. Compușii organo-mercuriali și în special derivații alkilați sunt foarte toxici. Mai frecventă și mai gravă este intoxicația cronică în care, pe prim plan, stau simptomele de atingere ale sistemului nervos central. După o perioadă de latență, greu de precizat și care poate varia de la 2 săptămâni la 2 luni, debutul se face prin astenie cu parestezii. Este vorba de un sindrom astenic urmat de parestezii ale limbii, buzelor și apoi ale extremităților membrelor. Encefalopatia mercurială confirmată este caracterizată prin ataxie, disartrie, paralizii flașe, uneori și tulburări senzoriale: diplopie, strâmtoarea cîmpului vizual, surdi-

Scanned with OKEN Scanner

tate. Scrisul și vorbirea sunt mult tulburate din cauza ataxiei și a tremurăturii. Câteodată se adaugă și fenomene extrapiramidale (mișcări coreoatetozice). Tulburarea de vedere poate avansa până la cecitate. Alături de această encefalopatie, predominant cerebeloasă, se observă tulburări digestive (stomatită, colită spastică) și atingere renală. Intoxicația prin compuși organici este mult mai gravă decât cea prin compuși anorganici. *Diagnosticul* intoxicației cu mercur nu este dificil dacă circumstanțele etiologice sunt cunoscute și dacă tabloul clinic asociază semne digestive și renale de hidrargirism cu encefalopatie. Date suplimentare sunt furnizate de căutarea mercurului în aer la locul de muncă și de dozarea mercurului în urină. Se poate afirma că un individ normal care elimină prin urină pe zi mai mult de 200 micrograme mercur/l este susceptibil să prezinte o intoxicație mai devreme sau mai târziu.

TRATAMENT

Intoxicația cu compuși anorganici: *în intoxicația* acută se administrează de urgență DM; dar prognosticul depinde de gradul leziunilor tubulare renale. *Tratamentul intoxicației cronice* se face de preferință cu Ca-EDTA-Na_2 în doze de 2 g intravenos/zi, în 2—3 cure de câte 10 zile, cu pauze de 10 zile între acestea. Se mai poate folosi și N-acetil-penicil-amina per os, în doze de 250 mg × 4/zi, în 2—3 cure de câte 10 zile, despărțite de intervale de 15—20 de zile. Eliminări apreciabile de mercur se obțin și cu D-penicilamină. La acestea se adaugă tratamentul simptomatic: sindromul astenovegetativ se tratează cu neuroleptice, tremorul cu antiparkinsoniene și se va proteja celula nervoasă prin doze mari de vitamine B_1, B_6 și B_{12}.

III. Encefalopatia saturnină (E.: saturnine encephalopathy) (boală).

ETIOPATOGENIE

Reprezintă una din modalitățile evoluției intoxicației acute sau cronice prin plumb. Plumbul este toxic atât prin el însuși, cât mai ales prin sărurile lui (cu atât mai toxice cu cât sunt mai solubile). Intoxicația cu plumb poate să apară accidental (ingestia de apă care a curs prin țevile de plumb, de băuturi alcoolice distilate în recipiente de plumb etc.) sau la anumite profesii (extracția și tratarea plumbului din minereu, fabricarea acumulatoarelor, a vopselelor de plumb, în tipografie etc.). *Calea de pătrundere* a plumbului în organism poate fi: — respiratorie (este cea mai periculoasă); — digestivă și cutanată. Mecanismul atingerii cerebrale este încă neelucidat; efectul toxic direct al plumbului nu poate explica apariția encefalopatiei, deoarece cantitatea de plumb din SNC este mică, în comparație cu cea din alte organe (ficat, spre exemplu: 150 în creier, față de 700—3000 ug/100 g de țesut în ficat). S-a emis ipoteza unei creșteri a permeabilității barierei hemato-encefalice datorită alterării structurilor precapilare.

MORFOPATOLOGIE

În procesele encefalice acute se constată un edem cerebral, uneori cu dilatări vasculare, hemoragii punctiforme și chiar dilatări ale sistemului ventricular, în special în regiunile frontale și în scoarța cerebeloasă. Microscopic: congestie capilară, edem endotelial, uneori cu proliferare endotelială și fibroză adventițială. Se pot observa proliferări macrogliale în substanța albă. Modificările neuronale sunt secundare ca importanță și atipice. Se pot vedea vacuole citoplasmatice. În contrast cu encefalopatia acută, în formele cronice se observă o predilecție pentru reacțiile mezodermale.

Scanned with OKEN Scanner

SIMPTOMATOLOGIE CLINICĂ

Encefalopatia saturnină este mai gravă la copii. **Debutul** poate fi acut, dar de obicei apare progresiv. În majoritatea cazurilor se observă o deteriorare lentă a funcțiilor psihice, în special tulburări de memorie și atenție. Tot în debut se pot întâlni tulburări nevrotiforme: astenie, depresie, anxietate, agitație, iritabilitate și insomnie. Un simptom supărător și alarmant este cefaleea, care, prin intensitatea ei, poate sugera o tumoare cerebrală. Pot apărea episoade psihotice acute, cu confuzie, delir, halucinații, precum și crize epileptice (generalizate sau focale). În cursul encefalopatiei saturnine s-au mai observat și alte numeroase simptome: tremurături ale mâinilor, feței și limbii, hemiplegie, amauroză, hidrocefalie, semne cerebeloase, edem papilar. De aceea uneori diagnosticul diferențial cu o tumoră intracraniană se impune.

FORME CLINICE

1. **Mica encefalopatie,** care seamănă cu accidentele cerebrale ale hipertensiunii arteriale, manifestată prin accidente tranzitorii datorate unui spasm vascular, se manifestă prin amauroză, surditate, afazie, durând câteva ore și, în genere, benigne.

2. **Marea encefalopatie** sau **eclampsia saturnină,** observată în special la copiii care au supt jucării de plumb, dar putând avea și o origine profesională. Cefaleea este intensă, apar stări de rău epileptic, hiperazotemie, edem cerebral și comă, de prognostic sumbru. Encefalopatia saturnină este gravă. Mortalitatea a fost apreciată între 25 și 75 %, iar bolnavii care au supraviețuit, au rămas, de obicei, cu sechele. *Paraclinic* lichidul cefalorahidian este uneori hipertensiv, uneori cu albumina și elementele celulare crescute; concentrația de plumb poate atinge 350 micrograme %. Modificările EEG, de obicei prezente, nu au nimic caracteristic. Encefalopatia saturnină poate fi însoțită și de alte complicații neurologice: paralizii de oculomotori (izolate, uni- sau bilaterale); amauroză tranzitorie, fără leziuni oftalmoscopice; edem papilar cu hemoragii și exudate.

Tratamentul de elecție este cu agenți chelatori de tipul EDTA și anume: cu Ca-EDTA-Na_2 (sarea monocalcică disodică a acidului etilen-diamintetraacetic). Acest agent chelator formează cu plumbul compuși stabili, netoxici și solubili, care se elimină rapid pe cale urinară. Modul de administrare este sub formă de perfuzii intravenoase în doze de 2 g/zi (10 cm^3 din soluția 10% la 12 ore interval), în serii de 3—5 zile consecutive, după o pauză de aceeași durată tratamentul se reia. Tratamentul trebuie să fie continuat până la dispariția simptomelor și revenirea la normal a datelor de laborator. Doza maximă este de 25—50 mg/kilocorp/zi; obligatoriu se vor administra, după simptomatologie: neuroleptice, soluții hipertone sau se pot practica puncții repetate în scop decompresiv.

A_2. Encefalopatii toxice prin metaloizi

Sunt rare. S t a n i u l poate da naștere la o encefalopatie cu edem cerebromeningeal, manifestat prin paraplegii, amauroză, tulburări psihice.

F o s f o r u l — poate genera leziuni encefalice de tip hemoragic și degenerări grave ale neuronilor corticali. Encefalopatia acută apare în câteva ore de la intoxicația cu fosfor și se manifestă clinic prin: agitație, delir, convulsii, fenomene psihotice, comă; în rare cazuri apar paralizii.

Scanned with OKEN Scanner

ENCEFALOPATII TOXICE PRIN COMPUȘI ORGANICI. (E.: toxic encephalopathies by organic compounds) (boli).

I. **Encefalopatii etilice**

A. Encefalopatia acută (vezi coma alcoolică)

B. Encefalopatia cronică

Există două tipuri de encefalopatie cronică produsă de alcoolul etilic: *encefalopatia Gayet-Wernicke* și *necroza axială a corpului calos* (Marchiafava-Bignami).

a. *Encefalopatia Gayet-Wernicke* — numită și polioencefalita superioară hemoragică — este o encefalopatie cronică ce apare în cursul alcoolismului (îndeosebi), dar și în cursul unor stări carențiale alimentare.

Patogenia este de tip carențial, prin avitaminoză complexă și în special avitaminoză B_1, B_2 și B_6 (rolul principal revine lipsei de tiamină, care apare în cursul intoxicației cronice etilice).

Morfopatologie. Macroscopic, encefalul poate apare normal sau prezintă leziuni cronice moderate de tipul leptomeningitei cronice, ori o atrofie girală discretă.

Microscopic, leziunile encefalice sunt reprezentate de focare numeroase degenerative diseminate sau confluente. Există reacții vasculare și conjunctive, cu mici hemoragii perivasculare, hiperplazie glială și leziuni degenerative ale celulelor nervoase.

Focarele sunt răspândite după o topografie difuză, dar caracteristică: nucleii hipotalamici (în special tuberculii mamilari); mezencefalul (regiunea periapeductală, mai ales la nivelul tuberculilor cvadrigemeni); substanța cenușie subependimară pontină și bulbară, cu alterarea nucleilor nervilor cranieni și a structurilor învecinate. Leziunile sunt bilaterale și simetrice. Mai rar se găsesc leziuni diseminate în: cortexul cerebral, cerebel, corpul calos.

SIMPTOMATOLOGIE CLINICĂ

Este polimorfă. Instalarea tabloului de encefalopatie este precedată uneori de o *fază prodromală* care poate dura două săptămâni sau luni și în care se constată: anorexie, grețuri, vărsături, cefalee, insomnie, iritabilitate, tulburări de echilibru, tulburări vizuale (scotom central, discromatopsie); tot în această fază pot să apară simptome polineuropatice și sindrom Korsakov (polineuropatie, amnezie, confabulație). *Perioada de stare* se caracterizează prin instalarea unei obnubilări intelectuale progresive, hipersomnie, tulburări psihotice (episoade halucinante, delirante, agitație psihomotorie).

Sindromul neurologic se caracterizează prin diferite forme și grade de oftalmoplegie, ineteresând în mod dominant nervii oculomotori comuni, dar și perechile IV și VI; apar paralizii oculare asimetrice, ptoză, limitarea mișcărilor globilor oculari; frecvent apare mioză cu anizocorie prin atingerea centrului simpatic ocular diencefalic Karplus și Kreidl (Sofletea, 1967). Mai rar apare nistagmus, edem papilar. De obicei, însă, examenul fundului de ochi arată hemoragii retiniene superficiale de tip interfascicular.

Alte semne neurologice constatate într-o proporție mai mică: semne extrapiramidale de tip hiperkinetic (tremor, mișcări coreice sau coreoatetozice) și/sau hiperton (redoare de ceafă de tip pseudomeningian, contractură opozițională); semne cerebeloase (diferite grade de ataxie cu tremor intențional,

Scanned with OKEN Scanner

dizartrie, tulburări de ortostațiune și mers); foarte rar apar diferite grade de pareze uni- sau bilaterale din seria piramidală.

Tulburări vegetative. Sunt frecvente: hipertermie, transpirații abundente, tahicardie. Se poate asocia un sindrom hemoragic de tip petesial diseminat. De obicei *LCR* este normal, rar poate avea o nuanță hemoragică.

Forme clinice. Se descrie *forma clinică completă* cu tulburări neurologice și psihice; *forma superioară* (cerebrală) cu predominanța sindromului psihic și vegetativ; *forma inferioară* (de trunchi cerebral) cu oftalmoplegie bilaterală. Frecvent există o intricare între simptomele formei superioare și celei inferioare.

EVOLUȚIE. PROGNOSTIC. TRATAMENT

Evoluția este progresivă în cazurile netratate; somnolența se accentuează, se instalează cașexia; asistăm la o demențiere progresivă (Victor și colab., 1971; Blank și colab., 1975), comă cu sfârșit letal în aproape 50% din cazuri. Prognosticul a fost însă modificat în ultimii ani, prin tratamentul vitaminic masiv (B_1, B_2, B_6, vitamina C), acid glutamic, metabolice cerebrale, corticoterapie.

b. *Necroza axială a corpului calos* (sau sindromul Marchiafava-Bignami. Deși în etiopatogenia ei s-au incriminat factori toxici variați — carențiali și infecțioși — cauza principală este însă etilismul cronic (Sofletea, 1967).

MORFOPATOLOGIE

Corpul calos prezintă o necroză axială, cu respectarea structurilor lui ventrale și dorsale. Microscopic se observă o demielinizare intensă, însoțită de o reacție glială și de o infiltrație cu macrofage, în timp ce axonii sunt relativ cruțați.

Tabloul clinic prezintă următoarele sindroame:

— *sindromul psihic*, reprezentat de demențierea progresivă, cu stări de agitație psihomotorie și cu tulburări de conștiență;

— *sindromul neurologic*, reprezentat de: hipertonie opozițională marcată, care se exagerează, la cele mai mici tentative de mobilizare pasivă a unui segment corporal; astazoabazie (bolnavul este incapabil de a-și menține ortostațiunea sau de a merge nesprijinit; dacă este susținut, are un mers bradipedic, iar dacă i se suprimă brusc sprijinul, prezintă tendința de a cădea înapoi); tulburări de vorbire; tulburări piramidale; tulburări apraxice (vezi apraxia caloasă); accese convulsive.

Diagnosticul diferențial. În principal se face cu un proces expansiv intracranian frontal (tumoră, hematom), dar lipsesc semnele de hipertensiune intracraniană și sunt prezente semnele intoxicației cronice etilice.

TRATAMENT

Se administrează masiv vitamine (grup B), acid glutamic, metabolizante cerebrale, îndeosebi nootrope, la acestea se adaugă tratamentul simptomatic.

II. Encefalopatii prin hidrocarburi aromatice.

Benzenul este una din hidrocarburile industriale cele mai toxice. El acționează electiv asupra măduvei hemato-formatoare dar și asupra creie-

rului. Mecanismul principal constă în reducerea rezervelor de sulf, prin eliminarea metabolitului său principal, fenolul; ca urmare, sunt tulburate procesele de oxidoreducție tisulară. De asemenea, benzenul blochează grupările sulfhidrice necesare metabolismului glucidic și vitaminic.

Encefalopatia acută este o encefalopatie fugace. Inhalarea unor cantități excesive de vapori de benzen produce: euforie ori o stare asemănătoare beției, cu incoordonare, acufene, cefalee, obnubilare; mers ataxic; mioclonii; crize convulsive; paralizii și comă. Dacă această fază este depășită, se produce o recuperare de obicei completă. În formele grave se produce exitusul prin paralizie respiratorie.

Encefalopatia cronică. Inițial se manifestă prin tulburări neurovegetative, astenie, cefalee, ameteli, tulburări gastrointestinale („encefaloză toxică"). Ulterior, prin extinderea leziunilor sistemului nervos apar: tulburări piramidale, hipoestezii, ataxie, paraplegii, nevrită retrobulbară, neuropatie de median, crize convulsive, scleroze combinate ale măduvei. Simptomele din partea sistemului nervos central apar atât ca o consecință a anemiei, cât și ca urmare a unei acțiuni directe a toxicului. Modificările EEG constau în disritmii paroxistice, difuze sau focale și pot persista câteva luni după intoxicația acută în cazul persistenței tulburărilor neuropsihice.

Tratament: în forma acută se instituie tratament cu: oxigen, respirație artificială, reechilibrare hidroelectrolitică etc. Nu există tratament specific în formele de intoxicație cronică.

III. Hidrocarburi halogenate alifatice

Intoxicațiile cronice provoacă simptome prenarcotice, care persistă și înafara expunerii la toxic și care au fost atribuite unei „encefaloze toxice". Cele mai frecvente manifestări de acest tip sunt reprezentate de: cefalee, acufene, senzație de căldură, astenie fizică și intelectuală, insomnie sau somnolență, intoleranță la alcool, tulburări gastrointestinale și sexuale. Unele hidrocarburi pot determina semne neurologice variate: extrapiramidale, cerebeloase, piramidale etc.

a. Bromura de metil. Este folosită ca refrigerent în industria frigiderelor, industria chimică, a coloranților, în industria farmaceutică. A mai fost utilizată în dezinsectizare și ca extinctor, însă apariția a numeroase cazuri de intoxicații profesionale a făcut ca în prezent perimetrul ei de folosință să se restrângă.

Fiziopatologie. Toxicul pătrunde în organism pe cale respiratorie. Este metabolizată în acid bromhidric și alcool metilic. Intracelular ionul brom exercită un efect toxic principal asupra sistemului nervos. Ar fi blocate unele enzime (cu grupare sulfhidrilică) sau s-ar forma compuși cuaternari de amoniu cu grupurile conținând azot ale enzimelor, ducând la inhibiții enzimatice ireversibile.

Morfopatologie. S-au descris: modificări pulmonare (congestie și edem), dilatarea cordului drept, modificări degenerative hepatice, congestie renală. La nivelul creierului se găsește: edem cerebro-meningeal, congestie, modificări degenerative ale neuronilor, mai ales în ganglionii bazali și cortexul cerebral, gliază reparatorie și hemoragii petesiale. Leziuni hemoragice și perivasculare, precum și leziuni necrotice apar și în tuberculii cvadrigemeni posteriori (Franken, 1959), ca în encefalopatia Wernicke.

Scanned with OKEN Scanner

Simptomatologie. Instalarea tabloului de encefalopatie este precedată de o serie de simptome de alarmă: cefalee, ameţeli, somnolenţă, lipotimii, vomă, ambliopie, hiperacuzie, dizartrie, tulburări cutanate, anxietate, fobii.

Urmează o perioadă de latenţă de câteva ore până la două zile, după care se instalează tabloul de encefalopatie acută, manifestat prin: comă sau confuzie mintală şi crize convulsive. Epilepsia poate fi de tip grand mal, de tip jacksonian ori continuă de tip Kojevnikow.

Forme clinice. Înafară de forma acută, descrisă, există şi forme supraacute, în care exitusul survine rapid în cursul comei. Formele medii se caracterizează prin apariţia unui catar intens al căilor respiratorii şi semne neurologice şi psihice: mioclonii, crize epileptice, sindrom confuzional, anxietate. Această perioadă durează 3—4 zile, după care apar mişcări involuntare de tipul tremorului intenţional, mişcări coreice, atetozice, semne piramidale.

Diagnosticul se bazează pe cunoaşterea expunerii la toxice, evidenţierea bromului în sânge, semne de atingere hepatică şi renală (oligurie 24—48 ore). Traseul EEG poate arăta descărcări de vârfuri sau vârf-unde, care corespund cu secusele mioclonice, ori cu crizele convulsive.

EVOLUŢIE. PROGNOSTIC

În cazurile neletale, sechelele neuropsihice sunt frecvente (tremor intenţional, mişcări coreoatetozice etc.). Vindecarea este posibilă în formele cu prognostic favorabil, însă ea se face lent, necesitând luni şi chiar ani de zile.

Tratament. În cazurile grave este necesară reanimarea, prevenirea şi tratarea edemului pulmonar. Convulsiile epileptice sunt controlate prin barbiturice. În cazurile acute, un efect favorabil îl are corticoterapia. Pentru tulburările neuropsihice se administrează piridoxină şi tiamină.

b. Dicloretanul este utilizat ca solvent organic în industrie. Intoxicaţia este accidentală; ea se face pe cale digestivă, respiratorie sau cutanată. Dicloretanul este foarte toxic, cantitatea de 20—30 ml este mortală (pe cale digestivă). El produce necroză hepato-renală acută şi tulburări nervoase grave.

Simptomele nervoase apar imediat după intoxicaţie: ameţeli, vărsături, somnolenţă, comă; bolnavul poate sucomba în câteva ore sau zile. Dacă îşi revine din comă, presistă un sindrom confuzional şi semne neurologice: semne piramidale, tremor intenţional, mioclonii, crize convulsive cu modificări EEG şi EMG. În cazurile favorabile, tulburările nervoase se atenuează treptat; pot exista sechele.

Tratament — combaterea insufieicnţei acute hepato-renale; barbiturice şi fenotiazine pentru tulburările nervoase; dimercaptopropanol.

c. Tetraclorura de carbon — este folosită în industria cauciucului, la fabricarea refrigerenţilor, ca solvent al grăsimilor, ca lichid extinctor etc.

Fiziopatologie. Absorbţia are loc pe cale respiratorie. Tetraclorura de carbon pe celula nervoasă acţionează ca un narcotic. Este toxic mitocondrial la nivelul celulei hepatice, precum şi toxic asupra celulei epiteliale tubulare renale.

Morfopatologie: edem şi degenerare a fibrelor nervului optic; alterări vasomotorii în creier; arii de ramolisment în hipocamp, necroză pontină şi demielinizare, alterări ale celulelor Purkinje, edem şi hemoragii cerebrale.

Scanned with OKEN Scanner

Simptomatologie. Intoxicația acută se caracterizează prin apariția de cefalee, vertij, mers ataxic, apoi confuzie mintală, delir, letargie, comă. Uneori apar convulsii generalizate. Revenirea e adesea completă după 2—4 zile, însă apar tulburări hepato-renale grave.

În cazurile de intoxicație subacută sau cronică simptomele cele mai grave sunt cele date de insuficiența hepato-renală. Manifestările neurologice se încadrează în tabloul „encefalozei toxice": cefalee, acufene, tulburări ale bioritmului veghe-somn; semne extrapiramidale, piramidale și cerebeloase. Mai pot să apară: ambliopie, polineuropatie, confuzie mintală.

PROGNOSTIC

Este totdeauna rezervat datorită în special posibilităților evolutive spre atrofie galbenă acută a ficatului, spre necroză tubulară renală ori datorită atingerii toxice a sistemului nervos.

Tratament: în formele acute este necesară terapia intensivă; în formele cronice, protecția hepatică. Se recomandă: ciancobalanină, metionină, cortizon.

d) Sulfura de carbon — provoacă o atingere toxică a sistemului nervos central și periferic. Cauzele cele mai frecvente de intoxicație acută sau cronică cu sulfură de carbon apar în industria lacurilor, la prepararea insecticidelor, în industria cauciucului, în industria mătăsii artificiale.

Fiziopatogenie. Sulfura de carbon are o afinitate pentru grupările sulfhidrilice; ea inhibă citocromoxidaza și monoaminoxidaza, crescând cantitatea de serotonină din creier. Astfel s-ar putea explica o parte din simptomatologia neuropsihică.

Encefalopatia acută se caracterizează prin cefalee, vertij, vărsături, dureri precordiale și abdominale, tulburări respiratorii, facies congestionat, euforie, agitație psihomotorie, care se accentuează, transformându-se într-un delir grav sau într-o manie acută. Ulterior apar modificări ale stării de conștiență — de la stupoare până la comă —, midriază, areflexie osteotendinoasă, paralizie respiratorie.

Encefalopatia cronică se caracterizează printr-o simptomatologie complexă, care exprimă atingerea toxică a sistemului nervos central și periferic. Tulburările centrale, encefalice sunt reprezentate de: sindroame pseudoneurastenice, sindroame parkinsoniene, diferite tipuri de psihoze, iar leziunile nervoase periferice se manifestă prin polineuropatii și neuropatii ale nervilor cranieni, cu interesarea predominantă a nervului optic. Alterările psihice cu evoluție subacută sunt reprezentate de stări depresive sau maniacale, iritabilitate, accese de furie, halucinații vizuale, vise terifiante; în aceste forme și îndeosebi în psihoza toxică de tip maniaco-depresiv, spitalizarea este necesară, dar cu tot tabloul clinic grav, vindecarea poate fi obținută după mai multe săptămâni. Asocierea, de regulă, a polineuropatiei, dă encefalopatiei cronice prin sulfură de carbon, un aspect korsakovian. Sindromul parkinsonian se caracterizează prin: hipo- sau amimie, hipokinezie și hipertonie. Uneori apar și alte sindroame extrapiramidale de tip distonic — hiperkinetic, sau coreo-atetozic.

Anomaliile EEG difuze nu au nimic caracteristic pentru intoxicația cu sulfură de carbon, dar înregistrările repetate dau indicații prognostice și pot preciza întrucâtva gradul interesării sistemului nervos central, chiar atunci când datele clinice lipsesc.

Scanned with OKEN Scanner

Forma specială de encefalopatie descrisă după al doilea război mondial este determinată de expuneri îndelungate (peste 10 ani) la concentrații relativ joase (100—150 mg/m³), de sulfură de carbon. Particularitatea encefalopatiei constă în aspectul ei vascular cu ictusuri apoplectice ușoare și repetate, indicând leziuni vasculare cerebrale în focar, cu paralizie pseudo-bulbară, sindroame extrapiramidale, demență, asociate uneori cu atingerea renală și hipertensiune arterială. Caracteristic este faptul că tabloul clinic începe la o vârstă relativ tânără — 40—55 de ani — putând fi asociat unei polineuropatii și corelat cu o expunere îndelungată la sulfura de carbon. Acest sindrom de encefalopatie sulfocarbonică are deci o origine vasculară, arterioslecrotică, și angiospastică, la care contribuie în anumită măsură acțiunea angiospastică a sulfurii de carbon. Pe de altă parte, sulfura de carbon determină o creștere a colesterolului, cu scăderea fracțiunii esterificate; ea inhibă factorul de clarificare a plasmei, ceea ce împiedică transformarea betalipoproteinelor cu dispersie mai mare în alfa-lipoproteine, astfel că raportul beta-lipoproteine alfa-lipoproteine este crescut și se favorizează procesul aterosclerotic. Leziunile morfologice date de sulfura de carbon sunt: alterări parenchimatoase pe nervii periferici, leziuni calitative ale celulelor nervoase repartizate difuz, dar cu predominanță în cortex, striat, pallidum și evidente-modificări vasculare cu proliferări endoteliale, îngroșări și hialinizări ale arteriolelor corticale.

IV. Encefalopatia prin compuși organoclorurați.

DDT-ul (diclorodifeniltricloretan) — insecticid organoclorat. La expunerea repetată a organismului, acesta provoacă tulburări neurologice, prin acumulare lentă în țesutul adipos și nervos. Pot exista și intoxicații acute accidentale sau în scop suicidar.

Mecanismul de acțiune nu este cunoscut; experimental s-a demonstrat că DDT-ul are efecte neurotoxice evidente, determinând: tremor, convulsii și hiperpnee.

SIMPTOMATOLOGIE

Primele simptome sunt reprezentate de parestezii ale buzelor, limbii și feței, apoi și la nivelul extremităților membrelor. Tremor inițial la față și pleoape, care apoi se extinde la trunchi și membre. Apar semne generale, cefalee, stare de rău nedefinită, fatigabilitate, vertij, confuzie.

Aceste simptome sunt urmate de convulsii tonico-clonice, care durează puține minute. Urmează o perioadă de relaxare, cu respirație profundă și obnubilare, apoi urmează o nouă criză convulsivă și ciclul se repetă, ducând la exitus sau se produce recuperarea și crizele sunt controlate prin medicație sedativă.

În cazurile de intoxicație ușoară, este atins numai sistemul nervos periferic (neuropatie periferică motorie).

V. Encefalopatia prin compuși organo-fosforici.

Intoxicația cu compuși organofosforici poate fi profesională sau accidentală, uneori cu scop suicidar. Intoxicația profesională se produce pe cale respiratorie sau pe cale cutantă; la cea accidentală se adaugă calea digestivă (absorbția este mult mai rapidă).

Mecanism patogenic. Compușii organofosforici sunt extrem de toxici (parathionul este letal în doză de numai 0,3—0,4 g). Ei inhibă colinesteraza,

Scanned with OKEN Scanner

ducând la o acumulare de acetilcolină în organism (intoxicație acetilcolinică endogenă). Simptomele clinice ale intoxicației nu apar atât timp cât nivelul colinesterazei din țesutul nervos și organele afectate nu scade la 25—30% din normal.

SIMPTOMATOLOGIE

Simptomele apar după câteva minute sau ore de la intoxicație, depinzând de doză și de calea de pătrundere, la care se adaugă și factorul individual (copiii și obezii sunt predispuși în mod particular). Simptomatologia și semnele intoxicației datorite inactivării colinesterazei rezultă din excitarea tuturor sinapselor acetilcolinice din organism:

1. Sinapsele dintre fibrele nervoase vegetative postganglionare colinergice și organele efectoare (mușchi netezi, glande). Caracteristice sunt simptomele muscarinice.

2. Sinapsele din ganglionii vegetativi (între fibrele pre- și postganglionare) și sinapsele neuromusculare (striate). Caracteristice, sunt simptomele nicotinice.

3) Sinapsele colinergice din SNC. Apar simptome nervoase centrale.

Simptome muscarinice: mioză, scăderea acuității vizuale prin tulburări de acomodare, lăcrimare, sialoree, hipersecreție gastrică, colici abdominale, vărsături, diaree, incontinență urinară și de materii fecale, contracții uterine; rinobronhoree abundentă, laringobronhospasm, edem pulmonar, transpirații abundente, bradicardie, hipotensiune până la colaps.

Simptome nicotinice: fatigabilitate musculară, fibrilație musculară, crampe musculare, convulsii tonico-cloinice și apoi tetanice, paralizii care pot prinde mușchii respiratori.

Unele semne întâlnite deseori în timpul intoxicațiilor (midriază, hipertensiune, febră și hipoglicemie) se produc prin excitarea fibrelor simpatice la nivelul sinapselor ganglionare (tot acetilcolinice), sau prin deversarea de adrenalină din medulosuprarenală (inervată tot de fibre colinergice).

Simptome nervoase centrale: hiperexcitabilitate, neliniște, amețeli, cefalee, adinamie, depresie, somnolență sau insomnie, incoordonare cu tulburări de echilibru, ataxie, convulsii, respirație periodică Cheyne-Stokes, comă.

Simptomatologia clinică însă, de regulă, apare intricată secvența, gravitatea și complexitatea lor fiind dependente de poarta de intrare și de masivitatea intoxicației. Din punct de vedere al g r a v i t ă ț i i, se descriu următoarele forme clinice:

— f o r m e u ș o a r e, în care predomină tulburările digestive, senzație de constricție toracică, cefalee, amețeli, astenie; — f o r m e m e d i i ș i g r a v e, în care, la simptomele anterioare se adaugă tulburări oculare: mioză (pupile punctiforme și areactive), spasm de acomodare, diplopie, lăcrimare; fenomene respiratorii (rinobronhoree, constricție toracică prin bronhospasm, dispnee, cianoză), fenomene cardiovasculare (bradicardie, hipertensiune apoi hipotensiune arterială și colaps) tegumente palide, acoperite cu transpirații reci, fatigabilitate marcată; anxietate. Apar fibrilații, crampe, tremor. Când intoxicația este g r a v ă, apare pierderea coordonării musculare (ataxie), tulburări de vorbire, contracții tonico-clonice sau tetanice stare de agitație, confuzie.

Aceste simptome se pot agrava, dacă nu se instituie tratamentul la timp, prin instalarea colapsului, a convulsiilor generalizate și apoi la paraliziile

Scanned with OKEN Scanner

flasce, cu abolirea reflexelor. Bolnavul intră în comă, cu respirație Cheyne-Stockes, cianoză, apnee prin paralizia mușchilor respiratori.

Moartea se datorește cel mai adesea anoxiei, produsă fie de asfixie mecanică, fie de paralizia mușchilor respiratori. Cel mai frecvent însă survine oprirea respirației, prin inhibiția ireversibilă a centrului respirator, dată de activitatea directă a toxicului asupra SNC.

Diagnosticul clinic al intoxicației cu insecticide organofosforice se sprijină în primul rând pe cunoașterea expunerii la toxic. Certitudinea diagnosticului este dată de dozarea colinesterazei în plasmă și în hematii, iar în cazul intoxicației cu parathion, punerea în evidență de sânge și urină a metabolismului său, paranitrofenolul.

TRATAMENT

1. Intreruperea imediată a expunerii la toxic: spălarea tegumentelor cu apă și săpun sau soluție de bicarbonat de sodiu 4—10%; spălarea gastrică cu apă bicarbonatată 5—10%, conținând 20 g. cărbune animal pulbere; la sfârșitul spălăturii gastrice se va introduce pe sondă 30 g de sulfat de sodiu. Terapeutul, la îndepărtarea hainelor și efectuarea spălării tegumentelor, va purta mănuși de cauciuc.

2. *Tratamentul specific:*

a. *Atropina* se administrează în doze de 2 mg pentru cazurile medii și 4 mg cele grave, intravenos; repetarea la intervale scurte de 3 până la 10 minute, până la doze de 20—30 mg/zi. În doze mari, se va asocia oxigenul, pentru prevenirea fibrilației ventriculare. În formele ușoare, 1—2 mg de atropină la 15—20 minute interval.

b. *Antidotul propriu-zis este oxima.* Oximele sunt capabile să reactiveze colinesteraza, prin desprinderea competitivă a grupării inhibitorii. Ele însă nu trec bariera hematoencefalică. De aceea se asociază cu atropina.

Preparate: — PAM (piridin-2-aldoxim), intravenos, în sol. 1—5%, 10—20 mg/kcorp; — T o x o g o n i n a. Oximele acționează numai în primele 24—38 ore, atât timp cât colinesteraza este încă reactivabilă.

c. *Ganglioplegicele* — se pot folosi în lipsa oximelor: diparcol 0,25 g sau parsidol 0,10 g, administrate intravenos, la interval de 6 ore.

3. *Tratamentul insuficienței respiratorii,* al *edemului pulmonar,* al *convulsiilor* (cu trimetadion).

4. *Tratamentul tulburărilor electrolitice:* lactat de sodiu asociat cu gluconat de calciu, clorotiazidă (pentru combaterea hiperproteinemiei).

5. *Antibiotice* pentru prevenirea infecțiilor.

6. *Tratamentul colapsului*

VI. **Encefalopatia prin etilenglicol.** Etilenglicolul este folosit ca solvent pentru nitroceluloză, rășini și în industria lacurilor și a cernelurilor. El are o acțiune toxică asupra sistemului nervos central și asupra sângelui. Encefalopatia toxică începe cu oboseală, cefalee, amețeli, diminuarea memoriei, somnolență și lentoare intelectuală, apatie, la care se asociază tremurături ale mâinilor, ataxie moderată. Modificările sanguine (anemii macrocitare, leucopenie cu neutropenie) sunt de obicei prezente. Tratamentul este simptomatic.

Scanned with OKEN Scanner

VII. **Encefalopatia cronică prin intoxicaţie cu mangan.**. Manganul este un element oligodinamic esenţial pentru metabolismul celular; el activează o serie de enzime ca arginaza, enolaza, transfosfataza etc.

Intoxicaţia apare la cei care lucrează în minele de mangan şi în industrie (folosirea piroluzitei la fabricarea vopselelor, ceramicii, sticlei, bateriilor uscate).

Mecanism fiziopatologic. În intoxicaţia profesională, calea de pătrundere este cea respiratorie. Toxicul este depozitat în plămân, ficat, rinichi şi mai puţin în creier. Stocarea este de lungă durată (în plexurile coroide s-au găsit depozite de mangan după 18 ani de la încetarea expunerii) şi ea ar putea explica începutul tardiv al bolii sau progresiunea ei după suprimarea expunerii.

Simptomatologia extrapiramidală a fost corelată iniţial cu conţinutul în melanină al substanţei negre; ulterior a fost corelată cu concentraţia scăzută de dopamină în nucleul caudat. Astfel, experimental s-a constatat că, la maimuţele care prezentau rigiditate, distonie şi tremor după intoxicaţie cu dioxid de mangan, concentraţiile de dopamină şi 5-hidroxitriptamină din nucleul caudat erau mult scăzute comparativ cu animalele de control. De asemenea, leziunile neuronale (de tip degenerativ) erau prezente în globus palidus.

MORFOPATOLOGIE

Leziunile interesează cu predilecţie palidul, mai ales porţiunea lui internă şi putamenul, mai ales celulele mari (de la o simplă rarefacţie până la o dezintegrare totală a neuronilor). Există în nucleii lezaţi o proliferare glială reactivă. Un fenomen caracteristic este apariţia unui pigment granular intra- şi extra-neuronal, care cu crezil-violet se colorează în verde murdar. Au fost găsite leziuni în scoarţa cerebrală (cortexul frontal şi parietal) şi scoarţa cerebeloasă. Se găsesc mici focare de ramoliţie, cu cicatrici gliale. Leziuni se mai găsesc în substanţa neagră, hipotalamus şi cordoanele spinale anterolaterale.

SIMPTOMATOLOGIE

Este prin excelenţă cronică; nu se cunosc efecte toxice acute. Manifestările apar la aproximativ 15% dintre minerii expuşi.

Debutul este de obicei tardiv, după luni (6—9 luni) sau ani de zile de expunere; uneori apare mai rapid, după o lună, o lună şi jumătate.

Simptomele apar gradat, lent: fatigabilitate fizică şi psihică, labilitate emoţională. Ulterior apare simptomatologia *extrapiramidală*: mersul este de tip parkinsonian, cu paşi mici, rigizi, fără mişcările automate de balansare ale membrelor superioare. Apare fenomenul de propulsie sau lateropulsie, cu tendinţe la cădere, facies hipomimic, tremor, vorbire sacadată, monotonă, uneori neinteligibilă (pselism manganic); scris tremurat, neciteţ, micrografic; rigiditate extrapiramidală, râs spasmodic. Uneori tremurăturile sunt de mare amplitudine, apărând spre sfârşitul mişcării sau în atitudini voliţionale, ca în boala Wilson.

Bolnavii mai prezintă semne de atingere *piramidală* discretă (hiperreflectivitate miotatică), tulburări *diencefalice* (sialoree, hipersudoraţie, polidipsie, polifagie) şi tulburări *psihice*; indiferenţă, apatie, euforie, râs spasmodic. Pot apare scurte explozii emoţionale, când bolnavul devine agresiv

Scanned with OKEN Scanner

Bradipsihia și fatigabilitatea se accentuează, încât bolnavul adoarme imediat ce se așează jos. Cu timpul se instalează o involuție psihică. Tulburările psihice ar fi produse de leziuni ale lobilor frontali.

Paraclinic. — LCR poate prezenta o ușoară pleiocitoză, până la maximum 15 celule/mm^3. — Pneumoencefalografia poate arăta atrofii corticale frontale sau frontoparietale, simetrice. — Electroencefalografia arată alterări difuze nespecifice.

Diagnosticul pozitiv se bazează pe anamneza profesională și pe căutarea manganului în urină.

Diagnosticul diferențial se face cu: — *boala Parkinson.* În encefalopatia cronică manganică, bolnavii au picioarele deformate în varus ecquin; merg pe articulațiile metatarsofalangiene, cu piciorul fixat în ecvinism prin contractura musculară („mersul de cocoș" descris de Jaksch); — cu *boala Wilson,* mai ales atunci când în evoluția intoxicației cu mangan apar leziuni de hepatită și nefrită cronică; — cu *tumori frontale.*

EVOLUȚIE. PROGNOSTIC

Evoluția este lentă, progresivă, chiar dacă bolnavul a fost scos din mediul cu expunere la mangan. Astfel, chiar dacă prognosticul vital nu este în joc, cel funcțional este sever. Numai dacă diagnosticul a fost precoce și întreruperea expunerii se face într-o fază incipientă, se poate obține o regresie a simptomelor, deși incompletă.

Tratament. Pentru simptomatologia extrapiramidală se folosește Levodopa. Administrarea de chelatori (DMP, EDTA calcic) nu a dat rezultatele scontate.

ENCEFALOPATII MEDICAMENTOASE (E.: drug induced encephalopathies) (boli)

I. Encefalopatii prin antibiotice și tuberculostatice. Penicilina și penicilinele sintetice.

Manifestări de tip encefalopatic cu crize convulsive sunt observate în mod special la administrarea procainpenicilinei. În administrarea intrarahidiană sau intraventriculară pot să apară hemiplegii, paraplegii și crize epileptice. În administrarea parenterală pot să apară: come reversibile, cu convulsii. Penicilina poate antrena în cursul tratamentului convulsii la bolnavii neepileptici sau cu alte boli ale sistemului nervos: se citează și come ireversibile, cu moarte rapidă în stare de colaps cardiovascular.

Uneori pot surveni tulburări psihice polimorfe, cu neliniște, anxietate, confuzie, halucinații.

Streptomicina. Poate da naștere unei encefalopatii cu caracter predominant convulsivant, adesea mortală, observată la administrarea intrarahidiană și respectiv, suboccipitală. Mecanismul patogenic este reprezentat de efectul toxic direct asupra cortexului cerebral și de efectul toxic indirect prin reacția de tip Herxheimer și eliberarea brutală de toxine bacteriene. În cazuri mai ușoare, apar: tulburări vestibulare, auditive, oculare și vizuale, ataxie.

Hidrazida. Administrarea hidrazidei în doze de peste 10 mg/kilocorp la tuberculoșii avansați poate da naștere la encefalopatie toxică de tip psihotic. Se descriu, în ordinea frecvenței: — euforie discretă, agitație, stări de exci-

Scanned with OKEN Scanner

tație intelectuală și sexuală; — accidente psihice grave ce pot evolua de la stările confuzionale până la stări de excitație maniacală și psihoze grave. La acestea se adaugă accidentele neurologice de tipul crizelor convulsive și a neuropatiilor sau polineuropatiilor.

Cicloserina. Intoxicația cu cicloserină apare în cursul administrării ei în tratamentul tuberculozei pulmonare. Patogenia leziunilor din sistemul nervos central și periferic indică o natură alergică specific neurotoxică, acționând asupra unui teren deficitar, cu tare organice anterioare, neuropsihice. În cadrul encefalopatiei prin cicloserină se descrie în primul rând un *tablou psihic* cu manifestări mergând de la mici tulburări comportamentale până la stări psihotice delirant-halucinatorii și tentative de suicid, și un *tablou neurologic*, în care coexistă tulburările de tip diskinetic (mioclonii, tremor) și crizele epileptice, cu tulburări de tip polineuropatic. În ordinea frecvenței se întâlnesc: insomnii (uneori somnolență diurnă). cefalee, vertij, tremor, parestezii, scăderea acuității vizuale, anxietate, iritabilitate, euforie, depresie; mai rar apar sindroamele psihotice cu stare de confuzie, agitație, delir (de tip paranoid), halucinații, iluzii și false recunoașteri, dezinhibiție sexuală, aspect pseudoebrios sau maniacal.

Accidentele majore neurologice sunt reprezentate de sindroamele diskinetice și crizele convulsive, care sunt cele mai frecvente și pot evolua până la starea de rău epileptic, dacă nu se întrerupe tratamentul.

Prognosticul tulburărilor este bun, inclusiv al psihozei toxice. Tratamentul constă în suprimarea medicamentului și administrarea de sedative și antidepresive.

II. Encefalopatii prin antihistaminice de sinteză

Intoxicația de tip accidental, predominantă la copii, toxicitatea preparatelor antihistaminice fiind relativ redusă.

În forma ușoară apare o stare ebrioasă, cu excitație sau somnolență, stare de rău general, tahicardie, vărsături; uneori, mai rar, apar: mioclonii, ataxie, midriază, anxietate și agitație psihomotorie confuzivă.

În forma gravă apar crize convulsive, cianoză,comă cu abolirea reflexelor, tahicardie, tulburări respiratorii.

Tratamentul constă în spălătura gastrică, anticonvulsivante, hidratare, diuretice (nemercuriale); în coma fără convulsii, cu tulburări cardiorespiratorii, se administrează pentetrazol, amfetamină.

III. Encefalopatii prin medicație anticonvulsivantă

Hidantoinele — reprezintă medicația clasică în tratamentul epilepsiei, dar toxicitatea lor este relativ ridicată. Fenomenele de encefalopatie apar tardiv, sunt de tip toxic și au un prognostic serios sau chiar grav.

Simptomatologie. Dacă în debut pot să apară simptome relativ minore: (ameteli insomnie, nistagmus), ulterior se instalează tulburări neuropsihice grave: — *ataxia acută* — este de tip cerebelos (atrofia cerebeloasă, prin rarefierea celulelor Purkinje sub acțiunea toxică a fenitoinei); — *mișcări involuntare* — de tip coreoatetozic (la doze mari de fenitoin, peste 400—500 mg/zi);

— *asterixis* (mișcări involuntare de tip flapping-tremor) asociat cu mioclonii și nistagmus; — *dizartrie*; — *confuzie* mintală.

Scanned with OKEN Scanner

IV. Encefalopatia prin neuroleptice

Neurolepticele în special cele incisive (fenotiazinele piperazinice și butirofenonele) determină tulburări neurologice destul de caracteristice. Se realizează mai multe sindroame de tip extrapiramidal, prin impregnare neuroleptică (Sigwaldt și colab., 1960): — sindrom akinetic; — sindromul akineto-hiperton (parkinsonismul medicamentos); — sindromul diskinetic hiperton, care cuprinde: diskineziile facio-buco-laringiene, distoniile masticatorii, facio-jugulare și ale trunchiului; — anomalii diverse de poziție și mișcare, caracterizate prin distonii de torsiune, tremor neparkinsonian, akatisie, tasikinezie, mioclonii, crize oculogire.

Cel mai frecvent întâlnit este *sindromul diskinetic.* Apariția lui este legată direct de natura drogului utilizat. Manifestările diskinetice se pot manifesta acut, subacut sau cronic.

a. *Manifestările acute:* Accidentele diskinetohipertonice sunt determinate în mod deosebit de fenotiazinele piperazinate: — Crizele oculogire, la clorpromazină în doze de 150 mg, rezerpină 10 mg, levomepromazină 20—500 mg; — Sindromul stemetilian apare la administrarea de emetiral (stemetil proclorperazină) în doze de 20 mg. Se caracterizează prin hipertonie de alură catatonică, manifestări cerebeloase și stereotipii, care cedează la întreruperea tratamentului.

b. *Manifestările cronice:* — Sindroame akinetice și akinetohipertonice însoțite de tremor, apar la 3—4 săptămâni de tratament cu fenotiazine piperazinate în doze superioare de 50 mg și la administrarea butirofenonelor în doze de peste 15 mg/zi; — Sindromul catatonic, descris de Sigwaldt și colab. (1960); — Sindromul apatic neuroleptic, descris de Brock și Gerstenbrandt (1967), apare în tratamentul cu doze mari de majeptil (80—120 mg/zi): se caracterizează prin rigiditate, akinezie, lipsa oricărei activități voluntare, simptome ce apar pe fondul unei modificări a stării de conștiență. — Sindroame diskinetice persistente după tratamentul combinat de haloperidol și săruri de litiu; — Diskinezii linguo-facio-bucale, după neuroleptice asociate cu anticolinesterazice.

V. Encefalopatii prin piperazine

Piperazina este utilizată în tratamentul gutei (stabilizează acidul uric) și în tratamentul helmintiazelor (are acțiune paralizantă asupra ascarizilor și oxiurilor). Deși toxicitatea piperazinei este mică, uneori pot apărea accidente nervoase chiar la doze sub limita maximă admisă (3—3,5 gr).

Simptomatologie — *tulburări digestive:* greață, vărsături; — *dureri abdominale:* — *tulburări psihice:* fotopsii, senzație de ireal, halucinații, confuzie mintală, dezorientare, stupoare, depresie, insomnii;

— *Semnele neurologice:* mioclonii, ataxie, semne piramidale, crize convulsive. Starea se poate agrava și bolnavul intră într-o stare de adinamie musculară progresivă, cu pierderea generală a motilității. Alteori apare comă cu mioză, hipotermie, cianoză, colaps.

Tratamentul se face cu vitamine (C, B_6, B_{12}), ser glucozat hipertonic; tratamentul colapsului.

Evoluția este în general favorabilă. Psihoza toxică dispare treptat în câteva zile.

VI. Encefalopatii produse de stricnină. Encefalopatia toxică stricninică este rară. Intoxicația poate fi voluntară sau accidentală.

Scanned with OKEN Scanner

FIZIOPATOLOGIE

Stricnina acționează asupra sistemului nervos, mărind excitabilitatea neuronală. În doze mari produce însă leziuni celulare necrotice. Leziunile sunt agravate și prin vasoconstricția intensă determinată de hiperexcitarea reflexelor vasomotorii; consecutiv se instalează o hipertensiune cu ischemie intensă și apare un edem cerebral acut, cu focare hemoragice diseminate.

SIMPTOMATOLOGIE CLINICĂ

Debutul este acut, cu cefalee puternică, contractură musculară generalizată, hiperreflectivitate osteotendinoasă, clonus. Foarte rapid, apare o excitație psihomotorie intensă, stare confuzională, febră (ce poate ajunge până la 40°C).

Aspectul neurologic îl amintește pe cel din tetanos. Uneori apare o exoftalmie bilaterală. Se mai pot întâlni: hiperestezie difuză, tulburări de senzorialitate -hiperosmie, hiperacuzie și creșterea percepției vizuale, în special pentru culoarea albastră și verde; cloropsia — vederea în verde — poate persista mult timp. Pot apărea crize convulsive.

Examenul oftalmologic: aspectul oftalmoscopic traduce sindromul de hipertensiune intracraniană acut, consecutiv edemului cerebral, precum și modificări ale câmpului vizual, cu o creștere a acestuia pentru culoarea albastră și verde.

Alte semne: anorexie, albuminurie, tulburări vegetative (transpirații, tahicardie, tulburări respiratorii). În cazurile grave apar fenomene paralitice focale, tulburări cardiorespiratorii și exitus.

Tratamentul — se face cu barbiturice și ganglioplegice în perioada de hiperexcitabilitate. La acestea se adaugă tratamentul edemului cerebral acut.

VII. Alte encefalopatii medicamentoase

a. *Administrarea sărurilor de bismut* în mod cronic poate determina tulburări psihice (fobii, halucinații), tulburări de mers, mioclonii. Concentrația serică a bismutului era, la cazurile semnalate, de 1300 micrograme ‰. Aceste manifestări, care pot culmina cu crize convulsive, au fost semnalate mai frecvent la gravide și mai ales între a 22-a și a 28-a săptămână. În aceste condiții s-au identificat, după naștere, semne de suferință fetală (hipotonie musculară).

b. Administrarea cronică a *preparatelor analgezice — derivați ai anilinei* (fenacetină, criogenină) poate determina la 1 g/zi următoarele manifestări: cefalee, congestie papilară, paralizii de oculo-motori, amețeli, nistagmus, tremurături, dismetrie, tulburări de vorbire de tip cerebelos, tulburări de conștiință.

c. Administrarea *preparatelor alcaline* poate antrena manifestări encefalopatice prin hipercalcemia iatrogenă, care poate atinge valori de 165 mg/‰. Primele semne sunt marcate de astenia fizică și crampele musculare, ca apoi să se instaleze stări de obnubilare, confuzie, crize convulsive.

d. Administrarea *Azaribinei* — o pimidină cu efect antimetabolic, utilizată în tratamentul psoriazisului, micozelor și policitemiei vera — determină la dozele de 200 mg/kilocorp tulburări de conștiință, ataxie, crize convulsive, după o perioadă de 3 săptămâni de tratament.

Scanned with OKEN Scanner

e. Administrarea *intrarahidiană de Methotrexat* în doze de 10 mg duce la manifestări encefalopatice, caracterizate prin tremor, confuzie, disartrie, convulsii generalizate, comă. Leziunile sunt situate la nivelul trunchiului cerebral, cu infarctizări și necroze ale pereților vasculari.

f. Administrarea de *Prenylamin* (agozol, segotonin, corontin), de *antiemetice* (Metoclopramid) sau a medicației *hipotensoare* (Diazoxid) poate determina apariția unor simptome parkinsoniene și a unor manifestări diskinetice oro-linguo-oculare. Reversibilitatea tulburărilor a fost observată la întreruperea tratamentului sau la reducerea dozelor.

ENCEFALOPATIA TOXICĂ OXICARBONATĂ (E.: carbonmonoxyde encephalopathy) (boală). Este o leucoencefalopatie. Ea apare atât în intoxicația acută cu CO, cât și în cea cronică Intoxicația cu CO este una dintre cele mai grave. Ea se produce voluntar sau accidental, îndeosebi în mediul industrial: mine (utilizarea de exploziv), metalurgie, industria chimică. Profesiunile mai expuse sunt: muncitori la furnale, mineri, turnători, forjori, sudori, șoferi, tractoriști·

FIZIOPATOLOGIE

Mecanismul principal în intoxicația cu CO este cel hipoxic-anemic, produs prin blocarea hemoglobinei de către CO. Afinitatea CO pentru hemoglobină depășește de peste 200 de ori pe aceea a oxigenului, formarea carboxihemoglobinei ducând la o reducere proporțională a oxihemoglobinei. Al doilea mecanism important este cel hipoxic-metabolic, CO interferând și cu alte sisteme fiziologice, pe lângă sistemul oxigen-hemoglobină Astfel, CO blochează fermenții respiratori tetrapirolici (mioglobină, oxidaze și catalaze), provocînd hipoxia metabolică.

Pe lângă acțiunea indirectă hipoxemică, CO are și o acțiune directă toxică tisulară. Aceasta este demonstrată de faptul că leziunile histologice se găsesc mai ales în nucleii de la bază, care sunt mai puțin sensibili decât scoarța cerebrală la anoxie.

MORFOPATOLOGIE

Leziunile din leucoencefalopatia oxicarbonată constau din hemoragii în diferite organe și în creier, unde se mai observă hiperemie, edem și focare mici de necroză a țesutului cerebral. Zone hemoragice se găsesc în scoarță și în globul palid în special. Globus pallidus este sediul unei necroze bilaterale caracteristice. Leziunile palidului și ale substanței negre par a fi legate de slaba vascularizație capilară existentă în aceste regiuni. De asemenea, s-au mai invocat unele particularități fizico-chimice, explicînd afinitatea CO față de zonele respective (patocliza lui Vogt). După unii autori, bogăția în fier ar justifica acțiunea toxică directă a CO asupra nucleilor subcorticali. Zone de necroze se mai pot observa în scoarța cerebrală și cerebeloasă. Leucoencefalopatia prin CO a fost pusă în raport cu forma clinică „intervalară", caracterizată printr-o remisiune relativă, separînd atacul inițial de recăderea finală. Substanța albă este mai des lezată în formele tardive reziduale, sub forma unor demielinizări. Leziunile substanței albe prezintă două aspecte: unul spongios difuz (dat de edemul cerebral, produs la rândul său de hipoxemie) și alt aspect lezional focal, datorat probabil unor tulburări acute de reglare vasocirculatorie.

Scanned with OKEN Scanner

După o expunere intermitentă la CO, se produce o demielinizare extensivă în SNC, cu glioză, dar cu păstrarea fibrelor în „U". S-au observat alterări ultrastructurale ale mitocondriilor, oligodendrocitelor și axonilor. Modificările vasculare din CO sunt necaracteristice. Au fost menționate: tromboze, depozite lipidice în celulele endoteliale, degenerări hialine ale pereților vasculari.

SIMPTOMATOLOGIE

A. Intoxicația acută cu CO poate determina exitus rapid, sau, dacă bolnavul iese din comă, se observă tulburări neurologice și psihice care persistă indefinit. Se pot ameliora lent, ori evoluează progresiv. Adesea după ieșirea din comă, bolnavul se restabilește, nu mai prezintă simptome 8—12 zile sau chiar câteva săptămîni, pentru ca, după terminarea acestui interval liber, să reapară manifestări neuropsihice variate. Acest tip de evoluție este denumit „cu recădere" sau „intervalar".

Deci, în intoxicația acută cu CO există o primă fază de comă sau anoxie acută, urmată de faza subacută sau cronică, în care se observă fenomene neuropsihice reziduale, care se pot ameliora lent, pot persista nemodificate ca sechele definitive sau pot progresa, agravându-se treptat.

A n o x i a a c u t ă are o gravitate variată, care depinde de concentrația CO în aerul respirat și de timpul de expunere în această atmosferă. Cantități reduse inspirate (concentrație între 0,10—0,30% CO în aerul inspirat) determină: cefalee accentuată, grețuri, vărsături, vertij, scotoame, sughiț, tuse, dureri abdominale. Între 0,30—0,50% CO în aerul inspirat, apare confuzie, colaps, sincopă, tahipnee, tahicardie. Între 0,50—0,60%, apare midriază, respirație superficială Cheyne-Stokes, stupoare, comă, convulsii intermitente. Comele profunde se însoțesc de o hipotonie generalizată, cu areflexie sau, dimpotrivă, de hipertonie de tip decerebrare ori decorticare, cu retenție sau incontinență urinară. În concentrația de 0,60—0,70 % CO, coma este profundă, apare colapsul cardio-vascular, anoxie miocardică, edem pulmonar oligurie, exitus posibil. La concentrația de peste 0,80% CO, moartea este rapidă. La concentrații de carboxihemoglobină foarte mari (70%) se observă o colorație roșie-cireșie a tegumentelor. Uneori apare cianoza tegumentelor, sau, în caz de colaps, o paloare lividă.

Probele biologice arată: hiperglicemie, leucocitoză cu neutrofilie, poliglobulie, hiperlactacidemie, albuminurie. LCR este hipertensiv, cu hiperglicorahie, și cu reacția Guillain deviată spre stânga. Pe traseele EEG — ritmuri lente difuze.

Spectrofotometria în infraroșu poate determina exact cantitatea de carboxihemoglobină din sânge.

Ieșirea din comă sub tratament intensiv se face cu prețul unor leziuni ireversibile neurologice, cu aspecte variate de mutism, stupoare, akinezie.

A n o x i a s u b a c u t ă. Această fază devine manifestă după perioada de anoxie acută (după dispariția stării comatoase). Simptomele persistă indefinit, se ameliorează ori, dimpotrivă, se agravează. Simptomele *stadiului postcomatos* sunt extrem de variate:

1. *Psihoze.* S-au descris extrem de multe și de variate aspecte: demență; psihoză Korsakoviană; hebefrenie; catatonie; stări maniaco-depresive; depresie; agitație; pseudoparalizie generală. Lista simptomelor observate cuprinde amnezie, confuzie, halucinații vizuale, și auditive, delir, negativism, depresie, etc. În cursul ameliorării, locul acestor simptome este luat de alte

tulburări mai puțin grave; tulburări de memorie, apatie, iritabilitate, puerilism, agitație psihomotorie.

2. *Tulburări nevrotice* pot persista după episodul acut: depresie, anxietate, modificări de personalitate, apatie, etc., care se pot vindeca.

3. *Sindroame neurologice:* Parkinsonism; sindrom lenticular (atetoză, coree); tulburări motorii: hemi- sau paraplegie, convulsii, apraxie; tulburări de vorbire; dizartrie, afazie, acalculie; tulburări senzoriale: cecitate corticală, agnozie vizuală, xantopsie, discromatopsie, hemianopsie omonimă, anosmie, disgeuzie, cecitate periferică, hipoacuzie, vertij; neuropatii periferice.

În cazul *formelor „intervalare"*, cu apariție după 8—10 zile sau 3—4 săptămîni de remisie și restabilire provizorie, s-au constatat două tipuri de sindroame: — forma confuzională, pseudo-demențială, cu dezorientare și obtuzie intelectuală sau agitație și fugă de idei. Are o evoluție de luni de zile, dar se vindecă de obicei;

— forma stuporoasă, mult mai gravă, cu stupor, confuzie mintală, akinezie, hipertonie plastică, adesea opozițională, incontinență totală, somnolență, comă, exitus. În caz de ieșire din comă, sechelele mintale și extrapiramidale sunt importante. Formele „intervalare" par a fi legate de apariția tardivă a demielinizărilor.

B. Intoxicația cronică cu CO.

Deși CO nu este un toxic cumulativ, intoxicația cronică este o realitate (clinică și experimentală). Simptomele apar după cel puțin 2—3 luni de la începutul expunerii în atmosferă cu CO. Subiectiv, bolnavul acuză cefalee, ameteală, astenie, diminuarea energiei și a inițiativei.

Obiectiv se poate constata: tulburări vestibulare, mers ataxic, nistagmus, tulburări de auz și vedere; tulburări vegetative, cardiace, respiratorii, ECG, digestive, endocrine. Pe prim plan însă stau tulburările nevrotice.

DIAGNOSTIC

În intoxicația acută, diagnosticul pozitiv se bazează pe cunoașterea circumstanțelor în care s-a produs intoxicația, pe simptomatologia clinică și pe determinarea carboxihemoglobinei.

Diagnosticul diferențial se face cu celelalte come. În intoxicația cronică, diagnosticul pozitiv se bazează pe cunoașterea expunerii îndelungate la CO, prezența unei proporții de carboxihemoglobină peste 10% la determinări repetate, existența unei policitemii, ameliorarea simptomelor în repaus și agravarea lor la locul de muncă.

PROGNOSTIC

În intoxicația acută depinde în primul rând de concentrația de carboxihemoglobină: de asemenea, de prezența sau absența comei (în absența comei, prognosticul este în general bun). Apariția comei și a celorlalte tulburări date de suferința viscerală, face ca prognosticul să fie foarte grav. Când coma persistă după ce carboxihemoglobina a scăzut sub 50%, sau dacă după revenirea conștienței (in primele 4 zile) se produce o recădere (în ziua a doua și a optsprezecea) cu febră ridicată și comă profundă, sfârșitul este letal. În intoxicația cronică prognosticul este mai favorabil la tineri și rezervat la bătrîni.

Scanned with OKEN Scanner

TRATAMENT

În intoxicația acută cu CO se indică: — repaus absolut la pat și eventual inducerea hipotermiei, pentru a reduce nevoile tisulare de oxigen; — oxigenoterapie, prin utilizarea oxigenului hiperbar (în cheson sau în cameră sub presiune), pentru desfacerea legăturii CO-hemoglobină și diminuarea duratei anoxiei cerebrale; — tranfuzii de sânge; — alte măsuri de reanimare: tratarea colapsului, restabilirea echilibrului hidroelectrolitic, menținerea liberă a căilor aeriene.

În intoxicația cronică: — suprimarea expunerii la toxic; — oxigen 10—15 minute de 3—4 ori pe zi; —cură altitudinală; —gimnastică medicală;—hidroterapie; — medicație simptomatică (stimulantă și/sau sedativă).

ENCEFALOPATII INFANTILE. (E.: infantile encephalopathies) (boli).

Encefalopatia infantilă reprezintă o suferință a creierului cauzată de orice agresiune cerebrală care survine la vârsta copilăriei, inclusiv encefalopatiile enzimatice și moleculare sau genetic-enzimatic-moleculare, encefalitele și meningoencefalitele primitive acute (Delmas-Marsalet, 1968). Ele se clasifică în:

A. Encefalopatiile infantile acute, cele mai importante fiind următoarele: encefalopatia acută metabolică (frecventă, mai ales prin deshidratare, dar și în unele boli metabolice ereditare); encefalopatia acută de origine circulatorie („creierul hemodinamic" după Van Bogaert; frecventă în bolile eruptive); encefalopatia acută de origine vasculară (de fapt, cele mai multe fiind tromboflebite cerebrale); encefalopatii primitive cu mecanism nedeterminat; encefalitele autentice.

B. Encefalopatiile enzimatice sau genetic-enzimatice apar mai ales în prima copilărie. Astfel, encefalopatia necrozantă subacută survine la sugari, ducând la moarte în mai puțin de 1 an (prin prezența unui inhibitor, care intervine în sinteza trifosfatului de tiamină).

C. Encefalopatiile cronice infantile, denumite și „cerebral palsy" sau encefalopatii infantile sechelare, cuprind grupul de afecțiuni cerebrale ale primei copilării, cu caracter congenital sau dobândit, de etiologie multiplă, având ca substrat anatomic anomalii în dezvoltarea creierului. Se exteriorizează prin tulburări ale motricității (paralizii, contracturi, rigiditate, mișcări anormale, hipotonie), însoțite de alterări profunde ale inteligenței (Taindel și Predescu, 1975). După Hagberg (1976), ele reprezintă sindroame de handicap motor, neprogresive, care se caracterizează clinic prin deficit de motilitate și tulburări de postură, datorită lezării creierului imatur. Cadrul encefalopatiilor infantile sechelare este mult mai larg din punct de vedere clinic, depășind „handicapul" motor și „tulburările de postură".

Caracteristici: — vârsta de apariție se situează între ultimele 3 luni de sarcină și primii 2 ani de viață; — sunt „boli dobândite", pot fi congenitale, dar nu sunt determinate genetic, nu se transmit ereditar, nu au caracter familial; — nu sunt boli evolutive, ci reprezintă stadiul sechelar al unor procese patologice acute sau subacute stinse; — datorită vârstei de apariție a leziunii encefalice, simptomatologia neurologică este însoțită în majoritatea cazurilor de epilepsie și handicap în dezvoltarea psihică; — ele ridică importante probleme socio-familiale, de școlarizare și educaționale.

Frecvența: pe plan mondial este de aproximativ 2‰ de copii născuți vii.

Scanned with OKEN Scanner

ETIOLOGIE

Se descriu, în funcție de momentul apariției leziunilor cerebrale: factori etiologici prenatali, intranatali, paranatali și postnatali. *Cauze prenatale:* — disgravidiile ultimei perioade a sarcinii, toxemia gravidică, afecțiuni toxi-infecțioase ale mamei; — disfuncția placentară a ultimelor două luni de sarcină, însoțită de sângerări; — tulburări ale circulației sanguine placentare: infarct, anemie, decolare precoce, hipotensiune arterială, stază; — boli nutritivo-carențiale ale mamei, endocrinopatii, diabet; — factori traumatici și toxici exogeni: traumatisme asupra uterului gravid, iradierea mamei cu raze Röentgen, folosirea de tranchilizante majore, psihotrope, alcoolul, plumbul, oxidul de carbon; — alte cauze prenatale: incompatibilitatea sanguină între mamă și făt, izoimunizarea prin factor Rh, ABO, autoimunizarea, purpura trombocitopenică, anemia gravă a mamei, tulburări dismetabolice și biochimice, prematuritate)

Cauze intranatale. Acestea produc cele mai multe encefalopatii: — traumatismele obstetricale — pot produce hemoragii intracraniene (hemoragie epidurală, hematom subdural sau hemoragii cerebrale intraparenchimatoase); — nașteri laborioase prelungite, anomalii de prezentație și travaliu, circulară simplă sau dublă de cordon ombilical, placenta praevia. Aceste cauze acționează prin scăderea debitului circulator în creierul nou-născutului, realizând hipoxia — anoxia cerebrală. Asfixia albă și albastră a fost observată în 100% și respectiv 90% din cazurile de encefalopatie de diverse grade. Apneea tranzitorie în schimb este total lipsită de nocivitate. Hemoragiile intranatale determină în special leziuni ale sistemului piramidal (hemiplegiile infantile); anoxia lezează preferențial sistemul extrapiramidal (atetoza dublă).

Cauze paranatale (neonatale): — traumatismul cranio-cerebral în primele 24 ore; — hipoxia de cauze diverse; — acidoza nou-născutului; — hipoglicemia, hiperbilirubinemia, hipernatremia, hipocloremia, hipotermia ș.a.

Cauze postnatale: acționează în perioada 0—2 ani (perioadă deosebit de importantă pentru procesele de mielinizare și maturare a SNC); — traumatisme cranio-cerebrale; — boli infecțioase: meningoencefalite, rujeolă, rubeolă, gripă, scarlatină, tuse convulsivă, enteritele infecțioase acute (prin neuroinfecții secundare); — vaccinările profilactice (prin mecanism alergic); — accidente vasculare cerebrale ale copilului (mici hemoragii care însoțesc unele infecții, tromboze septice sau aseptice); — agenți toxici.

SIMPTOMATOLOGIE CLINICĂ

Este variată și polimorfă, în funcție de sediul leziunii. Se poate afirma totuși că orice encefalopatie infantilă prezintă într-o măsură mai mare sau mai mică următoarele elemente clinice: — *handicap motor* (deficit de motilitate voluntară de diverse grade și localizări); — *tulburări de tonus* (hipertonie în majoritatea cazurilor, mai rar hipotonie); — *tulburări de echilibru; — mișcări involuntare; — crize epileptice* (grand mal, petit mal, jacksoniene, etc.); — *tulburări de vorbire; — tulburări psihice* (uneori foarte grave sub formă de oligofrenii de diverse grade).

FORME CLINICE

1. Forma spastică (lezarea predominantă a fasciculelor piramidale) — este cea mai frecventă (50—60%) din totalitatea encefalopatiilor (O'Reilly, 1975).

Scanned with OKEN Scanner

2. Forma atetozică (lezarea predominantă a sistemului extrapiramidal) — 12,7%.

3. Forma ataxică (leziuni cerebeloase).

4. Forma rigidă (leziuni piramido-extrapiramidale).

5. Forma atonă („copilul moale", prin leziuni asociate cerebeloase, extrapiramidale și corticale).

6. Forma tremblantă (leziuni extrapiramidale).

7. Forme mixte — 10—12%.

Forma spastică a encefalopatiilor infantile se caracterizează clinic prin tulburări de motilitate voluntară (cu păstrarea motilității automate și reflexe), hipertonie, hiperreflectivitate osteotendinoasă, abolirea reflexelor cutanate, abdominale și cremasteriene, prezența reflexului Babinski. Forma spastică reprezintă sindromul clinic de neuron motor central, cu leziune de regulă la nivelul ariei 4. Forma spastică a encefalopatiilor infantile cuprinde: — diplegie spastică infantilă sau boala Little sau diplegia spastică congenitală; — hemiplegia infantilă; — hemiplegia dublă sau tetraplegia infantilă; — sindromul pseudobulbar infantil; (vezi Little, boala; hemiplegia; pseudobulbarismul).

Forma atetozică a encefalopatiilor infantile. Este mai puțin frecventă decât forma spastică. Leziunile sunt predominante la nivelul sistemului extrapiramidal. Din această formă fac parte: atetoza dublă, atetoza unilaterală, coreea dublă, spasmul de torsiune (vezi atetoza, coreea, spasmul de torsiune).

Forma ataxică a encefalopatiilor infantile. Este cauzată de leziuni la nivelul cerebelului, atât în vermis, cât și în emisferele cerebeloase. Factorii etiologici sunt reprezentați de ischemia tranzitorie la naștere, însoțită de asfixia neonatorum, neuroinfecții ale primei copilării (meningoencefalita gripală, ce dă leziuni mici sub formă de necroze hemoragice). Există și o formă congenitală (abazia cerebeloasă congenitală, ataxia congenitală), la care, substratul morfopatologic este reprezentat de tulburări în dezvoltarea cerebelului, fie la nivelul vermisului, fie la nivelul emisferelor cerebeloase. Clinic, se traduce printr-un sindrom de ataxie cerebeloasă. Nu se însoțește de crize epileptice sau tulburări psihice (vezi ataxia cerebeloasă).

Forma rigidă a encefalopatiilor infantile. Este datorată unei suferințe fetale de tip anoxic, care se continuă cu o anoxie intranatală. Leziunile encefalice cuprind: cortexul cerebral, subcortexul, cu necroze întinse în nucleii extrapiramidali și trunchiul cerebral. Substanța cenușie este mai lezată decât substanța albă. Simptomatologia clinică este evidentă de la naștere; copilul este cianotic, hiperton, rigid. Hipertonia se accentuează în lunile următoare, căpătând caracterele rigidității extrapiramidale; pe fondul acestei hipertonii apar crize tonice, cu opistotonus, la stimuli nociceptivi, optici și acustici; crizele tonice îmbracă uneori aspectul de rigiditate prin decerebrare. Apar tulburări în dezvoltarea psihică, de vorbire, masticație, fonație și deglutiție.

Forma atonă. (vezi „copilul moale", sindromul atono-ataxic al lui Foerster).

Forma tremblantă — este foarte rară. Se caracterizează prin existența unui sindrom extrapiramidal de tip parkinsonian cu hipertonie și tremor.

Formele mixte. Se caracterizează clinic prin asocierea unui sindrom piramidal cu unul extrapiramidal, sau asocierea unui sindrom extrapiramidal cu un sindrom cerebelos și mult mai rar sindrom piramidal cu sindrom cerebelos.

Scanned with OKEN Scanner

Diagnosticul pozitiv al encefalopatiilor infantile.

Se realizează pe baza existenței caracteristicilor esențiale ale acestui grup de boli: — vârsta de apariție; — caracterul sechelar, neevolutiv; — caracterul de boală dobândită, nefamilială, neereditară; — decelarea cauzelor intranatale, natale, paranatale și postnatale, printr-o anamneză minuțioasă; — simptomatologia clinică.

Diagnosticarea precoce, chiar la naștere, a unei encefalopatii se bazează pe următoarea simptomatologie:

— torpoare, alimentație foarte dificilă sau chiar imposibilă, trecerea în stare subcomatoasă sau comatoasă;

— tulburări de tonus (hipertonie sau hipotonie);

— anomalii ale reflexelor primare și ale celor tranzitorii specifice ale stadiului neonatorum; — tremor, clonii, agitație, tulburări de somn, convulsii; — tulburări respiratorii.

Examinări paraclinice. *EEG* — poate avea un aspect normal conform vârstei; poate arăta anomalii bioelectrice de tip epileptic interaccesual; în cazul unor atrofii corticale (hemiplegia infantilă), poate arăta o activitate alfa redusă sau absentă.

Pneumoencefalografia — în diplegia spastică infantilă, în 30% din cazuri, poate arăta o hidrocefalie internă simetrică, atrofii corticale, dilatarea cisternelor bazale; — în hemiplegia infantilă: hidrocefalie internă unilaterală (controlaterală hemiplegiei; mai rar ipsilaterală); atrofie corticală de partea opusă hemiplegiei (prezența aerului în spațiul subarahnoidian); — în hemiplegia infantilă dublă: hidrocefalie internă simetrică, dilatarea cisternelor bazale, distrofie corticală bilaterală, — în forma ataxică: acumulare de aer în fosa cerebrală posterioară și dilatarea ventriculului IV; — în forma atonă: dilatarea cisternelor bazale și a ventriculilor III și IV.

DIAGNOSTIC DIFERENȚIAL

1. *Diplegia spastică* — cu boli eredodegenerative spino-cerebeloase, paraplegia de origine medulară (mielite, compresii medulare, morb Pott).
2. *Hemiplegia infantilă* — cu hemiplegia dobândită ulterior (de diverse etiologii).
3. *Forma atetozică* — cu boli degenerative și familiale ale sistemului extrapiramidal.
4. *Forma ataxică* — cu tumori de fosă posterioară și boli eredodegenerative spino-cerebeloase.
5. *Forma atonă* — cu diferite forme de miopatii, cu atrofia musculară neurogenă Werdnig-Hoffmann, cu hipotonia congenitală benignă descrisă de Walton (care asociază hipotonia cu hiperreflectivitatea osteotendinoasă).

Prognosticul encefalopatiilor infantile. Este în general rezervat. El depinde de vârsta de apariție a bolii (cu cât aceasta este mai mică, cu atât prognosticul este mai sever) de intensitatea leziunilor cerebrale și de forma clinică. După Brown și colab. (1974), cel mai sever prognostic îl au encefalopații hipotoni, urmați de cei cu hipertonie permanentă în extensie. O'Reilly (1975) remarcă prognosticul mai bun al formei ataxice și al diplegiei spastice infantile, precum și al unor forme monoplegice, în comparație cu al altor forme de encefalopatie (atonă, atetozică, rigidă, tremblantă, hemiplegia infantilă de emisferă dominantă, tetraplegia infantilă, sindromul pseudobulbar infantil, forme mixte). Sechelarii după encefalopatii infantile de

Scanned with OKEN Scanner

formă ataxică, monoplegică și un procent însemnat cu diplegie spastică, pot fi școlarizați, integrați în muncă și în viața socială.

Encefalopații cu crize epileptice, mai ales jacksoniene, precum și cei cu tulburări psihice grave au prognostic rezervat (Ford, 1966).

Tratamentul encefalopatiilor cronice infantile cuprinde: *tratamentul profilactic* (în perioadele prenatală, intranatală și paranatală); *tratamentul curativ* (aplicat în faza acută a encefalopatiilor); *tratamentul medical, chirurgical, ortopedic* și de *recuperare motorie și psihică* (în stadiul sechelar).

Tratamentul profilactic este de cea mai mare importanță; el se adresează atât mamei, cât și copilului: supravegherea atentă a sarcinii; tratarea disgravidiilor; regim igieno-dietetic adecvat sarcinii; asistarea calificată a nașterilor, cu evitarea celor laborioase și a manevrelor brutale obstetricale; aplicarea terapiei intensive și a reanimării imediate a nounăscutului (când este cazul); supravegherea atentă a dezvoltării ulterioare a copilului și intervenția terapeutică precoce și adecvată oricărei îmbolnăviri; depistarea și tratarea în primele zile de la naștere a: diatezelor hemoragice, cardiopatiilor embolizante, a malformațiilor cardiace, tratarea hemoragiei intracraniene și a hipoxiei cerebrale neonatorum; corectarea bilirubinemiei, hipoglicemiei și policitemiei. Tratament neurochirurgical de urgență al hematomului subdural posttraumatic; tratament al malformațiilor vasculare cerebrale și al sindroamelor extrapiramidale (crio- sau chemopalidectomia); tratarea contracturii musculare; tratamentul crizelor epileptice (diferențiat după forma clinică). În encefalopatiile acute postnatale de origine infecțioasă se vor administra antibiotice, cortizon, ACTH, hemostatice (în meningoencefalitele hemoragice). Tratamentul în stadiul sechelar constă în: tratament ortopedico-chirurgical al pozițiilor vicioase, ale luxațiilor și subluxațiilor, miotomii, tenotomii, transplante de tendoane, artrocede etc.

Tratamentul de recuperare motorie: exerciții fizice, gimnastică medicală, proceduri balneofizioterapice, masaj, mișcări pasive, aparate protetice. Scopul tratamentului recuperator este să reducă infirmitatea, să refacă tonusul muscular, să stimuleze controlul voluntar al mișcărilor, să suplinească o mișcare cu alta, să folosească aparate de protezare motorie. Se mai impun: protezarea senzorială precoce; terapia ocupațională; recuperarea handicapului psihic, urmată de școlarizare (școală normală sau școală de deficienți motori și psihici).

ENCEFALOPATIE EPILEPTICĂ INFANTILĂ CU VÂRFURI-UNDE LENTE DIFUZE. (E.: infantile epileptic encephalopathy with diffuse slow spike — and waves) (boală) (vezi sindromul Lennox-Gastaut).

ENCEFALOPATIA MIOCLONICĂ INFANTILĂ CU HIPSARITMIE. (E.: infantile myoclonic encephalopathy with hypsarrhythmia) (boală) (vezi epilepsia; vezi boala West).

ENCEFALOPATIE VIRALĂ CRONICĂ CU EPILEPSIE FOCALĂ PARȚIALĂ CONTINUĂ TIP KOJEWNIKOV. (E.: chronic viral encephalopathy with focal partial continuous epilepsy of type Kosehewnikow) (boală) (vezi epilepsie; vezi sindromul Kojevnikov).

Scanned with OKEN Scanner

ENCEFALOMIELOPATIE (E.: encephalomyelopathy) (boală). Se realizează prin extinderea procesului patologic atât la nivelul encefalului, cât și la segmentul medular al nevraxului, clinic la simptomatologia cerebrală, neuropsihică adăugându-se și cea medulară. Ea poate fi polio- sau leucoencefalomielopatie, după cum leziunile cuprind substanța cenușie sau albă a nevraxului.

ENCEFALOZĂ. (E.: encephalosis) (boală).

Definiție: termen folosit pentru un grup de boli cerebrale de origine degenerativă (după unii autori), toxică sau hipoxică (după alții), și care se suprapune în mare măsură (dacă nu chiar total) noțiunii de encefalopatie. Encefalozele constituie un grup de afecțiuni de origine probabil metabolică, care adeseori pot prezenta un caracter familial, ceea ce sugerează asocierea unui factor endogen sau a unei predispoziții genetice adjuvante, dacă nu cert condiționate. De alură evident cronică, în această viziune, caracterizate prin importanța atrofiilor corticale și subcorticale, encefalozele includ atrofiile cerebrale tardive sau de presenium și o serie de boli metabolice de supraîncărcare cu apariție în prima și în marea copilărie (neurofosfolipidozele — mai ales idioția amaurotică; neurolipidozele cu cerebrozide și cele cu steride; neuroglicogenozele — mai ales miotonia congenitală).

Encefalozele ar fi sinonime cu „encefalitele neinfecțioase" (termen incorect), produse prin multiple mecanisme etiopatogenice (intoxicații, factori fizici, reacții alergice, come metabolice: uremică, hepatică, diabetică), domeniul lor suprapunându-se evident cu cel al encefalopatiilor propriu-zise. Într-un sens mai restrâns, prin encefaloză se înțelege doar complexul de tulburări datorate hipoxiei, entitate care are corespondent în contextul encefalopatiilor (Taindel și Predescu, 1975). În cadrul noțiunii de encefaloză ar intra și vechea denumire de *cerebralia* (nemaifolosită astăzi), exprimată prin tulburări cerebrale determinate de convergențe fiziopatologice diverse (hipoxie, hipercapnee, acidoză). Actualmente, termenul de encefaloză este rareori folosit (vezi encefalopatiile toxice); se impune ideea că encefaloza reprezintă o variantă de encefalopatie iar în unele accepțiuni se suprapune integral noțiunii de encefalopatie, (Taindel și Predescu, 1975). Termenul de encefaloză mai este încă folosit pentru a desemna atingerea encefalului (encefalopatie) în intoxicațiile exogene cu hidrocarburi alifatice (vezi encefalopatiile respective). De asemenea Kramer (1963) descrie o „encefaloză" în boala Kahler.

Encefaloza metabolică (din boala Kahler) (E.: metabolic encephalosis in Kahler's disease).

În cursul bolii Kahler apar tulburări de conștiență care sunt cunoscute sub denumirea de „comă paraproteinemică". Wurhmann (1956) descrie un caz de mielom multiplu cu o hiperproteinemie foarte importantă (150 g‰) în cursul căreia a apărut o comă cu anomalii electroforetice ale lichidului cefalorahidian, în absența tulburărilor metabolice renale sau hepatice. Constatările sale au dus la izolarea acestei entități. Kramer (1963) comunică un caz de „comă paraproteinemică" terminală în cursul unei boli Kahler (116 g‰ proteine serice, 1,20‰ proteine în lichidul cefalo-rahidian, anomalii electroforetice). Autorul evocă posibilitatea existenței unei anoxii neuronale, găsind multipli trombuși hialini în lumenul vaselor și consideră coma „paraproteinemică" drept o „encefaloză metabolică". Mecanismul de apariție al comei paraproteinemică, dacă este de origine toxică, metabolică sau anoxică, este încă neelucidat.

Scanned with OKEN Scanner

ENCOPREZIS (E.: encopresis) (boală). Prin ENCOPREZĂ se înțelege pierderea repetată și involuntară a materiilor fecale la persoanele la care se exclud leziuni medulare sacrate și/sau ale arcurilor reflexe parasimpatice sacrate.

Fowler (1882) și Henoch (1889) au făcut prima descriere completă a sindromului pentru ca termenul de „encoprezis" să fie creat de Weissenberg (1920).

Encoprezisul este expresia evoluării insuficiente a cortexului cerebral al copilului, putându-se vorbi despre acest sindrom numai la copilul trecut de 4 ani.

Incidența sindromului este de 1,5—3,3% din totalul internărilor în secțiile de neurologie infantilă, raportul băieți-fete fiind 3—5: 1, cu o prevalență a vârstei de 4—9 ani. Aşgian (1982) găsește o incidență de numai 0,27% și o frecvență mai mare, între 7 și 10 ani.

După caracterul primar sau secundar al afecțiunii se individualizează o *encopreză primară*, din această categorie făcând parte bolnavii care nu au avut niciodată un control conștient al pierderilor de fecale și o *encopreză secundară*, în care după o perioadă de 2—3 ani de la naștere (când s-a instalat controlul conștient al sfincterelor) apare, în urma unor cauze diverse, eliminarea involuntară și inconștientă de fecale.

Cel mai frecvent sindromul apare în timpul zilei, uneori putându-se manifesta și în timpul nopții, cantitatea de fecale eliminată fiind de regulă redusă. Aşgian (1982) găsește o mare proporție a cazurilor de encopreză asociate cu enurezis, enurezis și bruxism, enurezis și somnilochie, enurezis și pavor nocturn, enurezis și automatisme ambulatorii nocturne.

La examenul obiectiv neurologic se pot pune în evidență: tulburări oculomotorii (strabism, pareza convergentă, nistagmus): semne piramidale; semne extrapiramidale, semne cerebeloase.

Psihometric există de regulă, deficite intelectuale, uneori copiii prezentând și caracteriopatii.

Foarte frecvente sunt în anamneza copiilor cu encopreză traumatismele perinatale, asfixii de diverse intensități la naștere, boli eruptive, traumatismele craniocerebrale, convulsiile febrile.

Dintre investigațiile paraclinice, își dovedesc utilitatea în continuarea complexă a diagnosticului de encopreză tranzitul baritat, irigoscopia, dar, mai ales EEG. Acestea din urmă pot arăta disritmii lente difuze (cu sau fără asimetrie intraemisferică) anomalii electrice de tip iritativ și, mai ales lezional. Asocierea encoprezei cu epilepsia este posibilă, encopreza fiind rezultatul prăbușirii paroxistice a tonusului sfincterului anal extern (Aşgian, 1982; Aşgian și Corfariu, 1984). În mod sintetic în etiopatogenia encoprezei se recunoaște pe lângă un factor psihogen și unul organic, ținând de așa numitele „leziuni cerebrale minore". Acești factori etiopatogenici trebuie să orienteze și măsurile terapeutice, în acest sens tratamentul cu psihoanaleptice (Meclofenoxat, Encephabol, Cleregil, Risatarun, Nootrop) găsindu-și motivația. Se asociază diverse proceduri psihoterapeutice și de decondiționare. În cazul asocierii encoprezei cu epilepsia, se utilizează tratamentul cu antiepileptice (succinimide sau altele).

ENGELMANN *. BOALA ~ (E.: Engelmann's disease) (boală). (sin.: periostita hiperplastică; osteopatia infantilă hiperostotică multiplă; sindromul

* Engelmann Guido, chirurg german, născut în 1876.

Scanned with OKEN Scanner

Camurati-Engelmann). Descrisă în 1929 de Engelmann, boala constă din îngroșarea oaselor lungi, la care se asociază atrofii musculare și marcată hipotonie. Se observă la copiii mici, determinând fatigabilitate progresivă în timpul mersului și „mers de rață". În general, copiii încep să meargă târziu. Pe radiografii se observă o îngroșare simetrică a diafizei oaselor lungi, cu osificarea concomitentă, a periostului, cu o structură cribriformă vicioasă a stratului compact și cu îngroșarea canalului medular. Vertebrele, oasele craniene și ale bazinului sunt foarte rar afectate.

ENOFTALMIE (E.: enophtalmos or enophtalmus) (simptom). Constă într-o deplasare (înfundare) în orbită a globului ocular. În neurologie și în neurooftalmologie se întâlnește în sindromul Claude Bernard-Horner, în cicatrici traumatice, după vindecarea unei inflamații orbitare sau extirparea unei tumori orbitare și în cazuri de colaps cerebral cu marcat dezechilibru hidroionic (vezi „Claude Bernard-Horner — sindrom").

ENUREZIS NOCTURN (E.: nocturnal enuresis) (boală).

DEFINIȚIE. CARACTERISTICI. FRECVENȚĂ.

Enurezisul nocturn se caracterizează prin emisie involuntară de urină în timpul somnului (enourein = a goli urina), la o vârstă când în mod normal ar trebui să existe controlul micțiunilor (Arseni și colab., 1980; Popoviciu și colab., 1972, 1974, 1978, 1980; Szabó și Popoviciu, 1972; Bicher, 1979; Așgian, 1982). După Popoviciu și colab. (1972, 1978, 1980) și Bicher (1979), enurezisul nocturn la copii poate fi interpretat ca un fenomen patologic numai peste vârsta de 4 ani. În enurezis micțiunea este inconștientă, activă și brutală, cu jet puternic, din cauza hipertoniei vezicale, și completă — odată începută micțiunea, vezica urinară se golește complet (Arseni și colab., 1980). Pentru Gastaut și colab. (1963, 1964, 1965, 1974), enurezisul nocturn reprezintă o manifestare vegetativă care apare în timpul trecerii de la o fază de somn profund la una superficială și care provoacă modificări ușoare, simple, în electrogeneza cerebrală hipnică, fiind considerat ca un „element inerent" al somnului.

Frecvență. Din punct de vedere al răspândirii, enurezisul este o afecțiune cu frecvență relativ mare. Procentele relatate de majoritatea autorilor sunt între 10—15%; în SUA există în mod curent 3.000.000 de copii și 1.000.000 adolescenți enuretici. Frecvența enurezisului variază cu: vârsta la care se face raportarea, sexul și forma clinică. Frecvența enurezisului nocturn este invers proporțională cu vârsta. (Popoviciu și Bicher, 1984): este întâlnit la 10—15% din copiii de 5 ani; frecvența scade la 7% la vârsta de 8 ani și la 1% la vârsta de 14 ani (Ciofu și Ciofu, 1982). Frecvența este mai mare la băieți decât la fete.

CLASIFICARE

1) După momentul instalării enurezisului:

a. Enurezis nocturn primar, unde sunt incluși bolnavii la care controlul micțiunilor nu a existat niciodată, ei urinând în pat de la naștere;

b. Enurezis nocturn secundar, unde sunt incluși bolnavii la care controlul vezico-sfincterian odată stabilit (în jurul vârstei de 4 ani) este pierdut după o perioadă variabilă de timp (Gambi și colab., 1975).

Scanned with OKEN Scanner

2) După distribuția nictemerală:

a) enurezis nocturn izolat; b) enurezis nocturn asociat cu enurezis diurn. Enurezisul diurn este extrem de rar, apare la preșcolari de vârstă mare (la grădiniță), care sunt cronic anxioși și se asociază mai frecvent cu encoprezis, decât cu enurezis nocturn.

3) Clasificarea etiologică. Enurezisul este un sindrom clinic care poate apărea ca rezultat al unor cauze foarte diverse (Lutz, 1965; Bicher, 1979; Arseni și colab., 1980; Popoviciu și colab., 1972, 1974, 1978, 1980; Ciofu și Ciofu, 1982; Așgian, 1982). După Lutz (1965), enurezisul nocturn poate fi: a) enurezis nocturn organic (datorat unor factori organici); b) enurezis nocturn simplu (datorat unor greșeli de educație); c) enurezis nocturn nevrotic (datorat unor cauze psihogene).

Ciofu și Ciofu (1982) împart enurezisul în: a) enurezis psihogen, cauzat de: insuficienta dobândire a controlului nocturn al micțiunilor (ce apare la copii normali); — hiperprotecție maternă; — descărcare tensională; — negativism; — nevroză infantilă; b) enurezis nocturn organic (cu o frecvență net superioară față de cel psihogen); c) enurezis nocturn „idiopatic" (cazurile familiale de enurezis).

Cei mai mulți autori (Gastaut și Broughton, 1963; Gastaut și colab., 1964, 1965; Popoviciu și Szabó, 1972; 1978; Popoviciu și colab., 1972, 1978, 1980; Fumi, 1973; Gambi și colab., 1975; Bicher, 1979; Arseni și colab., 1980) clasifică enurezisul nocturn în 2 *mari grupe:*

a) enurezis nocturn simptomatic sau secundar unor afecțiuni organice;

b) enurezis nocturn de natură nedeterminată „esențial" (termen incorect) în care nu poate fi decelabilă în prezent cauza, prin metodele cunoscute. După Fumi (1973), procentul enurezisului nocturn psihogen („esențial", n.n.) se reduce, în mod progresiv, în avantajul formelor de origine „organică". Experiența clinică arată însă (Popoviciu și colab., 1976, 1980) că numărul cazurilor la care nu putem decela semne organice patologice este încă destul de mare.

4) După simptomatologia adiacentă (asocierea cu alte manifestări episodice nocturne).

După Popoviciu și colab. (1972, 1978, 1980), Bicher (1979) Așgian (1982), din acest punct de vedere enurezisul nocturn se poate clasifica în două grupe: a) *enurezis simplu*, ca manifestare singulară; b) *enurezis nocturn asociat cu alte manifestări paroxistice nocturne: — epileptice* (rareori) diurne sau nocturne (grand mal, petit mal, crize focale) și *neepileptice:* automatisme ambulatorii nocturne pavor, somnilochie, bruxism. Aceste asocieri ridică importante probleme etiopatogenice și terapeutice.

5) Din punct de vedere al frecvenței episoadelor enuretice:

a) *enurezis nocturn „total"*, (frecvent n n.), care apare în fiecare noapte; b) *enurezis nocturn rar*, cu 1—2 crize pe săptămână, dar repetate regulat; c) *enurezis nocturn intermitent*, ce apare în crize de una pe săptămână sau una pe noapte, dar cu pauze intercritice foarte lungi; d) *enurezisul nocturn episodic* (una-două sau mai multe episoade în tot cursul vieții).

Concepții etiopatogenice actuale

Din punct de vedere etiopatogenic, enurezisul trebuie privit ca un simptom în cadrul unor multiple afecțiuni psiho-organice, cu inversarea ritmului urinar, cu carențe educative, cu tulburări de somn, cu factori afectivi foarte numeroși care stau la originea sa, uneori având la bază o întârziere de maturare neuronală. Atunci când factorii organici sunt în imposibilitate

Scanned with OKEN Scanner

de a explica măcar în parte geneza enurezisului, este necesar să căutăm originea afectivă; în aceste cazuri enurezisul poate fi expresia unei tulburări psihice (Popoviciu și colab., 1972, 1978, 1984; Arseni și colab., 1980).

Din punct de vedere *etiologic*, enurezisul nocturn se împarte în 2 mari grupe:

A) Enurezis nocturn simptomatic, determinat de variate afecțiuni organice;

B) Enurezis nocturn așa-zis „esențial", adică de origine nedeterminată.

A) Cauzele organice ale enurezisului nocturn. Într-un număr relativ mare de cazuri, apariția micțiunii involuntare în timpul somnului poate fi corelată cu diferite afecțiuni organice, neurologice sau ale altor sisteme sau aparate. De la început facem precizarea că nu este stabilită nici în prezent o legătură directă și sigură (decât în rare cazuri) între afecțiunea organică și fenomenul enuretic. Afecțiunile organice care au fost implicate în etiopatogenia enurezisului nocturn pot fi clasificate astfel:

1. *Afecțiuni urogenitale și renale*: — anomalii uretropeniene; — orificii uretrale ectopice; — stenoză de meat urinar; — anomalii ale vezicii; — hipertrofia colului vezical; — infecții ale căilor urinare, uretrotrigonite, cistite; — insuficiență renală (Rusescu, 1965); — tuberculoză renală la debut (Arseni și colab., 1980).

2. *Afecțiuni neurologice și neurochirurgicale:* — afecțiuni ale măduvei spinării și ale coloanei vertebrale, congenitale (spina bifida chistică, spina bifida oculta, mielodisplazie — Arseni și colab., 1980) sau dobândite (arahnoidita cozii de cal, tumori, traumatisme); — afecțiuni craniocerebrale: diferite sechele de encefalopatie infantilă, stări postmeningoencefalitice, leziuni posttraumatice cerebrale, epilepsie; — diferite grade de oligofrenie. Menționăm că enurezisul (nocturn sau diurn), la oligofreni reprezintă de fapt o tulburare comportamentală inconștientă; se poate bănui totuși, în unele cazuri, o legătură directă între leziunile neuronale, nedezvoltarea mintală (encefalopatică) și enurezis.

3. *Alte afecțiuni:* — Endocrinopatii: diabet zaharat, diabet insipid, afecțiuni ale glandei tiroide; — Parazitoze intestinale (Gáspár și colab., 1970); — Spasmofilia (Szabó și Popoviciu, 1972; Popoviciu și colab., 1978, 1984).

B) Enurezisul nocturn așa-zis „esențial" (de cauză nedeterminată). În cadrul enurezisului nocturn așa-zis „esențial" au fost incriminați mai mulți factori etiopatogenici: factorul ereditar și familial, predispoziția constituțională, factorii psihogeni, imaturitatea cerebrală, unele suferințe organice cerebrale, activitatea onirică, modificările de capacitate și contractilitate ale vezicii.

1. *Factorul eredo-familial.* Deși în ultimii 20 de ani au apărut lucrări ce sugerează rolul posibil al eredității în sindromul enuretic, nu s-a putut demonstra modul de transmitere al acestuia. După Burke și Stickler (1980), enurezisul este determinat de o întârziere ereditară în dezvoltarea vezicii urinare sau în maturarea neuro-musculară adecvată a acesteia. Rigoti și Fiocardi (1966) au ajuns la concluzia că ereditatea nu joacă un rol determinant, dar nu se poate nega totuși faptul că numărul cazurilor ereditare este destul de mare (între 10 și 40%).

2. *Factorii psihogeni.* O serie de autori au ajuns la concluzia că enurezisul nocturn este o manifestare nocturnă psihoreactivă, care apare în

Scanned with OKEN Scanner

urma unor traume psihice, un rol important avându-l factorii emoționali și situațiile conflictuale familiale și școlare. Enurezisul nocturn „nevrotic" apare ca o reacție anxioasă la condițiile stresante amintite. După unii autori, un rol important în determinismul psihoreactiv al enurezisului nocturn îl constituie predispoziția constituțională; enurezisul se întâlnește mai ales la copiii cu o constituție vegetativă și psihică specială. Studiile psihologice ale lui Gambi și colab. (1972, 1974, 1975), ca și cele ale lui Finley și Perry (1973) au arătat că acești copii sunt hiperexcitabili, dezinhibați motor, instabili, anxioși, iar unii prezintă diferite tulburări psihice.

Rolul acestei predispoziții ar fi acela de facilitare a unor răspunsuri anormale la factorii psihici stresanți. Predispoziția constituțională ar favoriza apariția a două forme de enurezis nocturn: enurezisul nocturn *activ*, care apare ca o reacție complexă activă de împotrivire, atunci când copilul este iritabil sau impulsiv, și enurezisul *pasiv*, ce apare ca o reacție pasivă prin prelucrarea îndelungată a influențelor nocive, atunci când copilul este inhibat și anxios. Brutalitatea, violența, alcoolismul părinților, duc la stări de anxietate ale copiilor, îi determină și le provoacă repulsie.

Interpretarea psihanalistă freudiană și „neofreudiană" (Klein, 1950) exagerând importanța conflictelor psihice în patogenia enurezisului nocturn, sugerează că enurezisul poate depinde de acele conflicte adânci, inconștiente, de tip agresiv și sexual, care sunt caracteristice nivelului primitiv de dezvoltare psihică. Enurezisul nocturn ar reprezenta răspunsul copilului la relațiile de mediu ostile și în special, la imaginile parentale, legate de activitatea sfincteriană. Acest punct de vedere sugerează că enurezisul este o formă de comportament, care apare în cursul somnului și care poate fi legată de conținutul mental din această perioadă. Gambi și colab. (1975) au arătat că predomină stările de ostilitate și anxietate, care pot fi legate de stări conflictuale inconștiente. Majoritatea autorilor consideră anxietatea ca un numitor comun al acestor tulburări psihice reactive. Cercetările clinico-anamnestice (Popoviciu și colab., 1972, 1978; Bicher, 1979), coroborate cu anchete sociale, au arătat existența unor numeroși factori generatori de anxietate în mediul socio-familial al copiilor enuretici: — despărțirea familiei (temporară sau definitivă); — metode educaționale inadecvate (rigiditate și severitate extremă); — familii cu părinți nevrotici, psihopați, alcoolici, violenți sau lipsiți de afectivitate, care creează un climat de deprivare afectivă cronică a copilului. Aceste stres-uri psihofuncționale creează frică, anxietate, instabilitate psihoafectivă, care duc la rândul lor la reacții negative din partea copilului. Din acest punct de vedere, enurezisul nocturn poate fi considerat ca o descărcare tensională, negativism (act volițional protestatar) sau ca o componentă a nevrozei infantile (resentiment față de părinți). În stabilirea originii psihoreactive a enurezisului, trebuie luate în considerare următoarele (Popoviciu și colab., 1972, 1978, 1980; Bicher, 1979): a) apariția simplă a enurezisului, neasociată, de obicei, cu alte paroxisme hipnice; b) predominența, în tabloul psihic, a manifestărilor psihoafective reactive și a tulburărilor de comportament; c) caracterul de enurezis secundar și frecvența redusă a micțiunilor nocturne (mult mai rar cu apariție în fiecare noapte); d) lipsa în datele anamnestice a unor afecțiuni organice (traumatisme obstetricale, meningoencefalite, convulsii febrile, infantile, traumatisme craniocerebrale, etc.); e) existența unuia sau mai multor factori socio-familiali negativi; f) lipsa anomaliilor electrice (eventual prezența doar de anomalii minore, nespecifice în cursul somnului, natural sau medicamentos); g) eficiența psihoterapiei, a metodelor de condiționare și a tratamentului sedativ.

Scanned with OKEN Scanner

Se poate concluziona că atât atribuirea unei valori exagerate factorilor psihogeni în determinismul enurezisului nocturn, cât și minimalizarea, chiar negarea lor, nu este conformă cu realitatea și este dăunătoare, îndeosebi din punct de vedere terapeutic.

3. *Imaturitatea cerebrală.* Unii autori susțin că diversele anomalii EEG, observate la mulți copii enuretici, nu au nici o semnificație diagnostică, întrucât ele se datoresc unor „imaturități cerebrale" existente la acești bolnavi (Secundo și Finley, 1972; Finley și Perry, 1973; Bressler și Schreiter, 1977). Enurezisul ar apărea ca rezultat al unei „inabilități" a copilului de a se trezi atunci când este stimulat de impulsurile aferente sosite de la vezica urinară dilatată și rapid contractată, întrucât pragul de trezire al enureticului este remarcabil crescut în timpul somnului (Finley și Perry, 1973; Bicher, 1979). Popoviciu și colab. (1978), Bicher (1979), Popoviciu (1979, 1980) au adus argumente importante în favoarea rolului imaturității cerebrale în apariția unor cazuri de enurezis nocturn.

Argumente clinice: a) Debutul enurezisului nocturn are loc întotdeauna în copilărie, cel mai frecvent între 5—10 ani, niciodată (sau extrem de rar) după 15—16 ani, vârstă la care, de obicei, episoadele enuretice dispar; b) frecvența crizelor este invers proporțională cu vârsta și deci și cu maturarea neuronală; c) mulți copii enuretici prezintă diferite tulburări psihice minore, de tip nevrotic, afectiv sau comportamental, tulburări psihice ce exprimă de fapt o imaturitate psihoafectivă, care dispar sau se atenuează mult după vârsta de 16—20 ani; d) imposibilitatea realizării unui răspuns adecvat față de factorii stresanți din mediul socio-familial; e) existența unor afecțiuni pre-, intra-, sau postnatale, cu răsunet asupra SNC, care, prin microsechelele encefalitice sau encefalopatice pe care le lasă, deși mai adesea fără expresie clinică, pot duce, uneori, la o întârziere a proceselor nervoase (traumatisme cranio-cerebrale, nașteri laborioase cu asfixie sau traume ale mamei în timpul sarcinii, infecții virale, cu determinări nervoase centrale: gripă, rujeolă, infecție urliană, infecții ale mamei în timpul sarcinii, convulsii febrile și meningoencefalite virale). Mai mult chiar, debutul enurezisului nocturn a coincis cu afecțiunea organică respectivă, sau a apărut la scurt timp după aceasta; f) asocierea cu alte manifestări paroxistice nocturne neepileptice (somnambulism, pavor, somnilochie și bruxism).

Argumente electrografice

a. Existența undelor lente de tip delta de 2—3 c/sec, descrise de Kales și colab. (1972) și de Finley și Perry (1973) ca fiind tipice pentru imaturitatea cerebrală (la vârsta copilăriei) ca și a altor grafoelemente patologice de tip „epileptic" (vârf-unde sau polivârf-unde), mai rare, cu aceeași semnificație; b. Apariția, la toate cazurile, a unor descărcări de unde lente ascuțite supravoltate, bilaterale, sincrone, simetrice de obicei (dar uneori asimetrice) cu caracter periodic și pseudoritmic; c. Existența unor trasee EEG alterate, care pot lua aspectul de „asimetrie în basculă"; d. Prezența destul de frecventă a unei asimetrii interemisferice de amplitudine și de frecveuță a traseului EEG, ceea ce poate arăta existența unei „encefalopatii"; e. Prezența unor importante tulburări în organizarea somnului nocturn (reducerea marcată a procentajelor de somn REM, predominanța netă a somnului lent superficial (SLS) față de somnul lent profund (SLP), alterarea frecventă a somnului REM sau SLS; f. Pragul de trezire al copilului enuretic este remarcabil crescut, acesta nereacționând la stimulii fonici obișnuiți aplicați în cursul SLP. Factorii lezionali amintiți nu determină modificări struc-

Scanned with OKEN Scanner

turale cerebrale extinse, ceea ce justifică lipsa, sau caracterul discret al simptomatologiei neurologice obiective. Aceste microleziuni duc la întârzierea procesului de maturare neuronală și au drept corespondent EEG modificările de electrogeneză cerebrală amintite.

Imaturitatea cerebrală poate fi a) funcțională; în acest caz, pe traseele EEG nocturne, apar disritmii lente difuze și descărcări periodice de unde lente bilaterale, sincrone și simetrice, iar clinic enurezisul este simplu; b) organică, atunci când apar asimetrii interemisferice de amplitudine și frecvență, trasee cu descărcări de unde lente de 2—3 c/sec și chiar grafoelemente de tipul vârf-undă sau polivârf-undă, iar clinic enurezisul este asociat cu diferite alte manifestări paroxistice nocturne. Imaturitatea cerebrală este cea pe care se grefează o serie de factori etiologici psihogeni (a căror existență nu poate fi negată în unele forme de enurezis nocturn), sau care generează ea însăși o serie de manifestări paroxistice nocturne, printre care și enurezis nocturn (Bicher, 1979; Popoviciu și Bicher, 1984). Se știe că actul micțional se realizează printr-o serie de reflexe, având ca punct de plecare modificările fiziologice de la nivelul vezicii urinare (distensia vezicii în principal), care sunt transmise centrilor corticali, determinând trezirea individului. În enurezisul nocturn, centrii corticali nu reacționează la stimulii transmiși de vezica dilatată și rapid contractată, ceea ce face ca bolnavul să nu se trezească, micțiunea producându-se în timpul somnului. Această areactivitate a centrilor corticali poate fi pusă pe seama întârzierii dezvoltării neuronale și a sinapselor interneuronale, probabil prin leziune organică. Aceeași imaturitate neuronală explică, probabil, și dezorganizarea somnului copilului enuretic, ca și pragul de trezire considerabil crescut al copilului, cu lipsa răspunsului la stimulii vezicali. Probabil toți copiii când sunt mici, respectiv atunci când SNC este imatur, pot reacționa „primitiv" față de mediu, dar odată cu maturația, acest răspuns se estompează prin integrările nervoase adecvate. Finley și Perry (1973) au arătat că modificările electrice care, uneori, pot lua chiar aspectul de vârf-undă, nu au nici o semnificație diagnostică, deoarece ele se datoresc unei imaturități cerebrale. Enurezisul nocturn ar apărea ca un rezultat al unei „inabilități" a copilului de a se trezi atunci când este stimulat de impulsurile aferente sosite de la vezica urinară dilatată și rapid contractată, întrucât pragul de trezire al enureticului este remarcabil crescut în cursul somnului. Ipoteza eliberării în timpul somnului, de sub efectul inhibitor cortical, a unor centri subcorticali care reglează reflexul micțiunii (Gastaut și Broughton, 1974) poate fi explicată de imaturitatea cerebrală, care ar duce la o „neconcordanță" între diferiți centri reglatori ai micțiunii, afectând, în primul rând, mecanismul inhibitor al acesteia, care în acest caz este suprimat. Mulți dintre acești copii au la baza enurezisului o cauză neurogenă organică, uneori greu de pus în evidență. Leziunile organice explică, probabil și areactivitatea centrilor motori corticali. Aceștia pot prezenta stări funcționale diferite: areactivitate nocturnă permanentă sau intermitentă, areactivitatea nocturnă și diurnă sau areactivitate diurnă (în cazul enurezisului diurn). Leziunile organice care împiedică dezvoltarea fiziologică a centrilor motori prerolandici generează enurezisul primar. Dacă leziunea este moderată, atunci dezvoltarea funcțională a centrilor motori poate totuși să aibă loc și enurezisul dispare. În condiții nefavorabile (stări conflictuale, stres, traumatisme, stări febrile), se produce ruperea echilibrului instalat și apare enurezisul secundar (Aşgian 1982). Tot leziunile organice explică și procentul mare al celor cu întârzieri în dezvoltarea psihomotorie cu tulburări de mers, de vorbire și a dezvoltării intelectuale, precum și al

Scanned with OKEN Scanner

celor cu tulburări de comportament. În baza celor de mai sus, se poate considera enurezisul nocturn ca o tulburare de somn neconvulsivă, ce apare pe un creier imatur, cu o reactivitate particulară și care dispare după o anumită vârstă, odată cu maturarea neuronală; pe acest fond pot acționa unii factori declanșatori sau favorizanți: factorii psihogeni, stările febrile etc.

4. *Problema originii epileptice a unor cazuri (rare) de enurezis nocturn*

În ceea ce privește originea epileptică a unor cazuri rare de enurezis nocturn, datele din literatură sunt contradictorii. Primul care a făcut o legătură între epilepsie și unele manifestări de enurezis nocturn a fost Trousseau în 1870.

Saint-Laurent și colab. (1963), studiind enurezisul nocturn recidivant al copiilor epileptici, au conchis că, deși enurezisul nocturn se asociază uneori cu crize epileptice manifeste, el reprezintă un fenomen independent, nefiind în legătură cauzală cu epilepsia. Păreri similare au emis și Gastaut și colab. (1964, 1965), Gastaut (1975), Gambi și colab. (1972), Popoviciu și colab. (1972, 1978), Popoviciu (1979, 1980), arătând că enurezisul este o manifestare nocturnă vegetativă neepileptică, care însă poate să apară și la bolnavii epileptici. Uneori problema relațiilor dintre enurezisul nocturn și epilepsie este mai complexă și necesită o analiză clinică, electroencefalografică și poligrafică minuțioasă. În studii clinico-EEG, Szabó (1971), Popoviciu și Szabó (1979, 1980) și Bicher (1979), privind relația enurezis-nocturn — epilepsie, au arătat existența a *trei modalități* de manifestare:

a) ca o simplă asociere: pierderea involuntară de urină apare independentă de paroxismul epileptic, bolnavul suferind practic de două boli;

b) ca un „simptom" al epilepsiei majore: pierderea involuntară de urină reprezintă o manifestare vegetativă a crizelor epileptice și face parte din tabloul clinic al acesteia. Gastaut și colab. (1965) arătaseră că emisia de urină survine numai la sfârșitul fazei clonice a crizelor de grand mal și numai dacă vezica urinară este plină, un rol determinant având deci relaxarea musculaturii sfincterului vezical extern în cadrul rezoluției musculare generale postaccesuale.

c) ca o modalitate particulară de manifestare a epilepsiei. Este vorba de petit mal enuretic, descris de Gastaut și colab. (1963), formă clinică rară a epilepsiei petit mal, confirmată ulterior și de alți autori.

Popoviciu și colab. (1972, 1974, 1976, 1978) și Popoviciu (1979, 1980), în urma unor cercetări eșalonate pe mai mulți ani, au arătat că există unele criterii clinice și electroencefalografice ale acestor forme particulare, destul de rare, de enurezis nocturn epileptic.

Astfel, drept c r i t e r i i c l i n i c e pot fi considerate:

1. Frecvența mai mare a enurezisului nocturn, acesta apărând în fiecare noapte.

2. La acești bolnavi, enurezisul nocturn se manifestă de obicei printr-o formă primară.

3. Prezența, în antecedentele acestor bolnavi, a traumatismelor obstetricale, meningoencefalitelor, convulsiilor febrile, precum și a traumatismelor craniocerebrale, cu o frecvență mult mai mare decât în anamneza bolnavilor cu enurezis „esențial" psihogen.

4. Cel mai important criteriu clinic este asocierea enurezisului nocturn cu diverse forme de epilepsie.

Scanned with OKEN Scanner

A. Criterii EEG

1. Prezența unor modificări bioelectrice epileptice pe traseele EEG de zi, examenul electroencefalografic prin activări (cu Baytinal, Epontol, SLI sau hiperpnee) având o mare importanță în diagnosticul acestor cazuri.

2. Apariția unor modificări bioelectrice în timpul înregistrărilor electropoligrafice nocturne, continue și de lungă durată, anomalii electrice de tip epileptic nedecelate pe traseul de zi. Dintre anomaliile EEG, cel mai important argument în favoarea existenței unor cazuri de enurezis nocturn de origine epileptică, este focalizarea temporală unilaterală a modificărilor electrice epileptice. Acest fenomen a fost observat la majoritatea cazurilor care au prezentat trasee de tip epileptic.

Determinismul epileptic cel mai concret al enurezisului se poate stabili, în timpul descărcării EEG de tip ,,petit mal enurétique'', când se produce și micțiunea involuntară (Gastaut și colab., 1963; Popoviciu și colab., 1972, 1978; Popoviciu, 1979, 1980; Așgian, 1982). Existența unei forme de petit mal morfeic de tip ,,petit mal enurétique'' merită o atenție deosebită, atât prin particularitățile ei, cât și prin controversele pe care le ridică din punct de vedere etiopatogenic și chiar a existenței ei ca individualitate clinică. S-a demonstrat, în timpul absențelor, o creștere a presiunii intravezicale, care survine la câteva secunde după apariția descărcărilor de vârf-undă și care ar pleda pentru eliberarea de sub inhibiția corticală a unor centri subcorticali care reglează reflexul micțiunii. După Gastaut și colab. (1963), emisiunea de urină, în timpul crizelor minore, se poate produce prin două mecanisme: a) — unii bolnavi urinează la debutul crizei sau de la debut în tot timpul crizei, datorită unor secuse mioclonice intense, care survin în timpul accesului; b) alții urinează la sfârșitul absenței, dar numai dacă vezica urinară este plină. În acest caz este vorba, probabil, de o micțiune automată, declanșată de pierderea cunoștinței. La copiii cu petit mal enuretic, enurezisul este echivalent unei crize de petit mal, producându-se în momentele privilegiate ale acesteia (Popoviciu, 1979, 1980), adică în SLS (stadiile Ib și Ia — 100% din cazuri), dar și în REM (44,6%).

B. Relația enurezis nocturn — vis

Este cunoscută teoria clasică, potrivit căreia enurezisul nocturn ar fi ,,expresia motorie inconștientă'' unui episod oniric, având valoarea unui ,,vis retrăit''. Cercetările moderne, ale ultimilor ani, au demonstrat neveridicitatea acestor teorii, în sensul că orice interpretare cauzală vis-enurezis este nejustificată. Astfel, Gastaut și Broughton (1965) au arătat că episodul enuretic apare doar în mod excepțional, în stadiile somnului REM (când apar visele). Pe de altă parte, s-a dovedit că acești copii, treziți imediat după episodul enuretic, prezintă absența totală a viselor (Bicher, 1979); atunci când există totuși, ele nu au nici o legătură cu enurezisul (Gastaut și colab., 1965). După Broughton și Gastaut (1963) și Pierce (1963), visele apar ulterior episodului enuretic, mai ales atunci când copilul este lăsat ud. Relatarea unor ,,vise cu lichide'' a fost întâlnită numai după un număr de treziri după perioadele REM și dacă cearșafurile nu erau schimbate. Se poate vorbi în aceste cazuri de încorporarea unor stimuli exteroceptivi ai ,,unui pat umed'' în visele copilului.

C. Rolul vezicii urinare în declanșarea automatismului vegetativ (rolul modificărilor de capacitate și motilitate ale vezicii; hipertonia vezicală)

Enurezisul nocturn este, în esență, un automatism vegetativ eliberat în cursul somnului de sub controlul inhibitor cortical. Este logic să facem o legătură directă între presiunea vezicală nocturnă și emisia involuntară de

Scanned with OKEN Scanner

urină. Actul micțional se realizează printr-un mecanism de „feed-back" pozitiv, micțiunea odată pornită nemaiputând fi întreruptă, ea continuându-se până la golirea completă a vezicii (Popoviciu și Bicher, 1984). Di Perri și Meduri (1973) au susținut „incoordonarea dintre aferentația vezicală și reacția de trezire", ca un prim factor etiopatogenic în enurezis. Broughton și Gastaut (1963) și Finley (1971) au arătat că enureticii au vezici extrem de „hiper-active". Deși perioadele de SLP ale copilului enuretic sunt mai profunde ca ale celor fără enurezis și, deci nu reacționează la stimulii fonici aplicați în stadiile III și IV, Broughton și Gastaut (1964) au arătat că vezica urinară a copiilor enuretici este extrem de sensibilă la zgomotele aplicate în SLP, fiind hiperexcitabilă la acești stimuli.

Practicând înregistrarea continuă a presiunii intravezicale în timpul electropoligarfiei nocturne, autorii au constatat că, în timpul somnului, la toți copiii examinați au apărut unde de hipertensiune intravezicală primitivă, prin contracția spontană a vezicii urinare. Aceste contracții apar aproape exclusiv în somnul NREM și pot atinge 50 cm H_2O sau chiar mai mult. Creșterea tensiunii intravezicale se însoțește de modificări discrete cardio-respiratorii, iar pe traseul EEG apar numeroase complexe K. La sfârșitul stadiului IV al primului sau al celui de al doilea ciclu de somn, s-a observat accentuarea progresivă a undelor de hipertensiune intravezicală spontană, care, în timpul episodului enuretic, ajunge până la 100—120 cm H_2O, încât inhibiția reflexului micțiunii devine imposibilă. Nivelul crescut de presiune intravezicală se menține până la apariția enurezisului. Odată cu apariția acestui fenomen, autorii au observat „regresiunea tranzitorie" a fazelor de somn. După micțiune nu se mai observă unde de hipertensiune intravezicală timp de 60—90 minute. Existența modificărilor de capacitate și motilitate ale vezicii urinare, demonstrate de Broughton și Gastaut (1963, 1964, 1975), stau la baza tratamentului indicat de către aceștia: golirea completă a vezicii înainte de culcare, trezirea după 60—70 de minute de somn pentru golirea vezicii, evitarea consumului de lichide la masa de seară, distanțarea micțiunilor din cursul zilei, pentru a mări capacitatea unor vezici urinare cu volum redus.

E. Relația dintre spina bifida oculta și enurezis nocturn

Deși teoretic s-a recunoscut că este eronată, fiind vorba de o tulburare sfincteriană și nu de enurezis propriu-zis (Arseni și colab., 1976, 1980; Popoviciu și colab., 1972, 1976, 1980), relația cauzală dintre cele două afecțiuni este susținută și astăzi de foarte mulți practicieni. După cum se știe, spina bifida oculta reprezintă un defect de închidere a arcului vertebral. Acest defect apare cu predilecție la nivelul coloanei lombosacrate și, mult mai rar, în alte regiuni. Spina bifida oculta poate rămâne, uneori, latentă toată viața; alteori apar tulburări neurologice, dintre acestea cele mai importante fiind tulburările sfincteriene, care pot lua fie aspectul unui fals enurezis nocturn, mai rar encoprezis, fie forma incontinenței urinare. Apariția tulburărilor neurologice, respectiv a tulburărilor sfincteriene, este legată de o lezare a măduvei sacrate și a rădăcinilor S_3, care conduce la tulburarea funcției mușchiului detrusor vezical. Aceasta se datorește, în principal, tracțiunii exercitate asupra măduvei spinării, care crește mai încet decât coloana vertebrală (Arseni și colab., 1980). Spina bifida de obicei nu este singulară, însoțindu-se și de alte anomalii ale structurilor anatomice adiacente (tegumente, meninge), sau la distanță (picior scobit, sindactilie). Existența unui „picior scobit" este un semn important și indică o leziune organică în măduva sacrată superioară (Arseni, 1980). În acest caz pot apare tulburări sfincte-

Scanned with OKEN Scanner

riene, care însă nu pot fi etichetate drept enurezis. Prezența radiologică a spinei bifida oculta la un copil cu enurezis nocturn este doar o coincidență (Arseni și colab., 1980). Pentru aceasta pledează:

a. În primul rând în spina bifida oculta tulburările sfincteriene îmbracă de fapt aspectul incontinenței de diferite grade, manifestate total deosebit de enurezis. În enurezisul nocturn micțiunea este activă și completă, involuntară, cu jet puternic, din cauza hipertoniei vezicale. Odată începută micțiunea, nu mai poate fi oprită voluntar, vezica urinară golindu-se complet. În incontinența urinară, copilul nu poate reține urina, care se scurge cvasicontinuu, fără ca el să perceapă nevoia de micțiune; când este mai puțin accentuată, incontinența se manifestă ca o micțiune imperioasă, sau ca un început de micțiune care nu se efectuează în totalitate.

b. În al doilea rând, studiile efectuate pe statistici mari au arătat că între radiografiile de coloană lombosacrată ale copiilor cu sau fără enurezis, nu există deosebiri esențiale.

c. În al treilea rând, spina bifida oculta este foarte des însoțită de „enurezis", dar acesta este mult mai frecvent la copii decât spina bifida oculta.

d. În al patrulea rând, enurezisul nocturn dispare, de cele mai multe ori, la pubertate, în timp ce tulburările minore, care însoțesc spina bifida oculta, se accentuează odată cu celelalte semne neurologice.

Înregistrările electropoligrafice nocturne de lungă durată în enurezisul nocturn

Momentul apariției episodului enuretic. După Broughton și Gastaut (1963, 1975), episodul enuretic (modificările electro-clinice ce apar în timpul micțiunii nocturne) debutează într-o fază de SLP (cel mai adesea în fazele III și IV) și se caracterizează prin trecerea rapidă a acestuia într-o fază mai superficială (în II, Ib și în Ia, mult mai rar în REM), în care apare micțiunea („regresiunea tranzitorie" a stadiilor de somn pentru câteva minute). În mod obișnuit, după regresiunea tranzitorie sus-amintită, SL continuă ore întregi. Mikkelsen și Rapoport (1980) și Gambi și colab. (1972, 1975) au remarcat că evenimentul enuretic este un fenomen comportamental care poate apărea în orice stadiu de somn dar mai ales în stadiile II — IV, în general la 60—120 minute după adormire, uneori putând apărea și de două ori pe noapte (chiar și în REM-ul târziu spre dimineață). Popoviciu și colab. (1972, 1978), Popoviciu și Szabó (1973), Popoviciu (1979) Bicher (1979) au constatat, la cazurile cu enurezis simplu că episodul enuretic a debutat numai în timpul somnului lent, adică în stadiul III (rareori IV), printr-o serie de unde lente ascuțite, hipervoltate, urmate de apariția micțiunii, după care au observat trecerea rapidă a somnului profund în faza Ib; crizele enuretice s-au însoțit de manifestări vegetative (tahipnee, tahicardie) și de activitate musculară mai mult sau mai puțin intensă (mișcări globale). La cazurile de enurezis nocturn asociat cu alte manifestări episodice nocturne, episodul enuretic a apărut și în stadiile SLS (stadiile II și Ib). La cazurile de enurezis nocturn asociat cu crize de grand mal, micțiunea s-a produs atât în cursul SLP (stadiile III și IV) cât și în cursul SLS (stadiile Ib și Ia), precum și în cursul somnului REM. La cazurile cu petit mal, „enurétique", criza de enurezis a avut valoarea unui echivalent de atac de petit mal și s-a produs, ca de altfel toate crizele de petit mal, în momentele privilegiate ale acestora (Popoviciu și colab., 1976, 1982; Popoviciu, 1979, 1980; Popoviciu și Bicher, 1984), adică în cursul SLS (stadiile Ia și Ib în special) și în cursul fazelor REM.

Scanned with OKEN Scanner

Organizarea somnului

Automatismul de micțiune hipnică a fost încadrat de Gastaut și colab. (1963, 1964, 1965) în grupul „elementelor inerente" ale somnului. Gabersek și colab. (1966) și Gabersek (1972) au arătat că pe lângă traseele normale există și trasee la care se observă diminuarea procentajului sau chiar lipsa stadiului II, care este înlocuit de un somn mai superficial (Ia, Ib). „Evenimentul enuretic" întrerupe „secvența" ciclului de somn și constă într-o bruscă creștere a activității „autonome" (vegetative), care se manifestă în special, în activitatea vezicală (Di Perri și Meduri, 1973; Gambi și colab., 1975). Cercetările efectuate de Popoviciu și colab. (1972, 1978); Popoviciu, (1979, 1980), Bicher, (1979); Popoviciu și Bicher (1984) au arătat că enurezisul nocturn provoacă perturbări importante în organizarea somnului: somnul copilului enuretic este extrem de agitat, cu predominența netă a SLS față de SLP și cu reducerea marcată a procentajului de somn REM, cu o mare alternanță între somn și veghe. Aceste observații pledează pentru faptul că în somnul copilului enuretic pot surveni modificări electrice care — independent de episodul enuretic — provoacă episoade de trezire EEG și comportamentale. Reducerea marcată a procentajului de somn REM, proporțiile anormale între cele două tipuri de somn (lent și REM), alternarea frecventă a somnului REM cu SLS, sunt foarte frecvent întâlnite la copiii enuretici. Stimulările fonice aplicate (Bicher, 1979), în stadiile hipersincronizante ale somnului, au arătat că pragul de trezire al copilului enuretic este crescut (deși în ansamblu procentul SLP este redus), iar unii stimuli aplicați în cursul SLS au dus chiar la o hipersincronizare a traseului EEG. Aceasta susține ipoteza lui Secundo și Finley (1972) și a lui Finley și Perry (1973), privind creșterea anormală a pragului de trezire al enureticului în cursul SLP.

Diagnosticul pozitiv al enurezisului nocturn

1. Anamneza, antecedente heredo-colaterale, antecedentele personale și eventual **ancheta socială** privind condițiile familiale (factori psihogeni, familii dezorganizate, etc.), stres-ul ș.a., pot descoperi circumstanțele determinante sau declanșatoare ale enurezisului ca : traume psihice, traume craniocerebrale, naștere laborioasă, traume vertebro-medulare, infecții ale mamei și ale copilului. De asemenea pot oferi informații privind somnul (profund, superficial, agitat etc.).

2. Examenul clinic

a. *Examenul local* pentru decelarea unei cauze de „iritare" a reflexului micțional: vulvovaginite, calculi vezicali, maladia colului, oxiuraza, etc.

b. *Examenul clinic general și local, neurologic și psihic* furnizează asocierea eventualelor semne de disrafie cutanată, malformații asociate (picior scobit etc.), tulburări psihice reactive (psihoafective), întârziere mintală, etc.

3. Examene paraclinice

a. *Examenul citobacteriologic al urinei,* pentru a elimina, de exemplu, o afecțiune bacilară renală la care primul simptom poate fi un „enurezis".

b. *Examenul urinei* (compoziție, culoare, densitate), pentru a exclude un diabet zaharat sau insipid, care poate determina un fals „enurezis nocturn" prin poliurie.

c. *Examenele paraclinice, urologice* (cistografia, cistometria, urografia, etc.).

d. *Examene radiologice*: radiografia coloanei vertebrale dorso-lombare, pentru a descoperi un eventual rahischizis sau alte anomalii vertebrale.

e. *Studiul EEG*: *diurn,* simplu și cu activare; *nocturn* pentru a elimina micțiunile survenite de pildă în cursul unei crize epileptice morfeice. În cazul unui traseu de tip epileptic, fără altă manifestare clinică, micțiunea spontană poate reprezenta un echivalent epileptic sau o emisie de urină în contextul unei crize epileptice. Tulburările de electrogeneză în cadrul unui defect de maturație neurologică pot fi invocate ca factor determinant al enurezisului. Din cele expuse reiese faptul deosebit de important, că între simptomatologia, etiopatogenia și formele clinice ale enurezisului nocturn

Scanned with OKEN Scanner

nu există întotdeauna o corelație. Stabilirea diagnosticului și a formei clinico-etiologice de enurezis nocturn impune, în mod obligatoriu, precizarea simultană a caracterelor clinice și electrografice (Popoviciu și colab., 1973, 1978; Popoviciu, 1980; Bicher, 1979; Aşgian, 1982; Popoviciu și Bicher, 1984). Deci enurezisul trebuie privit ca un simptom în cadrul unor multiple afecțiuni psihoorganice sau neurologice, cu inversarea ritmului urinar (poliurie nocturnă sau nicturie), cu carențe educative, cu tulburări de somn, cu factori afectivi foarte numeroși, care stau la originea sa, uneori având la bază o întârziere neurologică de maturație. Gatismul marilor arierați nu este nici enurezis, nici encoprezis. Atunci când factorii organici sunt în imposibilitate de a explica, măcar în parte, geneza enurezisului, este necesar să căutăm o origine psihică.

EVOLUȚIE. PROGNOSTIC

Majoritatea cazurilor cu debut în copilărie se vindecă treptat după pubertate. În cazuri rare, tulburarea poate persista și la vârsta adultă, uneori dispărând după o perioadă de timp și reapărând mai târziu. Prognosticul, mai ales la enurezisul nocturn psihogen, este bun, educația adecvată, eliminarea factorilor stresanți din mediul socio-familial și tratamentul corect având drept urmare vindecarea. Eliminarea cercului vicios: factori psihoreactivi — enurezis, prin crearea unei stări psihice eutimice, este de cea mai mare importanță. La bolnavii cu leziuni cerebrale (sau medulare) evidente, prognosticul este mai rezervat, evoluția sindromului enuretic depinzând de corectitudinea tratamentului bolilor asociate. Prognosticul enurezisului nocturn din spina bifida oculta depinde de vârsta bolnavilor, de intensitatea tulburărilor neurologice asociate, de precocitatea diagnosticului și de tratamentul corect conservator sau chirurgical.

TRATAMENTUL ENUREZISULUI NOCTURN

A. Tratamentul dietetic (Popoviciu și Szabó, 1972; Popoviciu și colab., 1972, 1978; McKendry și Stewart, 1979), constă în controlul lichidelor ingerate (cu interzicerea ingerării lichidelor după orele 18), interzicerea băuturilor excitante, introducerea unui regim sărac în clorură de sodiu, dar bogat în calciu, reducerea seara, a consumului de lapte, ouă, creme, ciocolată.

B. Psihoterapia a constituit și constituie o metodă larg aplicată în tratamentul enurezisului nocturn (Kolvin și colab., 1972; Kolvin, 1973; Labar, 1973; Broughton și Gastaut, 1974), având ca suport ipoteza originii psihoreactive.

C. Metode de condiționare

a. *Metodele de condiționare simple.* Condiționarea acustică, folosită în tratamentul enurezisului, se bazează pe trezirea copilului cu ajutorul unei sonerii (imaginată de Mowrer, 1938), care semnalizează începutul micțiunii involuntare printr-un sistem electric. Acest sistem contribuie la întărirea reglării corticale a sfincterului vezical (Kolvin și colab., 1972).

b. *Metode de condiționare simple asociate.* Concomitent se pot aplica două metode de condiționare simplă: printr-o educație micțională nocturnă (trezirea copiilor în timpul nopții la ore fixe pentru a obține o micțiune conștientă) și printr-o „gimnastică micțională" diurnă (rărirea progresivă a micțiunilor).

c. *Terapia de condiționare prin „bladder training"* (Labar, 1973), constă în trezirea la timpul exact al micțiunii cu prelungirea progresivă ulterioară

a perioadelor dintre treziri, până la obținerea unor rezultate favorabile. *Dezavantajul tuturor metodelor de condiționare* (simple, acustico-electrice sau asociate) constă în faptul că acestea, prin trezirea sistematică a enureticilor, provoacă modificări în organizarea somnului.

D. Tratamentul prin acupunctură. Unii autori au obținut rezultate bune prin acupunctură. Raihler și Raihler (1978) recomandă zona de aplicare a înțepăturilor corespunzătoare cu meridianul vezical stabilit de acupunctura tradițională chineză. Aceasta recomandă folosirea alternativă a două puncte, cel al meridianului guanyuan, pe punctul situat la 12 cm sub ombilic pe linia mediană a abdomenului și meridianul shensu, pe punctul situat la 1,5 cm de linia mediană, pe orizontala ce trece prin apofiza spinoasă a vertebrei lombare II. Stimularea trebuie să fie moderată: o ședință pe zi, acul menținându-se pe loc timp de 15—20 minute. Aşgian (1982) recomandă aplicarea unor stimuli dureroși în regiunea pubiană, sub formă de înțepături cu acul, efectuate seara înainte de culcare.

E. Tratamentul medicamentos al enurezisului nocturn

1. *Terapia cu imipramină*

Bindeglas și colab. (1968), Szabó și Popoviciu (1969) Kolvin și colab. (1972), Popoviciu și Szabó (1972, 1978), au dovedit că imipramina este mult mai eficace în tratamentul enurezisului nocturn decât celelalte medicamente folosite anterior. Imipramina determină ameliorări importante ale organizării somnului, care se manifestă prin reașezarea fazelor de somn REM, prin creșterea stadiilor II ale SL, prin reducerea stadiilor Ia și Ib ale SIS și prin prelungirea latenței de la debutul somnului până la prima perioadă de REM (Kales și colab., 1977, 1979; Popoviciu și colab., 1978; Martin și colab., 1979).

Mecanismul de acțiune al imipraminei pare a fi atât periferic, la nivel sfincterian, cât și la nivel central (scăderea pragului sensibilității la distensia vezicală). Kales și Kales (1973, 1974), Kales și colab. (1977), apreciază că imipramina are acțiune periferică, prin creșterea capacității vezicale. Aceștia au emis ipoteza că administrarea de imipramină duce la o scădere a excitabilității vezicii și/sau la o creștere a capacității sale, reducând frecvența episoadelor enuretice în perioada când ele apar mai frecvent (prima parte a nopții). Aceasta permite copilului să doarmă pe tot parcursul nopții, sau cel puțin să „simtă" vezica plină spre sfârșitul nopții, când somnul este superficial. Kales și colab. (1977) au observat o reducere semnificativă a perioadelor REM după administrarea pe timp scurt (dar această reducere este mai puțin pronunțată după administrarea de lungă durată) și o creștere a stadiilor II. Această reducere a perioadelor REM este mai pronunțată în primele două treimi ale nopții, fără a se constata modificări semnificative ale stadiilor III și IV (SLP). Întreruperea administrării imipraminei a fost acompaniată de o creștere a fazelor REM și de o diminuare a stadiilor II.

Kales și colab. (1977) au remarcat că frecvența enurezisului nocturn scade semnificativ odată cu administrarea imipraminei, la 35% din nopți „ude", față de 75% cât existau inițial (înainte de administrare). Această scădere este legată direct de doză și de durata de administrare (doza de 50—100 mg pe noapte și durată de timp mai lungă). Administrarea de imipramină a redus semnificativ frecvența episoadelor enuretice, mai ales la începutul nopții, când acestea predomină. McKendry și Stewart (1974) au publicat rezultate favorabile prin terapia cu imipramină, după următoarea schemă: se începe cu 10 mg seara, după cină, timp de o săptămână. În caz de rezultat, acest dozaj se continuă timp de mai multe luni; dacă însă, după o

Scanned with OKEN Scanner

săptămână, nu s-a obținut ameliorarea, se crește dozajul la 20 mg, cu posibilitatea de creștere, până la dozele maxime (40 mg la copii între 5—6 ani, 50 mg la cei de 6 ani — 8 ani, 60 mg la cei de 8—10 ani, 70 mg la copii de 10—12 ani și 75 mg la cei de 12—14 ani). La rezultatele maxime obținute, dozajul se continuă încă 2—3 luni și apoi se scade progresiv vreme de 3—4 luni, când dozele mici se vor utiliza tot a doua, a treia seară, încă timp de câteva luni, până la completa suprimare a medicației. Cercetările lui Popoviciu și colab. (1972, 1978, 1980), Popoviciu și Szabó (1971, 1972), Bicher (1979) au arătat că imipramina dă rezultate favorabile numai la enurezisul simplu (respectiv psihoreactiv), fără anomalii EEG. Cu ocazia întreruperii administrării imipraminei și când tratamentul a fost continuat cu placebo, enurezisul a recidivat imediat. În unele cazuri s-au obținut remisiuni totale după întreruperea tratamentului, în altele, imipramina s-a dovedit a fi mai eficace după reluarea terapiei (la un interval de 1—3 luni după întrerupere) și, în sfârșit, la majoritatea cazurilor, rezultatele bune obținute s-au putut menține și prin reducerea treptată a dozei de imipramină până la o doză minimă de întreținere.

2. *Terapia cu medicamente anticonvulsivante* este indicată numai în enurezisul nocturn asociat cu epilepsie (Popoviciu și Szabó, 1978; Popoviciu și colab., 1978, 1979). Cele mai bune rezultate au fost obținute prin asocierea de preparate anticonvulsivante (Primidon 1/2 compr. de 250 mg seara, Carbamazepină 100—200 mg sau Fenitoin 1/2 compr. de 0,10 g seara, cu 1—2 ore înainte de culcare) cu imipramină (Antideprin) 25—50 mg, administrată tot cu 1—2 ore înainte de culcare. Se mai poate folosi asocierea de nitrazepam și antideprin, cu rezultate foarte bune (Popoviciu și Bicher, 1984).

3. La toate cazurile de enurezis trebuie adăugată diurn medicație vitaminică, precum și cea cu substanțe cu acțiune metabolică cerebrală (vitamine din grupul B, enerbol, meclofenoxat, normabrain, nootrop, nootropil, pyramem etc.) și unde este cazul, terapia cu preparate de calciu.

F. Tratamentul enurezisului „esențial" diurn

Pentru enurezisul esențial diurn (care este mult mai rar decât cel nocturn), McKendry și Stewart (1974) au propus tinctura de belladonna, care la un ml conține echivalentul a 0,3 mg atropină. De pildă, la un copil de 5 ani, se poate începe cu 0,25 ml, de 3 ori pe zi, cu posibilități de creștere progresivă până la 0,50—0,75 mg pe doză zilnică.

G. Tratamentul enurezisului nocturn asociat cu spina bifida oculta

Acest tip de enurezis beneficiază în primul rând de tratament conservator. Tratamentul chirurgical nu este indicat decât la cazurile cu deficite neurologice grave, precum și în cele cu malformații asociate și are drept scop prevenirea lezării măduvei și a rădăcinilor nervoase (Arseni și colab., 1980). Tehnica operatorie constă în laminectomie întinsă, cu desfacerea atentă a aderențelor de țesuturile nervoase și cu realizarea unei circulații lichidiene libere (Arseni și colab., 1980).

EPENDIMITĂ (E.: ependymitis) (boală). Reprezintă inflamația membranei ependimare, care căptușește pereții ventriculilor laterali și ai apeductului lui Sylvius. În ependimită, aspectul membranei se modifică ea devenind roșie și secretantă cu o capacitate mare de producere a LCR. În aceste condiții se produce hidrocefalie, care poate fi comunicantă (dacă inflamația este limitată la ventriculii laterali) sau poate să devină obstructivă, dacă ea se întinde secundar la apeduct (vezi hidrocefalia).

Scanned with OKEN Scanner

EPENDIMOM (E.: epndymoma) (boală). Ependimomul este o tumoare care derivă din celulele ependimare. Este o tumoare benignă. bine delimitată, cu evoluție de la 6 luni până la 15 ani. Uneori recidivează curând după intervenția de extirpare, dar de cele mai multe ori supraviețuirea postoperatorie este lungă. Se dezvoltă din celulele care tapetează pereții ventriculilor, din celulele plexurilor coroide și din filum terminale. Localizarea cea mai frecventă este în *sistemul ventricular* (mai ales în ventriculii al III-lea și al IV-lea) și mai rar în măduvă (mai ales în regiunea lombară).

A. Ependimomul intracerebral

Întrucât celulele ependimare din pereții ventriculilor, în cursul dezvoltării embrionare, nu păstrează o poziție fixă, ci migrează izolat sau în grupe în formațiunile nervoase vecine, se explică prezența uneori a ependimoamelor și în substanța albă a creierului, precum și în cerebel. De asemenea, ependimoamele dau diseminări în SNC pe cale lichidiană.

După Kernohan și Sager (1952, citați de Arseni, 1981), ependimomul prezintă trei forme histologice: a) ependimomul mixo-papilar, constituit astfel: pe axul conjunctiv al papilei se dispun celule ependimare de formă cuboidală sau cilindrică, cu nucleu mare, oval. Axul conjunctiv poate suferi o degenerare mixomatoasă; b) ependimomul epitelial în care celulele sunt cubice sau cilindrice (cu blefaroblaști), dispuse în unul sau mai multe straturi în jurul unui spațiu liber, formând rozete. Celulele pot trimite prelungiri către peretele unui vas, dând impresia de osteoblastie; c) ependimomul celular, în care celulele sunt dispuse în grămezi, ca în oligodendroglioame. Alteori aceste celule prezintă prelungiri orientate radiar în jurul unui centru fără lumen, formând pseudorozete.

Există și o altă formă malignă de ependimom, denumită ependimom de gradul II și III (Arseni, 1981), care se localizează la nivelul cavităților ventriculare și la nivelul conului central al măduvei spinării. Acest ependimom este format din spongioblaste de tip ependimar, cu celule cilindrice, grupate în unul sau mai multe straturi, centrate de vase și formând pseudorozete.

Ependimoamele ventriculare produc rapid importante fenomene de hipertensiune intracraniană (cu exacerbări în crize — caracteristice pentru ependimoame), tulburări vegetative, tulburări endocrine (mai ales cele de ventricul III), crize epileptice, tulburări de echilibru, manifestări de tip parkinsonian ș.a.

Investigațiile pneumoventriculografice și prin TAC stabilesc cu destulă precizie diagnosticul.

B. Ependimom intramedular.

Este o tumoare bine delimitată, solidă, care invadează 2—4 segmente medulare, ușor enucleabilă, încât poate fi extirpată radical și care nu recidivează. Ca frecvență el constituie 50% din tumorile intramedulare (în creier, ependimomul survine într-o proporție de 1,5% din totalul tumorilor intracraniene). Majoritatea ependimoamelor intramedulare sunt localizate în regiunea cervicală (unde se întind de obicei pe 3—4 segmente) și la nivelul cozii de cal. Ependimomul se dezvoltă din filum terminale sau din celulele ependimare ale ventriculului al V-lea Krause, situat în umflătura lombară, ocupând de obicei tot canalul vertebral al acestei regiuni (tumoare gigantă a cozii de cal).

Ependimomul, mai frecvent la băieți, apare după vârsta de 4 ani, localizat de preferință în conul medular și în regiunea cervicală, mai rar în măduva toracală.

Scanned with OKEN Scanner

Ependimomul intramedular poate fi unic sau multiplu (2—3). Alteori, există un ependimom cerebral și altul medular (diseminat de la cel cerebral sau cu dezvoltare independentă).

MORFOPATOLOGIE

Este o tumoare solidă bine delimitată. La nivelul cozii de cal poate avea o mărime impresionantă. Este moale, de culoare roz, aderentă de rădăcini, este bogat vascularizată, dar poate fi ușor separată.

Microscopic, tumora este formată din celule cubice sau cilindrice, care formează în jurul vaselor canalicule și pseudorozete. Celulele conțin fibroblaști.

Caracteristică acestei tumori este structura papilomatoasă și prezența de mase mixomatoase. La nivelul cozii de cal, el se dezvoltă din filum terminale sau din celulele ependimare ale ventriculului al V-lea a lui Krause, situat în umflătura lombară.

SIMPTOMATOLOGIE

În majoritatea cazurilor, semnul de debut este rahialgia și excepțional este sciatalgia și cruralgia, cu contractură paravertebrală. Semnele obiective în perioada de stare nu prezintă nimic particular. Semnele de compresie medulară (motorii și senzitive) apar tardiv.

Ependimomul cozii de cal debutează în general la tineri, în mod acut, în 24% din cazuri după un traumatism vertebral. Evoluția este progresivă, discontinuă, cu perioade de remisiune. Durerea este pluriradiculară de la început, cu caracter de sciatică uni- sau bilaterală. Rahialgiile sunt frecvente și precoce. Ca tulburări obiective ale sensibilității putem întâlni hipoestezie mai rar anestezie. Tulburările motorii sunt tardive și de tip neuron motor periferic. Semnele piramidale sunt discrete și tardive. Tulburările trofice și sfincteriene sunt precoce și pronunțate.

Examene paraclinice. *Radiografia simplă* a coloanei vertebrale arată modificări: semnul Elsberg și Dyke (modificarea mărimii și a distanței interpediculare) este prezent. *Mielografia* evidențiază un stop complet, cu distanță mare între limita superioară și inferioară. Imaginea prezintă marginea inferioară în pieptene. *LCR și monometria* arată blocaj total, uneori cu sindrom Froin-Nonne în LCR.

Tratamentul ependimoamelor intramedulare este chirurgical, constând din extirparea tumorii. Extirparea totală este imposibilă, deoarece chiar și cele localizate la nivelul cozii de cal au un fragment dezvoltat în conul medular. Roentgenterapia este indicată, deoarece tumora este radiosensibilă, astfel că supraviețuirea este mai lungă decât în alte tumori, cum sunt astrocitoamele. Rezultatele funcționale sunt însă slabe.

EPICANTUS (E.: epicanthus; epicanthic fold) (simptom). Constă într-o cută verticală palpebro-nazală a pielii de ambele părți ale nasului, uneori acoperind porțiunea internă a fisurii palpebrale (canthus). Epicantus-ul este prezent ca o caracteristică normală la persoanele de anumite rase, iar alteori apare ca o anomalie congenitală (de pildă în boala Langdon—Down).

EPIDERMOID (E.: epidermoid) (boală). Tumoră embrionară, care, ca și dermoidul, epidermoidul se întâlnește foarte rar. Apare de predilecție în regiunea lombară și toracală inferioară. Este o tumoră ovală, de dimensiu-

Scanned with OKEN Scanner

unei alune, bine delimitată, acoperită de pia mater. Pe secțiune apare albă-sidefie, avasculară și cu aspect de spermanțet. Structura microscopică este caracteristică (vezi tumorile vertebro-medulare).

EPIDURITĂ (E.: epiduritis) (boală). Este un proces inflamator al spațiului epidural. Poate fi supurată și nesupurată, acută, subacută sau cronică, difuză sau circumscrisă.

A. Epidurita nesupurată

Sinonime: granulom epidural, pahimeningită hipertrofică.

DEFINIȚIE

Se caracterizează prin tendința la proliferare granulomatoasă și prin absența puroiului în spațiul epidural. *Eliologia* este variată: tuberculoză, sifilis, bruceloză, tozoplasnoză, actinomicoză, blastomicoză, febră tifoidă. Cea mai frecventă este epidurita tuberculoasă. Aceasta urmează în majoritatea cazurilor, unei spondilite tuberculoase a corpului vertebral sau a discului intervertebral, dar alteori poate fi consecința unei însămânțări metastatice, de cele mai multe ori de la plămân. Procesul se dezvoltă în partea ventrală a durei spinale, după un timp invadând însă și spațiul epidural dorsal, încercuind astfel complet măduva și învelișurile sale.

MORFOPATOLOGIE

Macroscopic, dura mater apare acoperită de un țesut granulomatos cenușiu-murdar, alteori incolor, lipsit de vase, care se întinde pe o lungime variabilă (două sau mai multe vertebre), dar care totdeauna depășește cranial și caudal focarul spinal inițial. Grosimea acestui țesut granulomatos oscilează în jurul a 2—3 mm, putând prezenta pe alocuri îngroșări. În formele recente, țesutul de proliferare aderă lax de dura mater, poate fi chiuretat ușor, iar dura subiacentă apare mai mată. În formele cronice, țesutul granulomatos ia o consistență mai fibroasă, aderă masiv de dura mater, iar la încercările de a-l chiureta se rup și lamele din dură. Dura este considerabil îngroșată, de unde vechea denumire de pahimeningită hipertrofică.

La nivelul rădăcinilor spinale, acest proces are ca efect comprimarea și strangularea rădăcinilor. La nivelul măduvei procesul are drept urmare imediată dispariția spațiului subarahnoidian, printr-un proces de arahnoidită fibroblastică, în care va fi inclusă, cu timpul, și suprafața exterioară a măduvei. Datorită acestui proces de compresiune lentă, măduva apare turtită mai mult sau mai puțin, iar desenul vascular dispare.

Microscopic, țesutul granulomatos epidural este alcătuit din limfocite, macrofage, celule gigante, înglobate într-o masă de necroză cazeoasă. La nivelul măduvei, axonii și tecile de mielină apar edemanțiate, adeseori cu întreruperi și fenomene de degenerescență, care se însoțesc și de o reacție glială periaxonală. În ansamblu, substanța albă este rarefiată, infiltrată de mielofage și celule gigante. În formele vechi, procesul de glioză progresează, se complică de o scleroză secundară a septurilor intramedulare, având ca urmare o atrofie a măduvei. Glia suferă toată seria proceselor regresive, de la celulele ameboidale până la corpii granulomatoși și apar mici focare de ramolisment, în special în substanța cenușie. Vasele prezintă un proces de perivascularită limfoplasmocitară.

Scanned with OKEN Scanner

Simptomatologie. Procesul se poate localiza la nivel cervical (vezi pahimeningita cervicală hipertrofică), dorsal sau lombosacrat, evoluând ca un proces de compresie medulară (vezi compresiile medulare).

Tratament. a) Se practică terapia bolii de bază (tuberculoză, lues, etc.); b) Antibioterapia corespunzătoare și antiinflamatoare specifice și nespecifice; c) Corticoterapie; d) Roentgenterapie în pachimeningitele hipertrofice; e) Ultrasonoterapie cu hidrocortizon și alfachemotripsină.

B. Epidurita supurată

Definiție. Epiduritele supurate sunt produse de germeni piogeni, au o evoluție de obicei acută și rapidă, au tendință de a forma puroi în spațiul epidural, prezintă semne grave de compresiune medulară și tendință de diseminare a infecției spre spațiul subarahnoidian și spre circulația generală. Mai poartă denumirea de *abcese epidurale*. Afecțiunea se întâlnește la orice vârstă la ambele sexe, bărbații fiind mai frecvent atinși decât femeile (raport de 2/1).

Etiologia este totdeauna infecțioasă. Afecțiunea urmează unui proces supurativ care uneori este manifest, alteori însă, este imposibil de pus în evidență, deoarece a fost socotit fără importanță de bolnav și, ca atare, uitat. *Sursele de infecție* sunt extrem de variate. Se pot găsi astfel: — *surse la distanță* (furuncule, panariții, sinuzite, flegmoane subcutanate, afecțiuni acute ale tractului respirator, abcese peridentare, infecții uterine, flegmoane perianale etc.): — *surse de vecinătate* (flegmoane retrofaringiene, mediastinale, perirenale, pelviperitonite, plăgi supurate, sinusite, infecții dermale sau ale părților moi retrovertebrale); — *surse locale* (osteite și osteomielită vertebrală a arcului posterior sau a corpului, cauză frecventă a abceselor epidurale). Germenul cel mai frecvent întâlnit (90%) este stafilococul, urmat de streptococ, pneumococ, colibacil și meningococ (Arseni și colab., 1981).

Patogenie. În majoritatea cazurilor (85%), însămânțarea microbiană a spațiului epidural se face hematogen. În acest proces, rolul principal revine plexurilor venoase perivertebrale, care se anastomozează larg cu celelalte plexuri venoase tributare venelor lombare și venelor cave. Infecția directă hematogenă pe cale arterială este excepțională. În restul cazurilor, infecțiile epidurale reprezintă numai propagarea din aproape în aproape a unui proces supurativ din vecinătate, puroiul pătrunzând în spațiul epidural prin găurile de conjugare. În patogenia fenomenelor medulare nu intervine atât factorul compresiv, cât tulburările circulatorii intermedulare (edemul difuz al măduvei, datorită stazei în plexurile venoase perivertebrale sau obstrucției micilor arteriole de la suprafața măduvei).

Morfopatologia se caracterizează microscopic prin tendința lor de a forma puroi, care se răspândește în spațiul epidural. Ele se prezintă sub trei forme (Arseni și colab., 1981): acută (75% din cazuri) când există puroi liber răspândit în spațiul epidural, iar țesutul granulomatos lipsește cu desăvârșire; subacută (1%), când puroiul se amestecă cu o reacție granulomatoasă moderată; cronică (24%), când puroiul lipsește iar dura mater este acoperită de o masă solidă, cu care face corp comun. În marea majoritate a formelor acute, se răspândește pe fața dorsală a durei spinale, formând mici colecții purulente incluse în grăsimea epidurală pe o întindere de 1—3 vertebre. Mult mai rar există cazuri în care puroiul provine din colecții purulente așezate paravertebral. În formele *subacute*, se constată la operație o masă de țesut granulomatos, conținând numeroase

Scanned with OKEN Scanner

microabcese, dintre care unele vizibile cu ochiul liber. Dura mater nu aderă la țesutul granulomatos, iar după chiuretarea acesteia, aspectul exterior este normal. Epiduritele c r o n i c e, sunt formate dintr-o masă de țesut granulomatos care a suferit o transformare fibroasă și care aderă indisolubil la dură încât la operație dura mater trebuie uneori scoasă în bloc, cu țesutul granulomatos.

Microscopic, spațiul epidural și dura mater prezintă o pronunțată infiltrație, în special cu neutrofile și limfocite, care cuprinde și spațiul subarahnoidian și pia medulară (leptomeningită nesupurată). Vasele de la suprafața măduvei sunt în parte trombozate, spațiile perineurale la nivelul rădăcinilor sunt obstruate, substanța albă a măduvei arată numeroase focare de ramolisment, în special în jumătatea dorsală, dar fără semne de mielită supurată. Fenomenele degenerative ale neuronilor, distrugerea tecilor de mielină, glioza, vacuolizarea substanței albe, se întâlnesc în neuromerele subiacente proceselor de epidurită, însoțite de stază lichidiană în spațiile perineurale.

Microscopic se pune în evidență un edem care se întinde pe mai multe segmente, focare de ramolisment izolate sau confluente, focare de degenerescență mielinică, în special în cordoanele posterioare. Dacă puroiul se propagă la măduva spinării, produce mai întâi meningită. Puroiul se extinde în sens cranio-caudal pe mai multe segmente, sau în direcție antero-posterioară, ocupând parțial sau chiar complet suprafața de secțiune medulară.

S-a afirmat că uneori din interiorul măduvei s-ar putea propaga prin venele spinale externe la spațiul epidural sau spre ventriculul al IV-lea prin canalul ependimar.

SIMPTOMATOLOGIE

Între momentul constituirii procesului infecțios primar și apariția primelor semne neurologice se scurge un interval de câteva zile în cazurile acute, de 1—2 săptămâni în cele subacute și de 1—3 luni în cele cronice. **Debutul acut** se întâlnește în majoritatea cazurilor. Rahialgia este simptomul major cu care începe tabloul neurologic; excepțional este localizată cervical, rareori dorsal, iar cel mai des este lombară, datorită tendinței de sedimentare a puroiului. În majoritatea cazurilor (80%; Arseni și colab., 1981), durerea rămâne un timp localizată la nivelul coloanei vertebrale (câteva ore, zile sau luni), apoi începe să iradieze la distanță, în teritoriul rădăcinilor respective și să aibă caracter radicular, sau ia un caracter cordonal, proiectându-se mult mai jos, de-a-lungul spatelui, sau poate chiar cuprinde membrele inferioare. Durerea are o intensitate neîntâlnită în procesele compresive radiculare (hernie de disc, tumori medulare, tumori vertebrale), se bilateralizează destul de rapid și este exacerbată de cele mai mici eforturi fizice sau respiratorii. Chiar și în repaus absolut, durerea persistă, deși cu o intensitate mai mică. Excepțional, afecțiunea începe prin tulburări sfincteriene.

Perioada de stare. După un interval de timp variabil (12 ore până la câteva luni), episodul dureros este urmat de instalarea semnelor de suferință medulară: deficit motor, tulburări de sensibilitate, trofice și sfincteriene. **Tulburările motorii** se caracterizează prin apariția paraparezei spastice la început, care ulterior devine paraplegie flască. Uneori paraplegia este flască de la început (leziuni medulare ireversibile). După instalarea paraplegiei, durerile pot dispărea prin fenomenul de cordotomie spontană cauzat de procesul patologic. În formele incipiente sau cu tendință la evoluție lentă, tulburările medulare se traduc numai printr-o ușoară hiperreflectivitate miotatică, cu semnul Babinski bilateral sau printr-o parapareză discretă

Scanned with OKEN Scanner

cu tendință la hipertonie. **Tulburările de sensibilitate și sfincteriene** nu se deosebesc de cele întâlnite în compresiunile medulare de altă natură. **Semnele locale** se asociază uneori la durere și la semnele de compresiune medulară, completând astfel triada simptomatică a epiduritelor spinale supurate. Cel mai des se constată durerea produsă la presiune și percuție, localizată la nivelul apofizelor spinoase supraiacente abcesului epidural. Alteori, sunt dureroase numai una sau două vertebre, situate deasupra limitei superioare a tulburărilor de sensibilitate. Edemul, roșeața, tumefacția sau chiar fluctuența la nivelul părților moi vertebrale se întâlnesc uneori când procesul infecțios epidural a invadat părțile moi, ieșind prin găurile de conjugare. Contractura paravertebrală este frecventă.

Examenele paraclinice pun în evidență prezența unui blocaj subarahnoidian în general complet, care nu se deosebește de blocajele întâlnite în alte compresiuni medulare. Radiografia coloanei vertebrale poate arăta leziuni de ostemielită, etc. Mielografia nu este indispensabilă pentru diagnostic în majoritatea cazurilor, deși unii autori o recomandă. Puncția lombară (chiar făcută în două etape, întâi puncționând spațiul epidural și dacă nu se aspiră puroi se introduce acul și în spațiul subarahnoidian) trebuie evitată, deoarece datele pe care le poate furniza nu justifică riscurile unei meningite purulente generalizate, cu atât mai mult cu cât dura mater oferă o barieră eficace împotriva pătrunderii puroiului, chiar în cazurile de abces epidural întins la mai multe vertebre.

Diagnosticul pozitiv se poate face pe baza antecedentelor infecțioase (la internare), a triadei simptomatice (durere inițială, semne inflamatorii locale și semne de compresiune radiculo-medulară), completate de constatarea radiologică a unei osteomielite vertebrale. Hemograma și viteza de sedimentare sunt în general modificate, indicând un proces infecțios.

Diagnosticul diferențial, ușor de făcut în formele supurate, devine ceva mai dificil în formele cronice, care uneori sunt foarte greu de deosebit de o tumoră extramedulară, subdurală sau extradurală.

Tratamentul chirurgical este singurul indicat. Timpul pierdut cu un *tratament conservator* întunecă prognosticul funcțional și mai ales pe cel vital. Nivelul intervenției poate fi stabilit prin simplă puncție în spațiul epidural. Se practică laminectomia, a cărei întindere este bine să coincidă cu întinderea zonei de epidurită, pentru a grăbi vindecarea procesului printr-o evacuare masivă a puroiului și a funguozităților. Uneori întinderea procesului supurativ ar sugera o laminectomie pe un număr foarte mare de vertebre (peste 10), ceea ce nu este recomandabil. Drenajul plăgii este obligatoriu, ca și cel al spațiului subarahnoidian (prin puncție lombară), pentru a combate meningita de însoțire. În abcesele extinse la întreaga coloană, unii autori au practicat laminectomia pe câte trei vertebre la nivel cervical, toracal și lombar. La tratamentul chirurgical se adaugă antibioterapia masivă, în funcție de antibiogramă precum și sedative și antialgice.

Epidurita circumscrisă (granulomul epidural) determină o compresiune localizată a măduvei spinării, constituind cauza frecventă a paraplegiilor pottice precoce și tardive.

EPILEPSIE. (E.: epilepsy) boală):

I. DEFINIȚIE

Epilepsia (sinonime incorecte: boală comițială; morbus sacer; mal caduc; comițialitate) reprezintă un sindrom de diverse etiologii, datorat unor descărcări neuronale excesive cu caracter paroxistic, tranzitor, inter-

Scanned with OKEN Scanner

mitent și iterativ, deci manifestat prin crize bruște cu tulburarea intermitentă a unor funcții cerebrale (de obicei motorii, senzoriale, vegetative sau psihice) și cel mai adesea însoțite de alterarea conștiinței. (Gastaut și colab., 1973; Popoviciu și colab., 1976; Popoviciu, 1979, 1984). Din punct de vedere clinic și electroencefalografic se deosebesc diferite tipuri de epilepsie, dar toate au drept trăsătură comună acest caracter paroxistic și intermitent al tulburărilor nervoase. Epilepsia nu comportă o etiologie unică, putând fi de obicei secundară (simptomatică) unei afecțiuni cerebrale, sau aparent primitivă (idiopatică), cu sau fără predispoziție familială. Uneori epilepsia nu reprezintă decât un simptom al unei afecțiuni neurologice, a cărei evoluție condiționează prognosticul, dar alteori ea se constituie ca o veritabilă boală, devenită oarecum independentă de cauza care i-a dat naștere. Gastaut a propus recent diferențierea între „atacul de epilepsie" și „epilepsia propriu-zisă", rezervând acest ultim termen pentru crizele care se repetă de o alură mai mult sau mai puțin cronică și care rezultă din descărcarea hipersincronă a unei populații neuronale. O criză epileptică unică, precum și crizele epileptice accidentale (ca de pildă convulsiile febrile și crizele de eclampsie puerperală) nu constituie — după concepția modernă — o veritabilă epilepsie, după cum nu constituie o veritabilă epilepsie nici repetarea mai mult sau mai puțin frecventă a unor crize epileptice în cursul unei afecțiuni acute. Deci nu se va vorbi de o „epilepsie encefalitică sau uremică", ci de crize de epilepsie în cursul unei encefalite sau a unei boli a lui Bright. Crizele epileptice au deci un caracter iterativ, ele repetându-se la intervale mai mult sau mai puțin lungi. Crizele epileptice trebuiesc din capul locului diferențiate de: 1) crizele cerebrale care rezultă din depresiunea bruscă a funcțiilor unei populații neuronale și nu din descărcarea ei hipersincronă (adică de crizele ischemice, asfixice, anoxice, hipoglicemice); 2) crizele care depind de activarea neuronilor cerebrali sub influența unor factori psihogeni (crize de isterie, crize de anxietate etc.).

II. ETIOLOGIE

Epilepsia recunoaște variate etiologii. Autorii clasici distingeau o epilepsie simptomatică și o epilepsie idiopatică (genuină). Cadrele epilepsiei idiopatice (genuine), odată cu metodele moderne, din ce în ce mai perfecționate, se restrâng tot mai mult, putându-se pune în evidență în aceste cazuri leziuni cerebrale, de multe ori sub forma unor leziuni cicatriciale (chiar microleziuni cerebrale) mai vechi, care au evoluat latent, subclinic, până la un moment dat. Se rezervă pentru epilepsia idiopatică („esențială" sau genuină) doar rarele cazuri determinate de unii factori genetici (Radermecker și Dumon, 1969; Arseni și Popoviciu, 1984). Se știe de altfel că reactivitatea convulsivantă a creierului față de anumiți excitanți reprezintă o proprietate generală, bine cunoscută (Kreindler și colab., 1954), iar acest prag convulsivant diferă de la un individ la altul. S-a arătat (Kreindler și colab.; Radermecker și Dumon) că într-o proporție redusă de cazuri se transmite ereditar o „reactivitate" convulsivantă, care ea însăși nu ar putea singură să genereze boala, dar că aceasta ar putea fi facilitată, „actualizată" de unele noxe exogene sau endogene, stabilindu-se unele relații între reactivitatea convulsivantă, focarul iritativ epileptogen și apariția paroxismelor clinice.

1. *Factorii prenatali* acționează în perioada dezvoltării embrionare și fetale: a) Influențe genetice (în cazul rarelor epilepsii așa-zise „idiopatice", „esențiale", vezi mai jos, la c. b. Anomalii congenitale (inclusiv anomalii cromozomiale), care produc disembrioplaziile fetale: diverse malformații

Scanned with OKEN Scanner

craniene (microcefalie, oxicefalie, turicefalie, scafocefalie, platibazie, impresiune bazilară); malformații cerebrale (microgirie, porencefalie, malformație Arnold-Chiari, ș.a.); anomalii occipito-cervicale; malformații vasculare (angiomatoza cerebro-trigeminală, boala lui Lindau, etc.). c. Afecțiuni dismetabolice fetale și tezaurismoze. Unele disembrioplazii recunosc cauze toxice sau infecțioase, care perturbă dezvoltarea normală a creierului embrionar sau fetal, dar există și factori genetici, care produc afecțiuni eredo-degenerative, sau perturbări biochimice, îndeosebi enzimatice. Amintim: degenerescențele hepato-lenticulare, leucodistrofiile (idioția fenilpiruvică, sindromul lui Hartnup din profiria hepatică intermitentă, scleroza familială difuză, etc.) și polidistrofiile (idioția familială amaurotică a lui Tay-Sachs; boala lui Niemenn-Pick, gargoilismul — boala lui Pfaundler-Hurler; boala lui Gaucher etc.). Se cunosc unele afecțiuni metabolice ereditare, care implică deficiențe enzimatice sau alte erori metabolice congenitale, care se însoțesc de manifestări epileptice: fenilcetonuria, homocistinuria, acidemia hiperfobică, piridoxidoxinodependența nou-născutului și a copilului. Se mai cunosc o serie de sindroame genetice cu alterări ale formulei cromozomiale, ca: sindromul lui Klinefelter, sindromul lui Patau (cu trisomie D, sau trisomie 13—15), sindromul lui Edwards (cu trisomie E sau trisomie 16—18), precum și idioția mongoloidă (sau trisomia 21). d. Infecțiile materne: lues, bolile eruptive, malarie, alte boli infecțioase. e. Afecțiuni parazitare ale mamei (toxoplasmoza). f. Unii agenți fizici: traumatisme abdominale ale mamei gestante, iradieri cu radiații Roentgen, etc. g. Intoxicații materne (oxid de carbon, etilism cronic, etc.). h. Tulburări metabolice ale mamei, care pot produce encefalopatii infantile (diabet, tireotoxicoză, etc.). i. Encefalopatii prin afecțiuni embrionare și fetale prin incompatibilitate de factor Rh cu icter nuclear, sau alte incompatibilități. j. Alți factori antenatali (infecții, variate droguri, anoxie, etc.). k. Prematuritate.

2. *Factorii natali (perinatali)*: traumatisme cranio-cerebrale consecutive unor anomalii de bazin, aplicațiilor de forceps, sau unor anoxii fetale (travaliu prelungit, strangulare fetală prin cordon ombilical, nașteri vicioase, etc.).

3. *Factorii postnatali* pot acționa imediat după naștere și în tot decursul vieții individului, putând juca rol important de factori epileptogeni:

a. Boli infecțioase: encefalite, meningite, meningoencefalite (bacteriene, virotice, rickettsiene, leutice, etc.).

b. Abcese cerebrale. Traumatisme cranio-cerebrale (contuzii cerebrale, hematoame epidurale, subdurale sau parenchimatoase, etc.).

c. Afecțiuni vasculare cerebrale: ateroscleroză, encefalopatie hipertensivă, anevrisme și angioame cerebrale, tromboflebite cerebrale, insuficiențe circulatorii cerebrale (prin mecanisme cerebrale sau extracerebrale: insuficiență cardiacă, bloc atrio-ventricular, etc.), hemoragii cerebrale sau subarahnoidiene ș.a.

d. Procese expansive intracraniene (tumori cerebrale, abcese, parazitoze cerebrale, gome sifilitice, etc.).

e. Factori toxici: oxid de carbon, plumb, arsen, mercur, fosfor, sulfură de carbon, alcool, diverse droguri. Intoxicații endogene (uremie, insuficiențe hepatice, ș.a.).

f. Factori alergici: encefalite alergice, encefalite postvaccinale, encefalite postseroterapice, etc.

g. Sclerozele cerebrale (boala lui Pick, Alzheimer).

Scanned with OKEN Scanner

h. Boli eredo-familiale, degenerative și prin virusuri lente: scleroză tuberoasă, degenerescențe spino-cerebeloase, degenerescențe hepato-lenticulare, boala lui Jakob-Kreutzfeld, disinergia cerebeloasă mioclonică etc.

i. Tulburări metabolice și nutriționale: dereglări hidroelectrolitice; tulburări ale metabolismului hidrocarbonaților: hipoglicemie, diabet etc.; tulburări ale metabolismului proteic: fenilcetonuria, porfiria ș.a.; tulburări ale metabolismului lipidelor; deficiențe vitaminice (deficiențe piridoxinice, etc.); dereglări endocrine; diverse encefalopatii dismetabolice.

j. Facomatoze: boala lui Recklinghausen, scleroza tuberoasă, etc.

k. Colagenozele.

l. Leuconevraxitele.

m. Unele parazitoze intestinale.

III. CLASIFICAREA EPILEPSIILOR

În literatura mondială se manifestă în ultimele două decenii unele tendințe de remaniere a vechilor clasificări ale epilepsiei, care nu mai corespund. Suntem de părere (Popoviciu, 1976, 1980; Arseni și Popoviciu, 1984) că nici clasificările bazate pe criterii clinice, nici cele bazate pe criterii exclusiv electrografice nu sunt deloc corespunzătoare. Doar clasificările care îmbină în mod sistematic și rațional manifestările clinice și cele electrice au șanse de a oferi date valabile, utile pentru orientarea diagnostică, prognostică și terapeutică.

O serioasă dificultate în clasificarea epilepsiei constă și în multitudinea de manifestări, adesea cu caracter polimorf (implicând și sfera psihică și vegetativă), sau intricat, care cu greu pot fi încadrate într-o formă sau alta. De aici rezultă și numărul mare de clasificări existente în literatură și termenul de ,,epilepsii inclasabile'' din unele clasificării.

Amintim că vechile clasificări ale școlii din Montreal (Jasper, 1941; Jasper și Kerschman, 1949) și cea a lui Lennox (1960) nu mai corespund decât în parte. S-a menținut și se menține și azi clasificarea lui Penfield și Jasper din 1954 în: 1) Epilepsii generalizate (așa-zise ,,centrencefalice). 2) Epilepsii focale (motorie, senzitivă, vegetativă, psihică, ș.a.). Gastaut a propus ulterior o clasificare asemănătoare, elaborată în cursul a numeroase dezbateri și congrese în perioadele 1963—1969 și având girul și recomandarea Ligii Internaționale contra epilepsiei, a Federației Mondiale de Neurologie, a Federației Mondiale a Societăților de Neurochirurgie, precum și a Federației Internaționale a Societăților de EEG și de Neurofiziologie clinică (1969, 1973, 1981).

Înainte de a prezenta clasificările admise actualmente, trebuie să precizăm că termenul de ,,echivalențe epileptice'', mult utilizat în cărțile clasice și în multe publicații din zilele noastre, pentru a desemna crizele epileptice semiologic diferite de ,,crizele grand mal'' reprezintă un termen desuet, incorect, care trebuie abandonat. Tot atât de impropriu și de perimat este și termenul de ,,epilepsie larvată'', care desemna altădată unele manifestări (mintale îndeosebi), cu caractere care ar evoca epilepsia, dar care survin la subiecți care nu prezintă accese convulsive.

Cu toate criticile formulate la adresa clasificării lui Gastaut, noi (Popoviciu și colab., 1973, 1976, 1979, 1980, 1984; Arseni și Stoica, 1978; Arseni și Popoviciu, 1984) continuăm să împărtășim în linii mari punctele de vedere ale acesteia, acceptate de altfel în linii mari și în indicațiile metodologice ale Ministerului Sănătății din țara noastră (1973) și chiar în ultima clasificare a Ligii Internaționale de luptă împotriva epilepsiei (1981).

Scanned with OKEN Scanner

Pe baza datelor mai noi din literatură și a experienței colectivelor noastre din Târgu-Mureș și București, prezentăm o clasificare electro-clinică în 5 grupe mari:

A. Crizele epileptice primar generalizate, bilaterale și simetrice sau **„crize fără debut local"** (Gastaut), care purtau până nu demult denumirea de *„crize centrencefalice"* (Penfield și McNaughton). Acest ultim termen de crize „centrencefalice" se mai utilizează de mulți autori, în pofida unor vaste și controversate discuții din ultimii ani și l-am folosit și noi până în 1980. Nu suntem de acord cu termenul de epilepsii „difuze", aparținând lui Masland, nici cu termenul de epilepsii „centrale" (Sir Charles Symonds).

Aceste crize au ca expresie electroencefalografică anomalii precise EEG, care survin în mod brusc și dintr-o dată, bilateral, sincron și simetric pe ambele hemiscalpuri, iar din punct de vedere clinic se caracterizează printr-o abolire a conștienței, prin fenomene motorii generalizate și prin descărcări vegetative deosebit de importante. Se admite că descărcarea neuronală hipersincronă care le provoacă se află în structurile cenușii centrale și bazale ale creierului, care constituie un punct de convergență de la nivelul căruia se activează simultan și simetric largi mase neuronale ale ambelor emisfere cerebrale. Vom vedea mai departe, că în acest grup se încadrează îndeosebi epilepsia majoră (crizele epileptice convulsive grand mal) și epilepsia minoră (crizele epileptice neconvulsive petit mal).

B. Crizele epileptice „hemigeneralizate" au o expresie electroencefalografică și clinică asemănătoare cu precedentele, dar interesează în mod exclusiv sau prioritar ansamblul unui hemiscalp și jumătatea opusă a corpului. Aceste crize depind de o descărcare neuronală tot generalizată, dar exclusivă sau predominantă într-o jumătate a creierului, de aceea se mai numesc și crize generalizate cu predominanță unilaterală, sau crize generalizate „injumătățite" sau „hemigeneralizate" (Gastaut, 1963, 1969, 1985).

C. Crizele epileptice parțiale, cu debut local, localizate sau focale. Aceste crize au ca expresie electroencefalografică și clinică punerea în joc, cel puțin la debut, a unui sistem anatomofuncțional unilateral și localizat (focalizat) cu o descărcare neuronală localizată fie în cursul crizei, fie la debut. Descărcarea neuronală interesează de obicei anumite zone corticale, sau unele sectoare cortico-subcorticale. (Gastaut, 1963, 1969, 1985; Popoviciu și colab., 1976; Arseni și Popoviciu, 1984).

D. Crizele epileptice inclasabile

E. Stările de „rău epileptic" (Status-urile epileptice)

IV. SIMPTOMATOLOGIE CLINICĂ ȘI ELECTROENCEFALOGRAFICĂ

I. Crizele generalizate *(primar generalizate)*

a. Formele neconvulsive

1. *Epilepsia Petit Mal (PM)* sau epilepsia așa-zisă „minoră" (termen incorect) apare de predilecție la copii între 3 și 15 ani și cuprinde mai multe forme clinico-electroencefalografice:

A. Absențele PM simple sau **absențele pure** (doar cu suspendarea temporară, scurtă, de conștiență).

Din punct de vedere clinic se caracterizează printr-o suspendare bruscă a funcțiilor psihice, cu abolirea conștienței și a memoriei, cu debut și sfârșit brutal. Durata obișnuită a acestor crize este scurtă, între 5—15 secunde,

Scanned with OKEN Scanner

dar uneori se poate prelungi la câteva zeci de secunde și excepțional la câteva minute. În cursul acestor crize, care se pot repeta de mai multe ori pe zi, bolnavul nu aude, nu vede și nu simte nimic, el întrerupându-și orice act început, inclusiv vorbirea și rămânând nemișcat, imobil, cu privirea fixată în gol. Apoi, la sfârșitul crizei, individul își reia activitatea anterioară dar prezintă o amnezie totală asupra episodului critic. Totuși suprimarea funcțiilor psihice este foarte discretă și criza poate trece neobservată de către anturaj, fiind vorba de o simplă și scurtă obnubilare psihică (sub 5 secunde), care permite individului să continue unele activități automatice destul de bine adaptate situației date (de pildă își poate continua mersul). Această obnubilare discretă poate fi uneori evidențiată doar cu ajutorul unor teste psihometrice. Există și absențe fără evidentă traducere clinică, manifestate doar prin modificările tipice EEG (este vorba de ,,absențele electrice'' sau ,,infraclinice''). Unele absențe se pot însoți de automatisme, care pretează la confuzii cu epilepsiile psihomotoii, pe care le vom aborda în continuare (automatisme faciale, ale mâinilor labiolinguale, de deglutiție, sau chiar mai complexe: de îmbrăcare, de dezbrăcare etc.).

Aproape totdeauna absențele se însoțesc de manifestări vegetative (midriază, hippus pupilar, salivație, sudorație, roșeața sau paloarea feței, erecție, tulburări de ritm cardiac și respiratorr— îndeosebi bradicardie și bradipnee, emisii de urină).

Gastaut și colab. (1973) au atras atenția că cel mai adesea absențele se însoțesc de trei categorii de fenomene motorii discrte, dar de mare valoare diagnostică: a) deviație conjugată a globilor oculari în sus b) secuse ritmice cu ritm de 3/sec, vizibile la extremitate cefalică (cu înclinări repetitive ale capului), uneori limitate la ridicătorii pleoapelor și rareori mai ample și mai extinse (la membrele superioare, care iau poziții de proiecție înainte și semiflexie) imitând absențele mioclonice (vezi în continuare). Rareori secusele ritmice pot interesa și membrele inferioare, realizând flexia acestora însoțită uneori de căderi; c) amiotonii ritmice repetate cu un ritm de 3 ori pe secundă, realizând căderea capului pe piept și uneori a corpului pe sol (absențe ,,amiotonice'').

Precizăm că absențele PM simple trebuiesc bine diferențiate de ,,absențele temporale'' — pe care le vom prezenta ulterior — și pentru care considerăm că este mai recomandabil termenul de ,,crize parțiale temporale cu obnubilarea conștienței'' (Gastaut și colab., 1973; Popoviciu și colab., 1974, 1976, 1984; Arseni și Popoviciu, 1984), sau de ,,pseudo-absențe temporale'' după alți autori.

Din punct de vedere electroencefalografic absența epileptică se caracterizează prin descărcări generalizate, bilaterale, sincrone și simetrice de ritmuri formate din unde lente negative de 3 c/s, fiecare undă fiind precedată de un vârf rapid, care realizează în ansamblu așa-zisele ,,complexe vârf-unde'' de 3 c/s (Fig. nr. 14).

B. Absențele PM complexe sunt crize de absențe cu alte fenomene asociate la alterarea conștienței. În cadrul acestora, intră următoarele variante sau tipuri electroclinice (Gastaut și colab., 1969, 1973; Popoviciu și colab., 1976, 1984; Arseni și Popoviciu, 1985):

1. *Absențele mioclonice* (sau miocloniile Petit Mal — Gastaut): *Din punct de vedere clinic*, se caracterizează prin secuse musculare de tip mioclonic, care pot îmbrăca diverse aspecte, după intensitatea și extinderea acestora: a) mioclonii masive sau generalizate, sincrone, bilaterale, de obicei simetrice, alteori însă asimetrice și în basculă (alternând de la o criză la alta

Scanned with OKEN Scanner



Fig. 14. Criză electrică de petit mal simplu, clasic, cu vârf-unde de 3 c/sec. bilaterale, sincrone și simetrice.

de o parte sau alta hemicorporală). Acestea interesează cu precădere musculatura axo-rizomelică și sistemele flexorii, producând o bruscă flexie a capului și o flexie și proiecție înainte a membrelor superioare, mult mai rar fiind interesate și membrele inferioare (cu cădere); b) mioclonii parcelare, localizate la mici segmente corporale, ca de pildă la un membru superior, la orbicularii ploapelor, sau chiar numai la anumite fascicole musculare (fără deplasări segmentare). Miocloniile sunt extrem de scurte ca durată (uneori cu durată de câteva sutimi de secundă, sub formă de policlonii) și pot să survină fie spontan, fie după unele stimulări senzoriale insolite (,,reacția senzo-clonică" a lui Muskens).

Din punct de vedere electrografic, miocloniile se exprimă pe electroencefalogramă printr-o descărcare generalizată, bilaterală, sincronă și simetrică, de unde recrutante negative de 10 c/sec, izolate sau urmate de una-două unde lente negative, realizând astfel două aspecte caracteristice: polivârfurile și polivârf-undele. (Fig. 15 și 16).

Frecvența acestor polivârfuri-unde este foarte variabilă de la individ și de la criză la criză (de 3 c/s, de 4 c/s, de 6 c/s, sau de 10 c/s), după cum am demonstrat noi (Popoviciu și colab., 1973, 1976, 1984). Pe

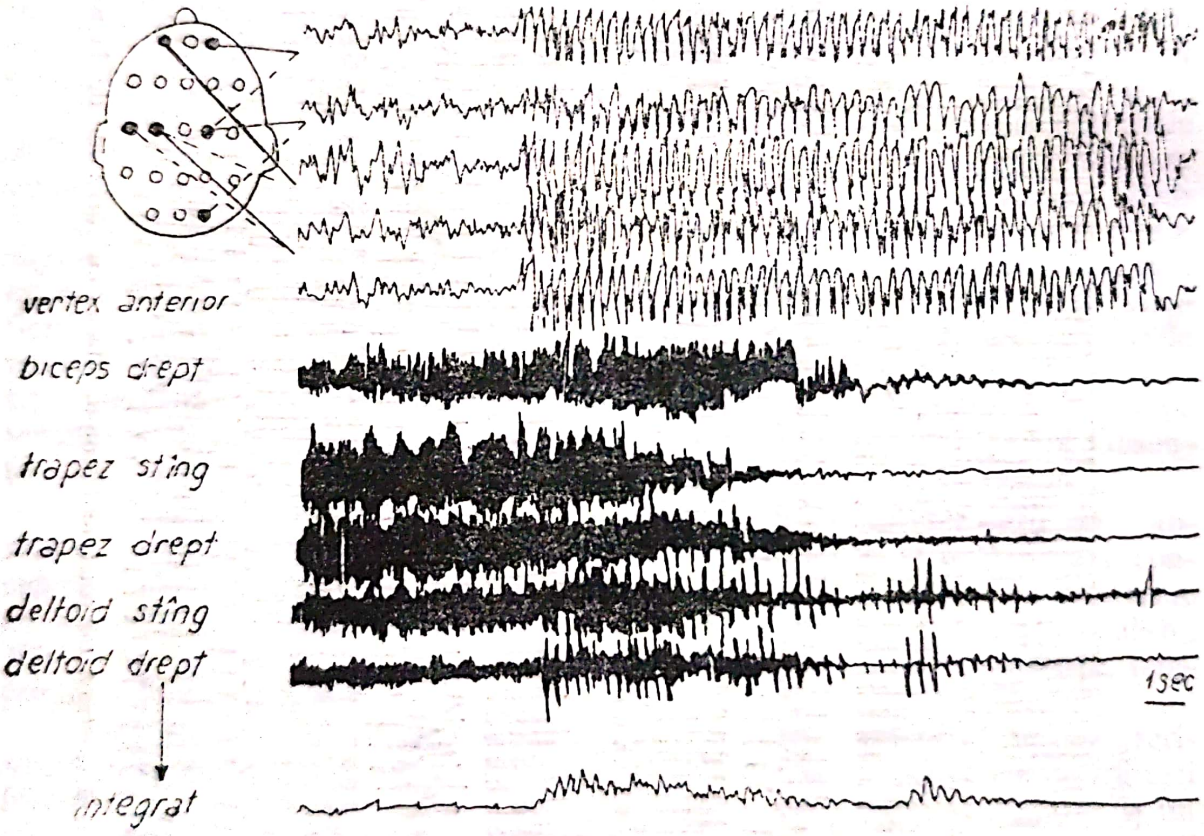

Fig. 15. Criză epileptică de tip absență mioclonică (după Gastaut și colab., 1974). Înregistrare concomitentă EEG și EMG. La debutul descărcării de vârf-unde de 3 c/sec.

electromiogramă, fiecare undă recrutantă, respectiv fiecare ,,vârf" se manifestă printr-o descărcare de potențiale musculare ample, care traduc secusele mioclonice.

2. *Absențele atonice, absențele amiotonice, sau crizele PM amiotonice.* Din punct de vedere clinic, se caracterizează prin crize de inhibiție bruscă a tonusului postural, cu durată variabilă, de la o secundă până la câteva minute — cu sau fără pierderea concomitentă a conștienței —, însoțită, în funcție

Scanned with OKEN Scanner

de masivita ea și extinderea amiotoniei, de derobare și cădere, sau eventual numai de căderea extremității cefalice și relaxare parțială a tonusului postural.

Din punct de vedere electroencefalografic, fiecare amiotonie se traduce printr-o descărcare de vârfuri-unde, sau de polivârfuri-unde, toate aceste descărcări corespunzătoare atacurilor amiotonice fiind generalizate, bila-



Fig. 16. Criză de petit mal mioclonic la un copil de 4 ani. Se observă descărcări de polivârfuri-unde bilaterale, sincrone și simetrice.

terale, sincrone și simetrice, cu o frecvență de 3, sau de 6 c/sec. Din datele unor autori (Verdeaux și Delay, 1965; Popoviciu și colab., 1973, 1976, 1984), rezultă că de fapt manifestarea E.E.G. cea mai tipică pentru aceste crize este reprezentată de undele lente sinusoidale de 3 c/s, alteori de unde lente în pantă abruptă de 3 c/s, de asemenea bilaterale, sincrone și perfect simetrice (Fig. 17, 18, 19).

Când aceste absențe amiotonice sunt brutale, masive și de foarte scurtă durată, se realizează forma clinică de „éffondrement épileptique" („prăbușirea epileptică"), în care asistăm la abolirea sau diminuarea tonusului muscular postural, care este foarte scurtă, de obicei de o fracțiune de secundă, fie generalizată (cu cădere), fie rizomelică (tot cu prăbușire), fie localizată doar la mușchii extremității cefalice, cu căderea capului pe piept (epilepsia „mutans"). La recomandarea grupului internațional de experți ai O.M.S. (sub conducerea prof. Gastaut, Geneva, 1973 — „Dictionnaire de l'Épilepsie), este necesar să se evite pentru crizele amiotonice o serie de termeni învechiți, utilizați în unele tratate, manuale și lucrări, ca: „căderea epileptică"

Scanned with OKEN Scanner

(cu excepția crizelor de ,,éffondrement épileptique''), ,,criza epileptică akinetică '' (Lennox), ,,criza epileptică astatică'' (Lennox), ,,criza epileptică statică'' (Ramsay Hunt), ,,criza epileptică catapletică'', sau mai ales ,,criza epileptică inhibitorie''.

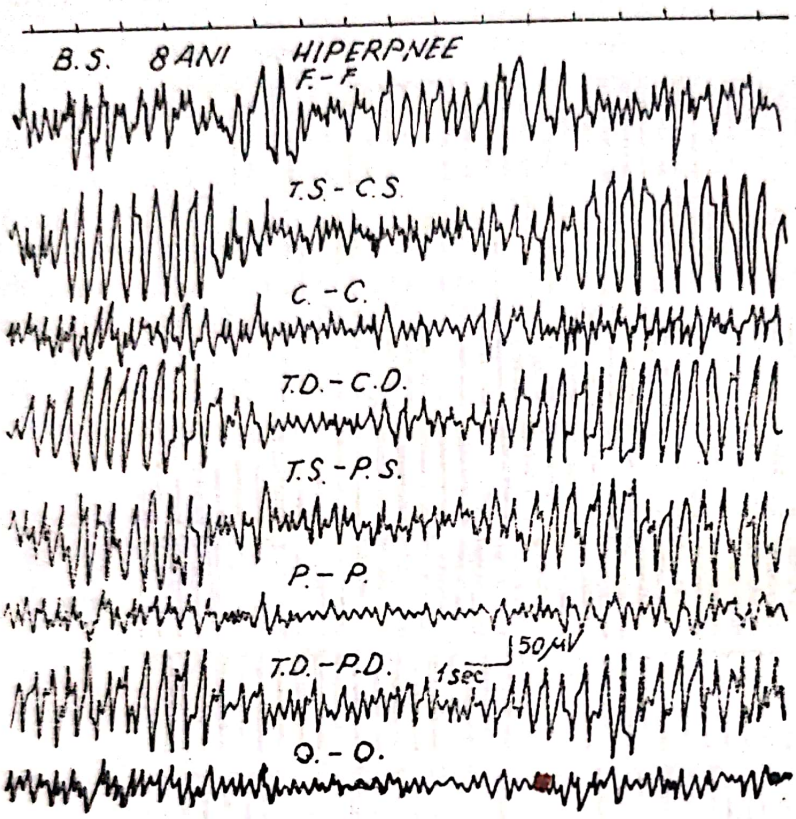

Fig. 17. Aspect EEG al unei crize de petit mal amiotonic (după hiperpnee) Se observă descărcări de vârf-unde tipice, vârf-unde degradate și uneori lente ascuțite (sharp waves) de 3 c/sec.

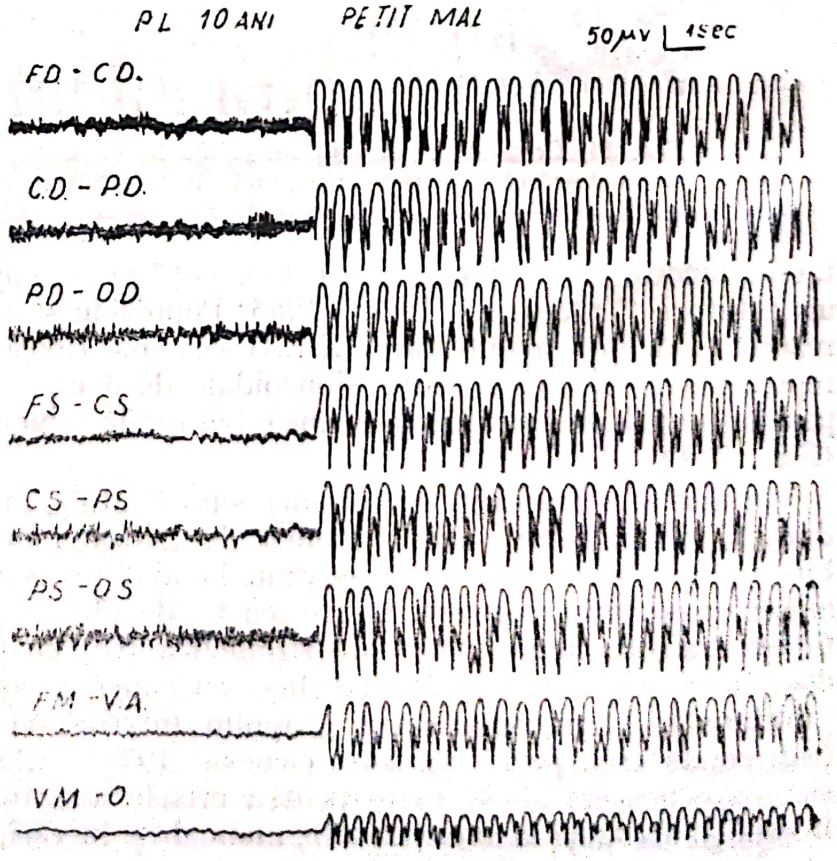

Fig. 18. Aspect EEG de petit mal (descărcări de vârf-unde de 3 c/sec, și de polivârfuri-unde bilaterale, sincrone și simetrice), la un copil de 10 ani.

Scanned with OKEN Scanner

3. *Absențele hipertonice* se caracterizează prin crize de creștere a tonusului postural, cu sau fără pierderea conștienței. Sunt de obicei absențe retropulsive.

4. *Absențe însoțite de automatisme („absențe automatice")* Sunt crize de pierdere a conștienței de tipul absențelor, dar însoțite de variabile auto-

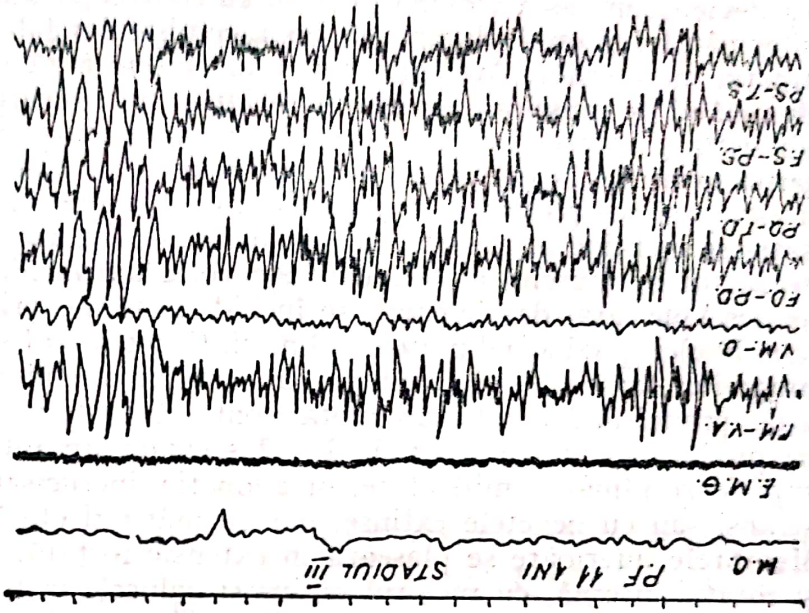

Fig. 19. Copil de 11 ani. Înregistrare poligrafică de somn (stadiul III). Apare o suită de poliunde ascuțite și unde lente, apoi de vârf-unde de 3 c/sec., bilaterale, sincrone și simetrice, în timpul unui episod de „petit mal enuretic".

matisme ale membrelor sau ale extremității cefalice. Acestea pot fi confundate cu automatismele din epilepsia temporală și cu unele automatisme din epilepsia psihomotorie.

5. *Absențe cu manifestări vegetative.* Aci se încadrează *absențele enuretice* (Gastaut și colab.; Szabó și Popoviciu), caracterizate prin absențe de tip PM, cu complexe vârf-undă de 3 c/sec, însoțite de enurezis, sau chiar numai prin enurezis, fără afectarea conștienței, dar cu traseu EEG tipic de epilepsie PM (Szabó și Popoviciu) (Fig. 19) și *absențele vasomotorii*, care asociază tulburarea bruscă, scurtă, a conștiinței și variate manifestări vasomotorii. Acestea trebuiesc cu grijă diferențiate de crizele parțiale de lob temporal, care pot să se însoțească de pierderea urinei și adesea de „automatisme de micțiune" (Gastaut și colab.).

6. *Absența sternutatorie* este o absență complexă, rară, caracterizată prin crize de strănut, însoțite de obnubilarea conștienței.

7. *Absența tusivă*: absență complexă, rar observată, caracterizată prin accese de tuse.

β) Formele convulsive

1. *Epilepsia majoră (epilepsia generalizată Grand Mal tonicoclonică)* se caracterizează prin crize convulsive tonico-clonice generalizate.

Din punct de vedere clinic: a. **Debutul crizei** tonico-clonice este precedat, în majoritatea cazurilor, printr-o salvă de mioclonii grupate, de câteva secunde, însoțite de obicei de un strigăt sacadat, după care se produce pierderea bruscă a conștienței și prăbușirea brutală a bolnavului, care poate să producă adesea grave leziuni, contuzii și eventual arsuri și alte accidente (dacă se află lângă foc, lângă mașini, la înălțime, sau în alte condiții de muncă necorespunzătoare, inadecvate pentru acești bolnavi). b. Imediat după pier-

derea conștienței și după cădere, se produce **spasmul tonic,** care durează 10—20 secunde și interesează musculatura scheletică, având de obicei *două faze*: — F a z a î n f l e x i e, care debutează printr-o contracție tonică a mușchilor axiali, predominând pe flexori și deplasând trunchiul înainte. În același timp se produce o contracție a mușchilor frontali, faciali, orbiculari ai pleoapelor și a mușchilor globilor oculari, cu deschiderea largă a ochilor, cu devierea în sus a globilor oculari, cu contracția mușchilor feței și a pielo-șilor gâtului și cu deplasarea în jos a comisurilor labiale. Se produce și con-tracția maseterilor. Apoi spasmul tonic interesează mușchii rizomelici, pre-dominând pe mușchii centurii scapulare, cu ridicarea umerilor, ridicarea, abducția și rotația externă a membrelor superioare. Spasmul tonic este mai puțin exprimat la extremitățile membrelor, care realizează o semi-flexiune a acestora și completează, în ansamblu, o atitudine în emprostotonus. Respi-rația se menține în această fază în flexie. — F a z a î n e x t e n s i e debu-tează tot pe mușchii axiali, care încurbează trunchiul și gâtul înapoi; gura se deschide larg, dar imediat se închide puternic prin acțiunea ridicătorilor mandibulei, producând mușcarea limbii. Concomitent se produce și contracția mușchilor toracici și abdominali, care produc o expirație puternică și prelun-gită, propulsând aerul prin glota contractată spastic, fenomen responsabil de producerea unui strigăt de 2—12 secunde. În tot acest timp membrele superioare rămân semiflectate, în adducție, încrucișate pe piept, cu pumnii strânși sau cu degetele extinse, dar cu mâna flectată („mână de mamoș"). Membrele inferioare se plasează în extensie forțată, cu coapsele în adducție și rotație internă, cu piciorul extins și halucele la fel în extensie (realizând un semn Babinski spontan). Atitudinea de ansamblu a bolnavului în această fază realizează un opistotonus. c. Urmează faza **convulsiilor clonice** cu o durată medie de 30—60 de secunde (maximum 90 de secunde), manifestân-du-se prin convulsii violente generalizate, cu mușcarea limbii. d. Încă odată cu primele mioclonii precritice apar **manifestări vegetative,** care se accentu-ează progresiv, atingând maximum de intensitate la sfârșitul fazei tonice, pentru a regresa progresiv odată cu faza clonică. Acestea constau în: — creș-terea ritmului cardiac și a tensiunii arteriale; — creșterea presiunii intra-vezicale;—midriază și deviație sursumvergentă a globilor oculari;—congestie cutanată până la cianoză, uneori însoțită și de sufuziuni hemoragice (sub efectul apneei și al tulburării circulației de întoarcere), hipersudorație, piloerecție; —hipersecreție glandulară (îndeosebi salivară și traheo-bronșică);—apnee foarte lungă, care începe după expirul prelungit care marchează debutul fazei în extensie a convulsiilor tonice și care durează până la ultimele clonii. e. **Faza comatoasă sau „stertoroasă"** este perioada imediat post-critică (la aproxima-tiv cinci secunde după ultimele clonii). Se caracterizează printr-o nouă f a z ă t o n i c ă, mai puțin intensă ca precedenta, dar care predomină pe mușchii axorizomelici, faciali și masticatori (cu trismus intens) și pe mușchii extensori ai membrelor, durează 20 secunde până la 5 minute, fiind însoțită de o nouă midriază, de deviație oculară și tahicardie (cu aritmie adesea) și cu polipnee. În această perioadă se amendează celelalte tulburări vegetative. Brusca relaxare sfincteriană vezicală postcritică este responsabilă de emisia de urină. Excepțional se poate produce și o emisie de fecale și ejaculare. Reluarea respirației este stertoroasă (datorită flascidității velo-palatine și mucozită-ților faringiene); apare și o eliminare de salivă spumoasă și uneori sanghino-lentă (prin mușcarea limbii). Bolnavul este comatos, reflexele în general sunt abolite (inclusiv cele fotomotorii). Reflexele osteo-tendinoase pot fi

Scanned with OKEN Scanner

însă, dimpotrivă, exagerate. f. **Perioada post-critică**, cu durata de 2—15 minute, se caracterizează printr-o rezoluție musculară completă, prin amendarea tulburărilor vegetative, prin persistența unei hiporeflexii osteotendinoase cu prezența semnului lui Babinski, prin risipirea progresivă a stării comatoase și recuperarea conștienței în decurs de câteva minute. g. Urmează **faza de somn post-critic** (neobligatorie totdeauna), care poate dura câteva minute până la câteva ore, după care bolnavul se trezește obosit, cu algii musculare, cu cefalee și cu o amnezie asupra întregii perioade critice.

Din punct de vedere electroencefalografic asistăm la descărcări electrografice de tip generalizat, bilaterale, sincrone și simetrice. Manifestările electrice au o serie de particularități, în funcție de fazele clinice expuse mai sus. Astfel, în stadiul de debut (cu mioclonii precritice) apar câteva polivârfuri pe toate derivațiile EEG și apoi asistăm la manifestarea tipică a crizei de grand mal, caracterizată prin apariția unui ritm cu unde negative de 10 c/sec, cu caracter recrutant („ritm epileptic recrutant" — Gastaut), adică cu o creștere progresivă a amplitudinii. După aproximativ 10 secunde, ritmul epileptic recrutant al crizei grand mal devine în mod progresiv combinat cu un ritm mai lent de unde negative de frecvență de 8 c/sec (și chiar mai puțin), dar de amplitudine foarte mare. Acest ritm recrutant, caracteristic fazei tonice are pe electromiografie un corespondent de activitate musculară de tip interferențial, realizând un aspect de „tetanos perfect" (Gastaut).

În cursul fazei clonice, combinația de ritm recrutant și de ritmuri lente (de aproximativ 4 c/sec) realizează aspectul EEG de polivârf-undă, alternând chiar cu aspecte de vârf-undă și de unde lente. După ultimul bufeu de ritm recrutant, care corespunde ultimei clonii, traseul EEG devine plat și aproape izoelectric („extincția corticală" sau faza EEG de depresie), care corespunde fazei comatoase. Spre sfârșitul fazei comatoase apar unde lente din banda delta, care progresiv se accelerează și se ajunge la trasee aproape normale, trecând prin stadiul de unde theta (faza de suferință corticală postcritică, cu durată de mai multe minute și cu confuzie) (Fig. 20).

2. *Epilepsia cu crize generalizate clonice* este în general identică cu precedenta formă, dar lipsește faza tonică a convulsiei majore. Această formă de epilepsie, ca și crizele de petit mal, este caracteristică primei copilării.

Din punct de vedere clinic, aceste crize debutează printr-o pierdere de conștiență cu amiotonie, sau uneori cu un scurt spasm tonic, care antrenează căderea. Imediat bolnavul intră pentru unul sau mai multe minute în secuse clonice bilaterale, generalizate, dar adesea asimetrice și predominând uneori la unele segmente corporale, ca de pildă la față și la membrele superioare, cu o mare variabilitate de la un moment la altul a frecvenței, a amplitudinii și a topografiei cloniilor. Fenomenele vegetative sunt mult mai reduse în comparație cu cele din crizele majore tonico-clonice, cu excepția crizelor mai lungi, în care pot apare mari tulburări respiratorii. Revenirea conștienței este rapidă în crizele scurte, dar în crizele de lungă durată bolnavul poate rămâne câteva ore în stare comatoasă sau confuzională.

Din punct de vedere electroencefalografic se constată, la debutul crizei, un ritm recrutant de 10 c/s, dar mai puțin evident și mai scurt decât în crizele majore tonico-clonice, fiind rapid înlocuit de complexe vârf-undă și polivârf-undă din ce în ce mai lente. După criză, persistă semne de suferință cerebrală sub formă de unde lente difuze. (fig. 21).

3. *Epilepsia cu crize generalizate tonice* se caracterizează prin absența fazei clonice a convulsiei majore clasice grand mal. Termeni învechiți, nere-

Scanned with OKEN Scanner

comandabili: acces tetanoid sau criză tonică posturală. Această formă este foarte caracteristică perioadei copilăriei, dar poate să apară și la alte vârste.

Din punct de vedere clinic este o formă de criză epileptică generalizată de scurtă durată (5—20 de secunde), caracterizată printr-o obnubilare a conștienței, o descărcare vegetativă în masă și un spasm tonic bilateral și

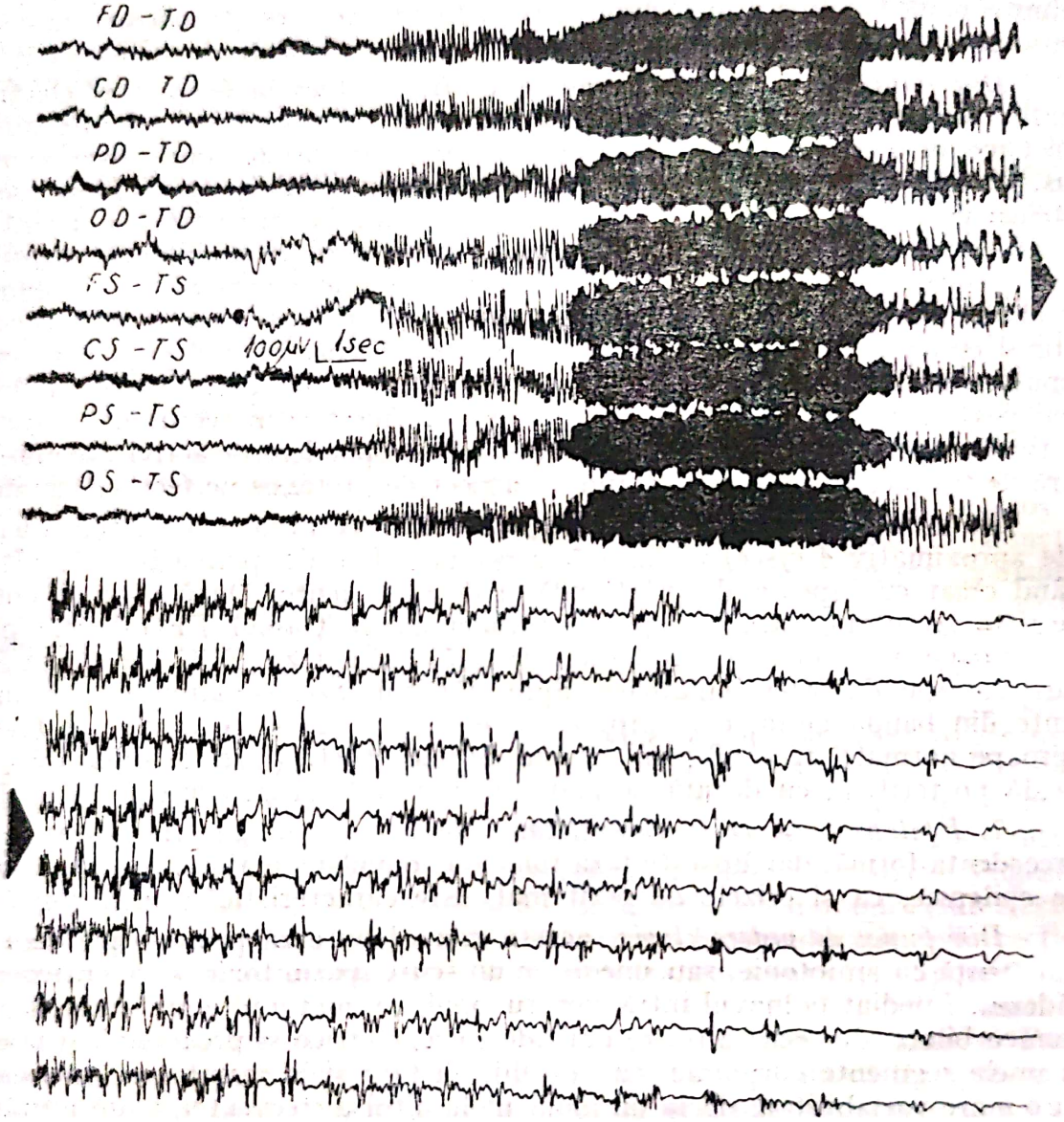

Fig. 20. Aspect electroencefalografic al unei crize epileptice grand mal tonico-clonică după Popoviciu și colab., (1976).

simetric, care predomină pe mușchii posturali, realizând cel mai adesea o atitudine în opistotonus parțial. Contracția musculară poate să intereseze musculatura axială, axo-rizomelică, sau a extremităților membrelor, ceea ce permite identificarea a trei varietăți clinice de crize tonice:

a. *Criza tonică axială* (descrisă încă de Jackson sub termenii de „trunk fit or respiratory fit" și revizuită de Gastaut) debutează printr-o contracție a mușchilor cervicali, care fixează capul în rectitudine, sau îl plasează înainte sau înapoi. Apoi survine o contracție a mușchilor faciali și masticatori, similară cu cea din faza tonică a epilepsiei grand mal, cu ridicarea pleoapelor superioare, cu deviația sursumvergentă a globilor oculari, cu deviere în jos

Scanned with OKEN Scanner

a comisurilor labiale și cu contractura maxilarelor. Concomitent, prin contracția mușchilor cervicali accesori ai respirației (sternocleidomastoidieni și scaleni), se produce atenuarea progresivă a excursiilor respiratorii, care devin superficiale și polipneice. Ulterior, prin contracția mușchilor abdominali și toracici asistăm la expirații lente, în timpul cărora aerul propulsat prin glota spastică realizează o vocalizare continuă sau „modulată"

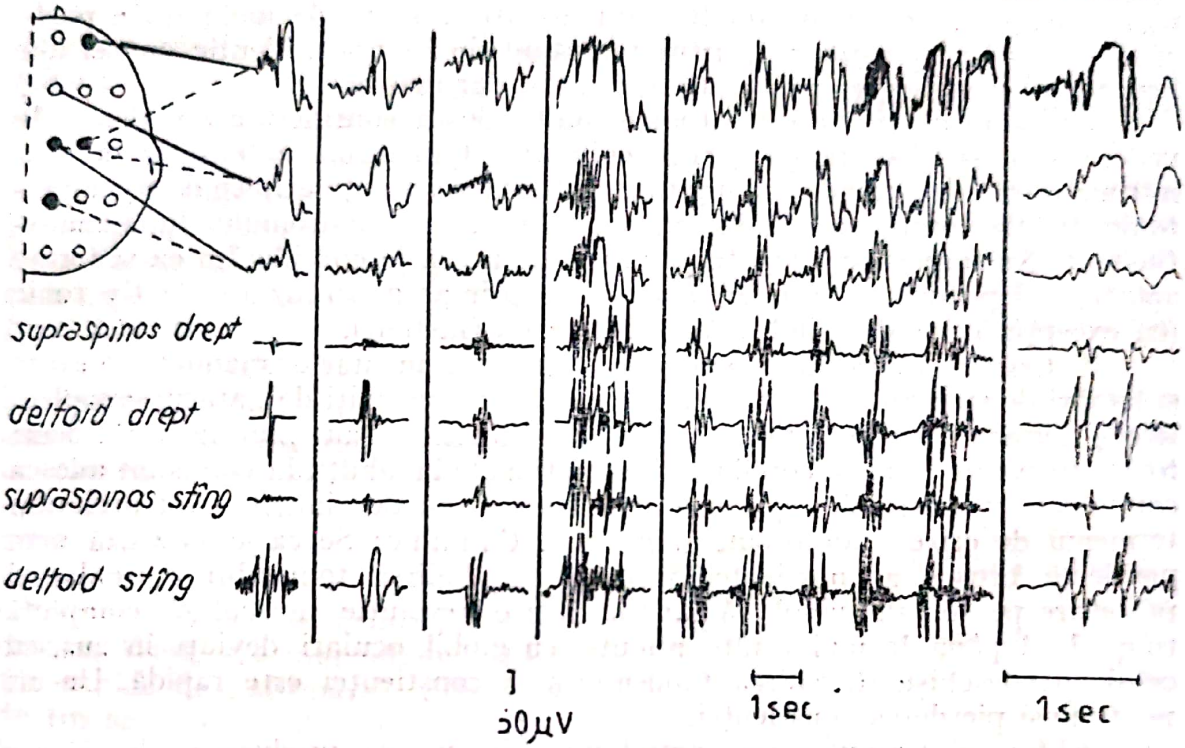

Fig. 21. Criză grand mal clonică (După Gastaut și colab., 1979). Se observă relația strânsă dintre numărul și amplitudinea vârfurilor de pe cortex, și descărcările mioclonice înregistrate pe mușchii delotoizi și supraspinoși.

(Gastaut). Sfârșitul crizei este marcat de o inspirație brutală, însoțită de un strigăt.

b. *Criza tonică axo-rizomelică* debutează identic ca și criza tonică axială, dar se continuă printr-o contracție a musculaturii proximale a membrelor superioare (și mai rar a celor inferioare), care realizează o ridicare a umerilor și o atitudine în abducție a membrelor superioare semiflectate (eventual și o ridicare în abducție a membrelor inferioare, tot semiflectate).

c. *Criza tonică globală* este identică cu precedenta, dar se asistă la contracția în ansamblu a tuturor membrelor, inclusiv a extremităților acestora (cu flectarea mâinilor și a brațelor și cu tripla flexie sau, dimpotrivă, cu extensia combinată a membrelor inferioare, a trunchiului și a gâtului). Acest spasm muscular al crizelor tonice realizează prima fază, tonică, a epilepsiei grand mal, dar de intensitate mai mică. În formele atenuate, criza se poate reduce la o discretă ridicare a brațelor, sau la o simplă grimasă și ridicare a globilor oculari, eventual la o vocalizare stridentă (epilepsia grimasantă, vocală sau striduloasă — Gastaut).

În timpul crizei tonice (cel mai adesea cu cădere) se asociază o pierdere a conștiinței, manifestări vegetative analoage cu cele din faza tonică a epilepsiei grand mal (midriază, abolirea reflexului fotomotor, tahicardie, creșterea TA, polipnee și apoi apnee, tulburări vasomotorii cu congestie și cianoză, hipersecreție sudorală, salivară și traheo-bronșică, uneori emisie de

Scanned with OKEN Scanner

urină). Revenirea conștienței este de obicei rapidă, rareori criza fiind urmată de un episod confuzional de 10—40 secunde cu automatisme. Excepțional persistă o scurtă stare comatoasă.

Din punct de vedere EEG: Modificări generalizate, bilaterale, sincrone și simetrice, care îmbracă 3 aspecte (după Gastaut): a) desincronizare în tot timpul spasmului. b) ritmuri foarte rapide (20 ± 5 c/sec) de amplitudine rapid-progresivă, până la 50—100 microvolți, urmate de unde lente post-critice sau de vârfuri-unde. c) ritm recrutant de 10 c/sec, identic cu cel din faza tonică a epilepsiei majore (grand mal), dar mai amplu.

Precizăm că aceste crize tonice sunt adesea considerate din punct de vedere clinic și EEG fie ca și crize epileptice tonicoclonice limitate la faza inițială (deci crize grand mal amputate), fie ca și absențe atipice de tip hipertonic, fie (la copii), ca și crize intricate în cadrul sindromului lui Lennox-Gastaut. Nu împărtășim aceste opinii și de aceea le considerăm ca și forme aparte, independente, de crize convulsive primar generalizate, de tip tonic (cu excepția celor din sindromul lui Lennox-Gastaut).

4. *Crizele generalizate amiotonice* figurează în unele manuale, tratate și lucrări de specialitate sub termenii incorecți, învechiți de ,,atacuri apoplectice'', ,,atacuri cataplectice'', ,,atacuri akinetice sau ,,inhibitorii''. Sunt foarte frecvente în mica copilărie și excepționale la adulți, la care sunt adesea confundate cu crizele de catalepsie și de isterie, sau de sincope. Noi preferăm termenul de crize ,,amiotonic-akinetice''. Clinic: Se caracterizează prin pierderea bruscă a conștienței, însoțite de abolirea tonusului muscular și prăbușire pe sol, individul rămânând într-o rezoluție musculară completă timp de 1 până la mai multe minute, cu globii oculari deviați în sus, cu ochii întredeschiși. Revenirea tonusului și a conștienței este rapidă. Uneori poate lipsi pierderea conștienței.

EEG: În timpul crizei amiotonic-akinetice se produce o descărcare generalizată, bilaterală, sincronă și simetrică, asemănătoare cu descărcarea din crizele clonice, dar cu ritmuri mai lente (unde lente sinusoidale și vârf-unde tipice sau atipice). Se pot deci ușor confunda cu crizele PM atonice, dar diferențierea este furnizată de durata mai lungă a crizelor amiotonic-akinetice.

5. *Crizele generalizate amiotono-clonice* reprezintă o formă intermediară, sau mai degrabă o combinație de crize amiotonic-akinetice și clonice. Derularea crizei este asemănătoare cu criza amiotonic-akinetică, dar pe fondul rezoluției musculare apar din când în când descărcări clonice. Și aspectul EEG este intermediar (Gastaut) mai bine zis intricat: descărcări aproape continue de vârf-unde, amestecate cu unde lente sinusoidale.

6. *Crizele mioclonice bilaterale (generalizate) masive* (myoclonic jerks după autorii anglo-saxoni).

Din punct de vedere clinic sunt identice cu miocloniile din epilepsia petit mal, cu excepția localizării, în sensul că aceste mioclonii sunt generalizate (mioclonii masive).

Din punct de vedere EEG se caracterizează prin polivârfuri-unde generalizate.

Aceste crize mioclonice generalizate de altfel se diferențiază de crizele mioclonice de petit mal și prin faptul că se observă în diverse encefalite, în encefaloze exo-și endogene, în encefalopatiile mioclonice cu evoluție cronică (mioclono-epilepsia progresivă și familială sau boala lui Unverricht-Lundborg; Disinergia cerebeloasă mioclonică a lui Ramsay-Hunt).

7. *Crizele mioclonice cu repetiție periodică* apar în cursul așa-ziselor ,,encefalopatii mioclonice subacute sau cronice'', care se produc îndeosebi

Scanned with OKEN Scanner

în leucoencefalitele sclerozante subacute și în panencefalite sclerozante progresive (Gastaut și colab.; Radermecker; Popoviciu și colab.).

Din punct de vedere clinic se realizează tablouri foarte asemănătoare cu miocloniile din epilepsia petit mal: masive și cu predominență pe mușchii flexori axo-rizomelici. După Gastaut, aceste crize mioclonice se diferențiază totuși de miocloniile din crizele de PM mioclonic prin o serie de caractere: a) marea reactivitate la stimuli senzitivo-senzoriali; b) durata mai lungă, adesea secusele mioclonice fiind urmate de o contracție tonică reziduală și adesea de o serie de hiperkinezii variabile; c) repetiția periodică, cu intervale destul de regulate (între 1—15 secunde).

Din punct de vedere EEG miocloniile se însoțesc de descărcări generalizate bilaterale, sincrone și simetrice (mai exprimate în regiunile frontale și occipitale) de grafoelemente particulare, sub forma unor vârfuri, unde lente în pantă, abruptă, urmate de una sau mai multe unde foarte lente, care au o remarcabilă periodicitate și constituie complexele lui Radermecker (vezi fig. 13).

Pe electromiogramă se remarcă descărcări de potențiale musculare hipersincrone corespunzătoare miocloniilor și trasee interferențiale puțin ample în cursul contracției tonice. Descărcările EEG preced pe cele EMG cu câteva sutimi de milisecunde.

8. *Spasmele infantile.* Spasmul infantil sau spasmul în flexiune reprezintă o formă particulară de epilepsie a sugarului (în forma tipică întâlnindu-se aproape exclusiv doar în primul an de viață), izolată încă în 1841 de către West și care se cunoaște în literatură sub foarte multe denumiri: sindromul West, spasmul infantil, Blitz-Nick-Salaam-Krampfe (spasme infantile rapide de „afirmare", prin aplecarea capului de tip Salaam), „ticuri" de tip salaam sau de reverență (Marchand), crize „sursaut" (de tresărire), Blitzkrampf (spasm fulgerător), Nickkrampf (spasm de aplecare a capului), Blitznick, Blitznick und Salaamkrampf (în literatura autorilor germani), „massive myoclonic jerks" (în literatura anglo-americană, în cazul existenței unor mioclonii mai extinse), „crise éclair" (după unii autori francezi, cu aceeași semnificație: criză-fulger). Se mai utilizează și unii termeni socotiți actualmente necorespunzători: crize propulsive (propulsive seizures) sau „petit mal propulsiv". Cel mai corect termen în etapa actuală se consideră a fi cel de „encefalopatie mioclonică infantilă cu hipsaritmie" (EMIH).

Din punct de vedere clinic, incidența acestei afecțiuni este diferit apreciată de diverși autori. De pildă, la Centrul „Saint Paul" al prof. Gastaut din Marseille, proporția era de 2/10 din totalul bolnavilor și 1/2 din totalul copiilor cu epilepsie sub vârsta de 3 ani. Lucrări ale lui Prișcu și Popescu (1973, 1974) și ale noastre (Popoviciu, Foișoreanu și colab., 1976) au arătat extrema frecvență a acestei forme de encefalopatie cu epilepsie hipsaritmică și importanța deosebită a stabilirii timpurii a diagnosticului, aplicarea unui tratament adecvat (în special cu ACTH și preparate cortizonice) putând aduce rezultate deosebit de favorabile. Predomină la sexul masculin, iar vârsta debutului se situează în jurul vârstei de 6 luni. La unii copii boala apare în plină sănătate, întrerupând o dezvoltare somato-psihică până atunci normală. La alți copii, ea se instalează pe fondul unei encefalopatii preexistente (Gastaut și colab.; Prișcu și Popescu). Ca și factori etiologici, se citează factorii prenatali, intranatali și postnatali citați la subcapitolul respectiv, rolul cel mai important avându-l malformațiile cerebrale, dismetaboliile, suferințele neonatale și meningoencefalitele.

Scanned with OKEN Scanner

Clinic și EEG se caracterizează prin triada: spasme în flexie retardare psihomotorie și aspectul EEG de hipsaritmie. Spasmele în flexie sunt reprezentate de contracții (spasme) tonice, adesea masive, bilaterale și globale, cu predominență axo-rizomelică și pe musculatura flexorie (interesând musculatura gâtului, a trunchiului și a membrelor), cu durată foarte scurtă (de ordinul unei secunde, sau câteva secunde), care survin în mod izolat, sau în salve de 5—150 de elemente, cu durată totală de câteva minute. Fiecare dintre aceste salve poate cuprinde în medie 10 spasme. Sunt cazuri la care zilnic se pot observa 4—5 și chiar mai multe astfel de salve de spasme în flexiune. Caracteristic pentru diagnostic este caracterul repetativ al spasmelor mioclonice. În cazurile în care spasmele musculare interesează întreaga musculatură striată, se realizează aspectul de mioclonii masive, cu flexia capului pe piept, flexia membrelor superioare (cu brațele în abducție sau în adducție) și cu flexia membrelor inferioare, ceea ce realizează în ansamblu atitudine „fătului în uter", comparată de unii cu „închiderea unui briceag" (Gastaut). Dacă spasmele interesează doar musculatura trunchiului și a rădăcinii membrelor, se realizează spasmul axo-rizomelic, care se deosebește cu greu de crizele mioclonice masive (myoclonic jerks) descrise la p. 6. Adesea spasmele pot interesa doar musculatura gâtului („spasmul axial"), realizând flexia de scurtă durată (în medie o secundă) a capului pe piept. Rareori spasmul interesează doar musculatura membrelor, cu ridicarea acestora în flexie și doar uneori realizează spasmul în extensie (îndeosebi al membrelor superioare).

Conștiența, deși greu de apreciat, se pare că este aproape totdeauna afectată, copilul întrerupându-și activitatea și nereacționând la stimulii externi.

Retardarea psihomotorie este fie premergătoare, fie concomitentă apariției spasmelor, fie se remarcă mai târziu, fiind însoțită de tulburări de comportament și eventual de diverse deficite neurologice (hemipareze, etc.).

Formele de spasme limitate, sau cu o simptomatologie prea puțin spectaculoasă au făcut pe unii autori americani să încadreze maladia spasmelor în flexie în grupul crizelor convulsive minore, alături de crizele akinetice și de cele mioclono-akinetice. De asemenea nu arareori întâlnim în practica medicală cazuri, care din pricina simptomatologiei puțin exprimate, sunt interpretate de unii medici cu prea multă ușurință drept „ticuri" sau chiar drept „colici" banale. Astfel de erori de diagnostic pot să aibă consecințe regretabile.

Din punct de vedere electroencefalografic, boala a fost bine individualizată de Gastaut și Remond (1952) și de Gibbs, Fleming și Gibbs (1954) sub denumirea de „hipsaritmie" sau de „disritmie lentă majoră".

Astfel, intercritic hipsaritmia se caracterizează printr-o succesiune aritmică, asincronă, anarhică în timp și în spațiu a unor unde lente polimorfe de mare amplitudine, amestecate cu vârfuri și vârfuri-unde lente, care fac să dispară complet ritmurile de bază. Traseele critice se caracterizează prin survenirea pe acest fond anarhic, de unde lente și vârf-unde lente, precum și a unor porțiuni bruște, scurte, de trasee desincronizate, adică reprezentate de ritmuri rapide de 10—14 c/s, de amplitudine redusă. (Fig. 22, 23 și 24). Pot exista și aspecte hipsaritmice asimetrice.

Aceste aspecte EEG se însoțesc, din punct de vedere electromiografic, de bufee mioclonice, sau de potențiale musculare identice cu cele din crizele tonice.

Scanned with OKEN Scanner

Unii autori susțin, în ce privește evoluția acestei afecțiuni, că ea se manifestă și evoluează ca și hipsaritmie în primii 2 ani, ca și „petit mal variant" (boala Lennox-Gastaut) în perioada 3—5 ani, sub forma crizelor de petit mal tipic de 3 c/s între 6—12 ani și prin vârfuri pozitive de 6—14 c/s a adolescenți.

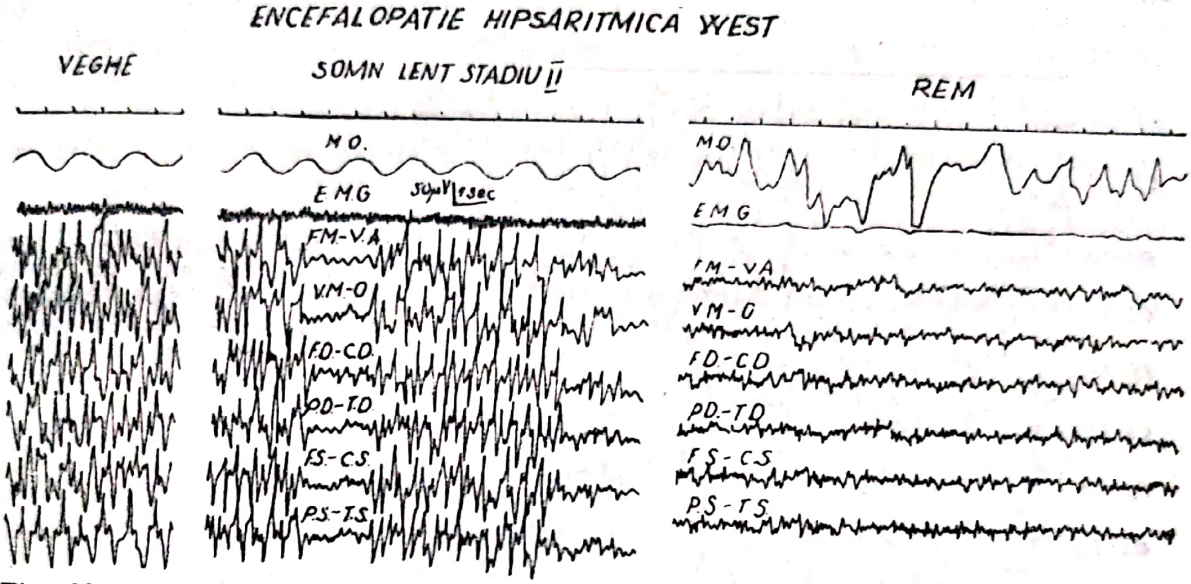

Fig. 22. Encefalopatia mioclonică infantilă hipsaritmică West, la un copil de 16 luni. În veghe se remarcă unde lente polimorfe, anarhice și asincrone, de 2—3 c/sec, de mare amplitudine, amestecate cu unde lente ascuțite. În somnul lent (stadiul II) se remarcă un aspect asemănător, cu aplatizări periodice. În somnul REM anomaliile dispar (după Popoviciu și colab., 1976).

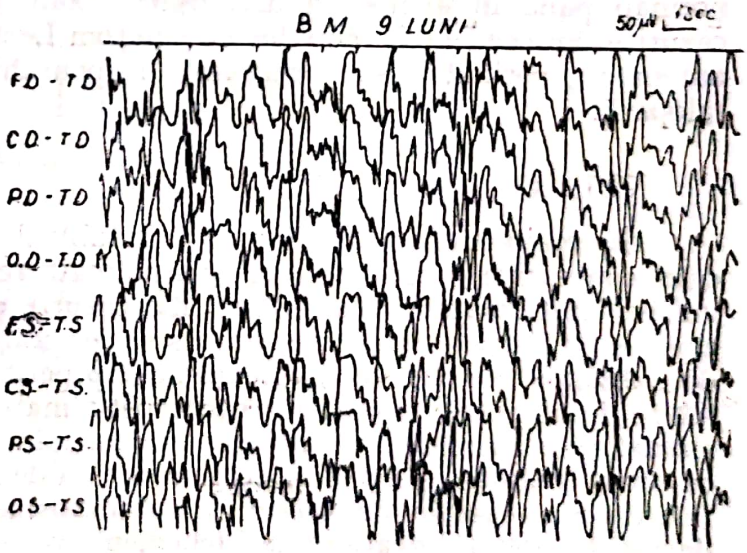

Fig. 23. Traseu EEG al unei fetițe de 9 luni, cu EMIH (Boală West). Traseu tipic hipsaritmic (după Popoviciu și colab., 1976).

Trebuie precizat faptul că există „hipsaritmii" care corespund și altor forme clinice de epilepsie infantilă, sau altor suferințe cerebrale infantile, ca de pildă encefalite, meningite tbc., encefalopatii cronice grave, etc. (Prișcu și Popescu, 1973, 1974; Popoviciu și colab., 1976). De asemenea, menționăm că „hipsaritmia" nu reprezintă un aspect electrografic și clinic întâlnit exclusiv la sugar, ci și la alte vârste, chiar până la 7—8 ani (Gibbs și colab.; Prișcu și Popescu; Popoviciu și colab.).

Scanned with OKEN Scanner

9. *Encefalopatia epileptică infantilă cu vârfuri-unde lente difuze (,,petit mal variant'', sau sindromul lui Lennox-Gastaut).* Această formă gravă de epilepsie a copilului era până nu de mult încadrată în mod incorect în grupul epilepsiei petit mal, motiv pentru care era denumită ,,variantă de petit mal'', sau ,,petit mal variant'', termeni sinonimi socotiți astăzi improprii

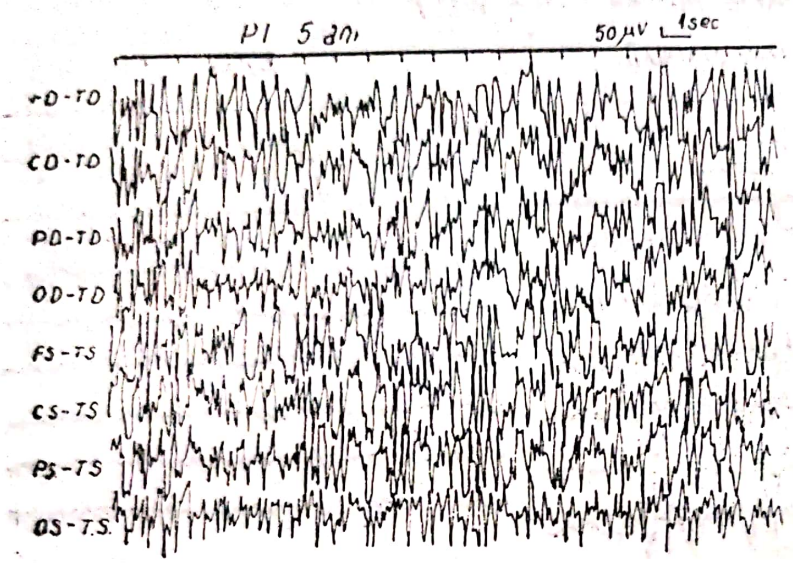

Fig. 24. Traseu EEG al unei fetițe de 5 ani, cu boală West. Traseu tipic hipsaritmic (după Popoviciu și colab., 1976).

și categoric necorespunzători (Gastaut și colab., 1973; Popoviciu și colab., 1973). În realitate este vorba de o encefalopatie de natură nedeterminată, care survine la copii (în general între 2 și 6 ani) și în mod excepțional și la adolescenți. În aproximativ 30% din cazuri această afecțiune survine la copii normali până în momentul declanșării bolii, iar la aproximativ 70% din cazuri în antecedentele copiilor cu sindrom Lennox-Gastaut se găsesc factori antenatali, perinatali sau postnatali, responsabili de apariția acestei encefalopatii.

CLINIC

În majoritatea cazurilor (80%) tabloul clinic este caracterizat prin crize convulsive generalizate și prin marcată retardare mintală. Crizele convulsive sunt de obicei tonice (70% din cazuri), dar pot fi și clonice și tonico-clonice. Pe lângă aceste crize convulsive generalizate se mai remarcă prezența de ,,absențe atipice'' sau ,,absențe de tip petit mal variant'', care spre deosebire de absențele tipice (absențele petit mal) relatate anterior, se caracterizează prin pierderea conștinței (uneori simplă obnubilare a conștienței), cu debut și sfârșit progresiv, cel mai adesea de mai lungă durată decât absențele tipice și însoțite de obicei de automatisme (de mers, ale membrelor, de deglutiție, de masticație), de fenomene vegetative (salivație, bufee vasomotorii etc.) sau de crize atonice (pierderea tonusului postural). Se pot asocia și alte manifestări epileptice polimorfe: crize unilaterale și crize parțiale de tipul unor crize psihomotorii. Ceea ce este destul de caracteristic (în peste 50% din cazuri) este că același bolnav poate prezenta mai multe tipuri de crize, cea mai frecventă asociere fiind cea a crizelor tonice și a absențelor atipice. În unele cazuri se constată o mare frecvență a crizelor tonice și a absențelor, realizându-se veritabile ,,stări de rău'' (status-uri) tonice și de absențe.

Retardările psihice sunt remarcabile (cu un coeficient mediu sub 50), însoțite de tulburări de comportament și de caracter.

Electroencefalografic. Semiologia EEG intercritică constă din trasee de fond lente, pe care se suprapun manifestări paroxistice de complexe vârf-undă lente de 1,5—2 c/s, izolate sau grupate în bufee de durate variabile, uneori cu caracter pseudoritmic (mult mai lungi decât bufeele critice din absențele petit mal, uneori aproape continue, — element foarte important de diagnostic diferențial) (Fig. 25 și 26).

Aceste complexe vârf-undă lente sunt de obicei bilaterale, sincrone și simetrice, dar uneori asimetrice (cu predominență îndeosebi pe o regiune temporală). Caracteristică este și variabilitatea de la o zi la alta, sau chiar în cursul aceleiași înregistrări, a distribuției în timp și spațiu a complexelor vârf-undă lente și uneori apariția asociată și a unor vârfuri-unde rapide, elemente care de asemenea diferențiază această formă de epilepsie de petit mal-ul tipic, clasic.

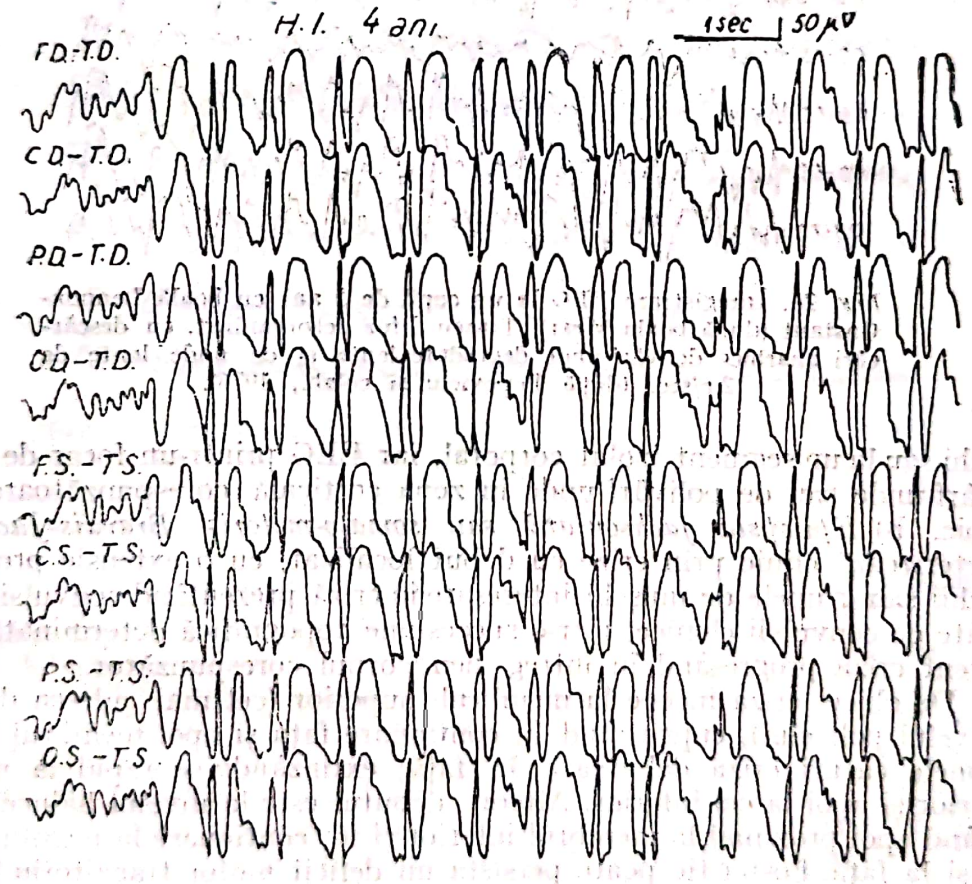

Fig. 25. Traseu EEG al unui copil de 4 ani cu boală Lennox-Gastaut. Complexe vârf-undă lente (1,5—2 c/sec) de foarte mare amplitudine (peste 200 μV) (după Popoviciu și colab., 1976).

Semiologia EEG critică se caracterizează prin următoarele: Crizele tonice se traduc de obicei prin ritmuri recrutante de 10—20 c/s, sau uneori prin trasee plate și rapide urmate de ritmuri recrutante. Absențele atipice (așa-zisul „petit mal variant") se traduc fie prin aspecte identice cu cele din crizele tonice, fie prin bufee de vârf-unde lente generalizate pseudoritmice simetrice sau asimetrice.

II. Crizele epileptice „hemigeneralizate" au fost amintite la clasificarea epilepsiilor.

III. Crizele epileptice parțiale (cu debut local, localizate sau focale) cuprind *trei subgrupe* mari (Popoviciu și colab., 1976; Arseni și Popoviciu, 1984):

A. Crizele parțiale cu simptomatologie elementară (în general fără tulburări de conștiență):

1. Motorii: a) *Epilepsia motorie strict localizată* (inclusiv epilepsia mioclonică localizată) se caracterizează clinic prin convulsii limitate la un

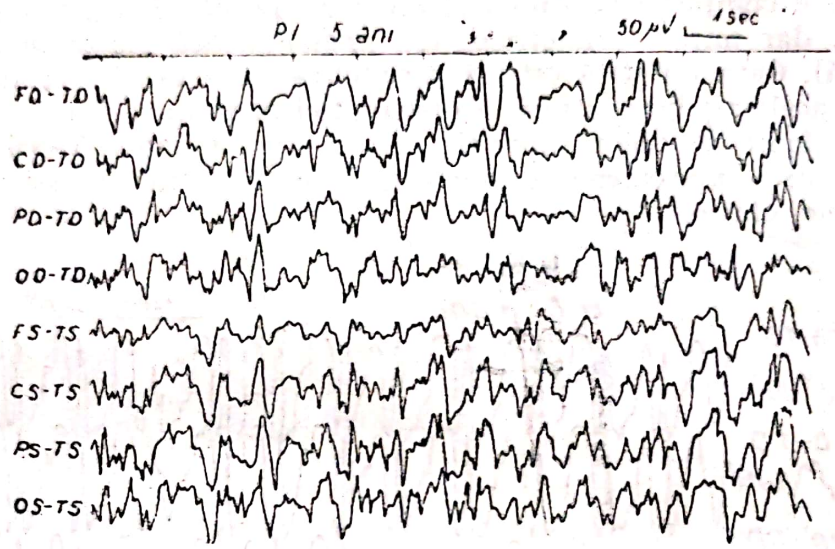

Fig. 26. Înregistrare EEG la un copil de 5 ani cu boală Lennox-Gastaut (după boala West). Traseu difuz dezorganizat, cu descărcări anarhice de vârf-unde degradate lente și de unde lente de 2 c/sec. (după Popoviciu și colab., 1976).

mușchi sau la un segment izolat corporal, iar EEG printr-un focar de vârfuri, de vârf-unde sau de polivârf-unde în zona corticală corespunzătoare somatotopic. b) *Epilepsia jacksoniană sau somato-motorie Bravais-Jackson* se caracterizează clinic prin crize cu debut localizat, cu o extensie progresivă, mușchii sau grupele de mușchi interesate în criză prezentând convulsii tonice, urmate de convulsii clonice, într-o succesiune topografică determinată, foarte frecvent criza progresând în întreg hemicorpul corespunzător.

De obicei criza începe la membrul superior (cel mai adesea debutând la nivelul policelui), cuprinzând în continuare fața și apoi membrul inferior. În unele cazuri criza debutează la față, extinzându-se rapid la membrul superior și apoi la cel inferior. Alteori, debutul este la nivelul halucelui, progresând apoi proximal la membrul inferior și în continuare la membrul superior și la față. Postcritic poate persista un deficit motor tranzitoriu în hemicorpul respectiv. În general, crizele jacksoniene motorii nu se însoțesc de pierderea conștienței, cu excepția unor cazuri de generalizare tonico-clonică la toate membrele (crizele grand mal secundar generalizate). Aceste crize sunt produse de leziuni localizate în scoarța motorie prerolandică, respectiv în frontala ascendentă (meningioame, glioame, gome, cicatrici, leziuni posttraumatice sau postencefalitice, etc.). EEG: focar prerolandic (în regiunea centrală corespunzătoare, de grafoelemente epileptice. (Fig. 27 și 28).

c. *Crizele adversive (versive sau controversive)* se caracterizează printr-o deviere conjugată a capului și a ochilor spre partea opusă focarului epileptic, uneori urmată de o criză generalizată. În cazul generalizărilor precoce, rapide,

Scanned with OKEN Scanner

criza adversivă se însoțește de pierderea conștienței. EEG se constată un focar frontal (vârfuri, polivârfuri, vârf-unde, polivârf-unde sau unde lente în pantă abruptă). O varietate de criză epileptică versivă este cea în care subiectul face una sau mai multe ocoluri (întoarceri) în jurul lui — însuși. Deși de obicei crizele adversive au origină focală frontală, există și crize adversive de origină temporală sau de arie motorie suplimentară.

d. *Crizele posturale* se caracterizează prin paroxisme tonice posturale de diverse tipuri și localizări.

e. *Crizele inhibitorii somatice*, rar observate, constau în instalarea paroxistică a unei impotențe funcționale a unui segment corporal, neprece-

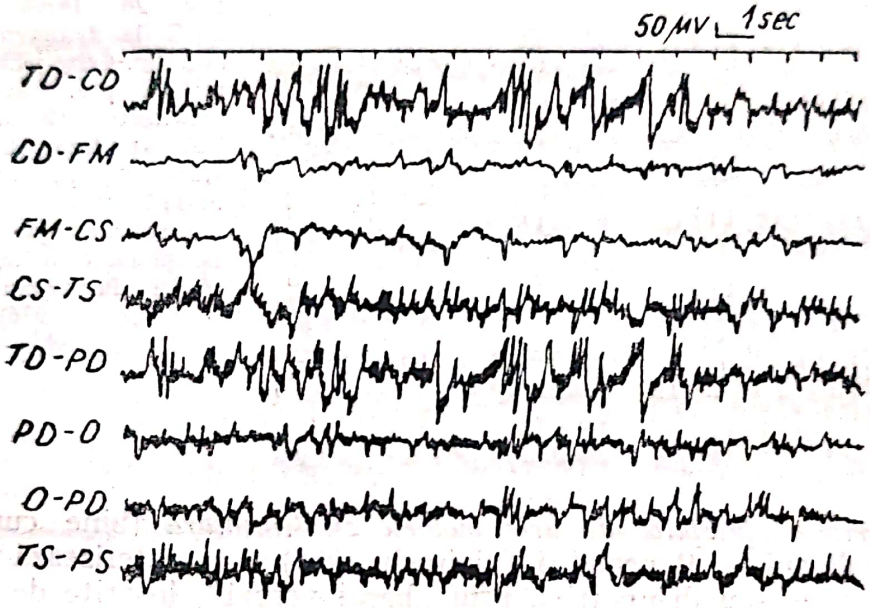

Fig. 27. Înregistrare EEG la o bolnavă de 5 ani, cu criza jacksoniene motorii stângi și hemipareză stângă (postencefalită). Focar de unde lente ascuțite pe regiunea rolandică (centrală) și temporală dreaptă (după Popoviciu și colab., 1976).

dată de convulsii, ceea ce pretează la dificultăți de diagnostic diferențial cu crizele pitiatice sau cu alte impotențe funcționale organice.

f. *Crizele epileptice afazice.* Aceste crize focale, manifestate prin afazii tranzitorii, pot fi singura expresie a unei epilepsii declanșate de focare situate fie în zona lui Wernicke, fie în piciorul celei de a treia circumvoluții frontale. În mod brusc, bolnavul nu mai înțelege limbajul vorbit sau scris și poate prezenta parafazie sau jargonafazie. Când focarul este situat în aria 44 (piciorul celei de a treia circumvoluții frontale), manifestarea paroxistică ia caracterul unei afazii expresive (motorii). Se pot confunda cu afaziile din atacurile ischemice tranzitorii și intermitente, care interesează zonele corticale ale înțelegerii sau ale formulării limbajului.

g. *Crizele epileptice fonatorii* se prezintă fie sub forma crizelor de „oprire" a vorbirii (fenomen de „baraj verbal"), bolnavul fiind conștient și putând executa ordinele verbale sau scrise, fie sub forma „vocalizărilor", adică a unor repetări ritmice (sau pseudoritmice) a unor silabe sau a unor cuvinte. Cel mai adesea, aceste crize sunt expresia unor focare situate în aria motorie suplimentară (Bancaud și colab.; Botez), dar există și manifestări paroxistice de „oprire" a vorbirii de origine focală temporală (fenomen denumit „arrest of speech").

Scanned with OKEN Scanner

h. *Crizele epileptice operculare* (sinonime: crize epileptice masticatorii sau oro-faringiene) se traduc prin manifestări paroxistice de hipersalivație, prin fenomene masticatorii și adesea prin obnubilarea conștienței. Aceste crize sunt expresia unor descărcări neuronale ale unor focare fie din operculul rolandic, fie din regiunea insulo-peri-insulară, fie din aria senzitivă secundară.

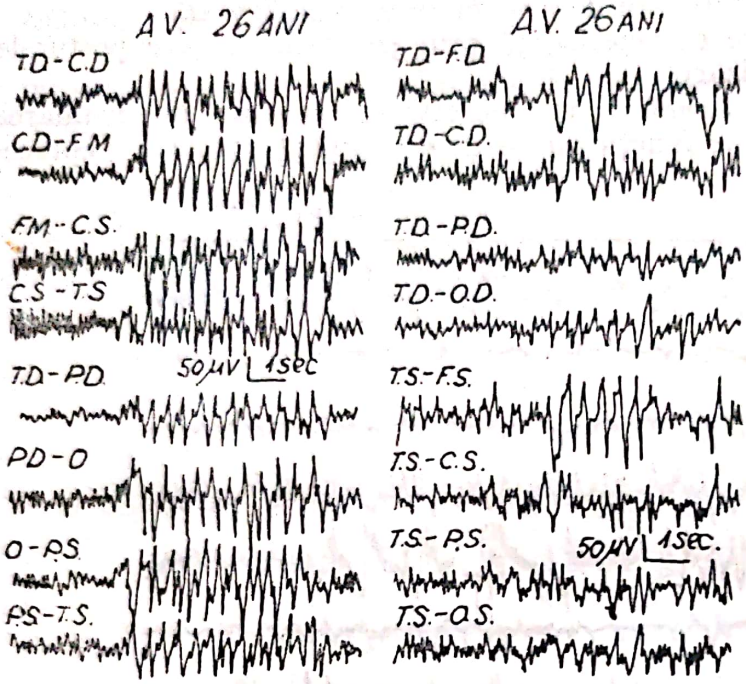

Fig. 28. Două înregistrări EEG la bolnavul A.V., 26 ani. Dg. Crize jacksoniene motorii drepte, foarte rapid generalizate. Se observă inițial un focar fronto-central stâng de polivârfuri și de unde lente ascuțite, cu rapidă generalizare (dar în permanență cu o asimetrie stângă (după Popoviciu și colab., 1976)

i. *Crizele epileptice de arie motorie suplimentară* (bine cunoscute în ultimii 20 de ani — Bancaud și Talairach, 1965) se caracterizează prin vocalizări iterative, sau dimpotrivă prin „baraj verbal", însoțite de controversie oculară și cefalică, mișcări de flexiune, abducție și ridicare a brațului controlateral, eventual și de mișcări ritmice ale extremităților. Din punct de vedere EEG se caracterizează prin descărcări de vârf-unde atipice, de obicei bilaterale, dar mai evident pe zonele rolandice și temporale ipsilaterale (Fig. 29).

j. *Crizele epileptice oculo-clonice* (sinonim incorect: nistagmus epileptic) reprezintă o variantă de crize versive (Gastaut și colab., 1973), care se manifestă prin clonii ritmice, în sens lateral, ale ambilor globi oculari și care adesea se sfârșesc printr-o deviație tonică divergentă a ochilor. Aceste crize rezultă dintr-o descărcare neuronică focală occipitală controlaterală.

2. Senzitivo-senzoriale

a. *Epilepsia somato-senzitivă jacksoniană* (Bravais-Jackson) se caracterizează prin paroxisme senzitive, de obicei parestezice, având un debut și o extensie comparabile cu cele din epilepsia somato-motorie jacksoniană. Se datorește unor focare epileptogene situate la nivelul circumvoluției parietale ascendente. Adesea crizele senzitive se asociază și cu crize motorii (realizând epilepsii jacksoniene mixte: senzitivo-motorii) și uneori se produc și generalizări secundare.

b. *Crizele epileptice vizuale* pot fi elementare (fosfene, diverse culori sau scotoame paroxistice, chiar amauroze paroxistice) sau complexe (viziuni halucinatorii paroxistice de persoane, animale, peisaje, etc.; crize heautoscopice — Popoviciu și colab., 1969). Uneori se produc crize epileptice iluzionale vizuale, caracterizate prin așa-zisele „iluzii epileptice perceptive",

care constau în perceperea deformată a obiectelor din spațiu: iluzii dismetropsice (cu percepere schimbată a mărimii obiectelor: macropsie sau micropsie); iluzii plagiopsice (perceperea deplasată, respectiv înclinată a obiectelor; iluzii dismorfopsice (perceperea deformată a obiectelor, în sensul aplatizării obiectelor, sau al schimbării rapide, paroxistice a formelor, fenomen cunoscut sub termenul de metamorfopsie). Aceste crize vizuale sunt produse fie de

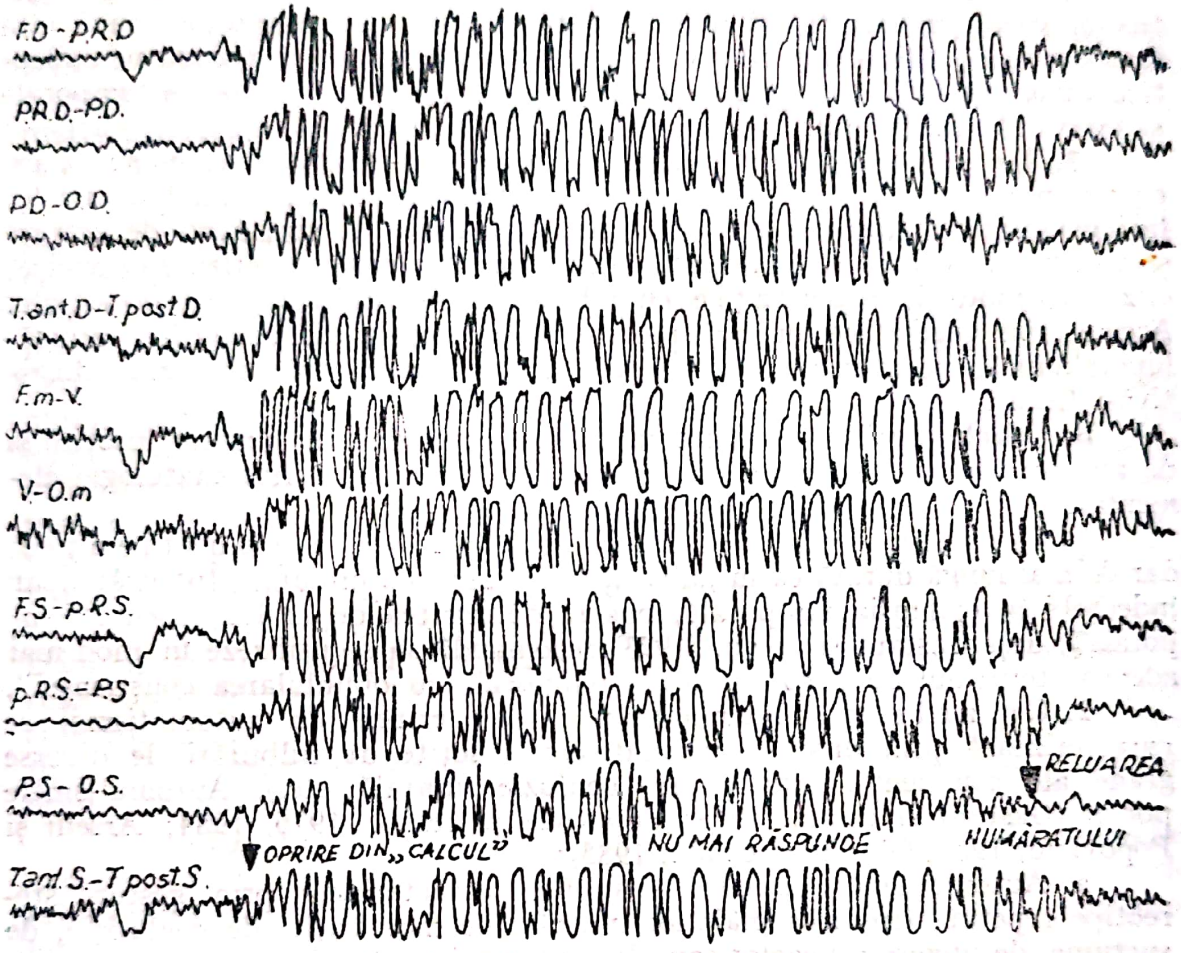

Fig. 29. Aspect EEG al unei crize de arie motorie suplimentară dreaptă. O descărcare de vârf-unde atipice, degradate de 2—4 c/sec., asincrone și asimetrice (pe alocuri mai ample în dreapta) (după Bancaud și Talairach, 1965).

focare occipitale, fie temporale (îndeosebi cele complexe, care fac parte din crizele psihosenzoriale ale epilepsiei temporale).

c. *Crizele epileptice auditive* constau din iluzii și din halucinații paroxistice auditive elementare (zgomote, sunete) sau complexe (verbale, muzicale). Acestea sunt declanșate de focare temporale și sunt integrate de fapt în cadrul manifestărilor psiho-senzoriale ale epilesiei temporale.

d. *Crizele epileptice olfactive* constau în perceperea unor mirosuri (în special dezagreabile). De obicei aceste crize halucinatorii olfactive fac parte din crizele uncinate, care reprezintă o variantă de epilepsie temporală, în care descărcarea neuronică se produce în partea antero-internă a lobului temporal și mai ales în uncusul girusului hipocampic. Se pot însoți de alte fenomene „uncinate" („starea de vis" sau „dreamy state" — vezi crizele parțiale cu simptomatologie complexă).

e. *Crizele epileptice gustative* reprezintă forme de crize epileptice parțiale, care se traduc în mod exclusiv sau în principal prin manifestări gustative

elementare fără obiect, prin manifestări sau percepții gustative complexe fără obiect (crize epileptice halucinatorii gustative, sau prin percepții gustative alterate (crize epileptice iluzionale gustative). Aceste crize rezultă dintr-o descărcare neuronică a cortexului gustativ specific, sau a zonelor de vecinătate (epilepsia insulară epilepsia operculară, epilepsia periinsulară).

f. *Crizele epileptice vertiginoase* se caracterizează prin senzații paroxistice de vertij, ca rezultat al unor descărcări neuronale temporale. Sunt însă foarte greu de diferențiat de diversele stări vertiginoase de natură ne-epileptică (diagnosticul îl tranșează doar descărcările epileptice focale temporale și eventual crizele epileptice secundar generalizate).

3. Vegetative (crizele viscero-senzitive și viscero-motorii). Aceste crize constau în paroxisme bizare senzitive bucale, faringolaringiene, toracice sau abdominale, însoțite de multe ori de grețuri și vărsături. Alteori se manifestă prin crize tahicardice, crize tahipneice, crize vasomotorii, cu sudație, cu piloerecție, cu midriază, cu sialoree, etc. Aceste crize vegetative au multiple origini (epilepsia diencefalică, talamică, hipotalamică, paraventriculară, temporală antero-internă, insulară, digestivă-reflexă).

B. Crizele parțiale cu simptomatologie complexă (în general însoțite și de alterări ale conștienței; adesea inițial, la debut, cu simptomatologie elementară).

1. Crizele cu alterarea exclusivă a conștienței, dar de mai lungă durată ca în ,,absențe'' (30 sec — 2 minute). Întrucât apar îndeosebi în epilepsia temporală, poartă denumirea de ,,false absențe temporale'', deși Gastaut și colab. (1973) recomandă să se utilizeze în mod mai adecvat termenul de ,,crize parțiale temporale cu obnubilarea conștienței''.

2. Crizele psihomotorii (sau crizele cu automatisme) se caracterizează prin diverse automatisme, însoțite de tulburări de diverse grade ale conștienței (obnubilare, confuzie mintală etc.). Automatismele pot fi (Gastaut și colab., 1973; Popoviciu și colab., 1976, 1984; Arseni și Popoviciu, 1984; Ohtaka și colab., 1985):

a. Automatisme gestuale: — simple, caracterizate prin gesturi stereotipe repetate (frecarea mâinilor, mișcări de masticație, de deglutiție, de sucțiune, de lingere a buzelor sau alte automatisme în sfera orală, de scărpinare, de încheiere sau descheiere a hainelor, de îmbrățișare etc.) — complexe, în care bolnavul întreprinde unele acțiuni (îmbrăcare, dezbrăcare, căutare de obiecte, aranjarea hainelor sau a patului etc.).

b. Automatisme verbale: bolnavul repetă în mod stereotip aceleași cuvinte.

c. Automatisme mimice: exteriorizări ale unor stări afective, adesea bizare.

d. Automatisme ambulatorii diurne sau nocturne, cu durată de minute, ore, sau chiar zile, bolnavul trezindu-se adesea mirat în anumite locuri, fără să știe cum a ajuns în aceste locuri. Actele comise în timpul acestor automatisme pot avea o desfășurare aparent logică, dar de care bolnavul nu-și dă seama.

Automatismele ambulatorii de lungă durată (ore sau zile), mai mult sau mai puțin eupraxice mai poartă denumirea de ,,fugă epileptică''. Trebuie însă să atragem atenția (Gastaut și colab.; Tassinari și colab.; Broughton și colab.; Kales și colab.; Popoviciu și colab.) că doar unele automatisme ambulatorii nocturne sunt de natură epileptică, majoritatea fiind psihogene (somnambulisme), sau manifestări episodice nocturne motorii ne-epileptice

Scanned with OKEN Scanner

pe fondul unor suferințe organice cerebrale, sau „funcționale" (spasmofilice, în parazitozele intestinale, etc.). Automatismele ambulatorii epileptice sunt cel mai adesea generate de suferințe temporale și intră în cadrul epilepsiei temporale.

e. Automatisme gelastice (termeni sinonimi, dar incorecți: crize geloplegice sau de gelolepsie): se caracterizează prin scurte accese de râs nemotivat, însoțite de o obnubilare a conștienței.

f. O varietate mai rară de criză epileptică automatică este „criza epileptică circumcursivă" (sinonim: criză epileptică rotatorie) în care automatismele ambulatorii realizează o întoarcere circulară a subiectului. Un automatism oarecum similar, dar mai complex, este „criza epileptică giratorie" în care bolnavul execută unul sau mai multe ocoluri în jurul lui însuși.

Problema încadrării crizelor psihomotorii a ridicat multe discuții, îndeosebi în ultimii ani. (Gastaut și colab., 1973; Jovanović 1974; Popoviciu și colab., 1976, 1984; Arseni și Popoviciu, 1984; Ohtaka și colab., 1985). Odată cu individualizarea epilepsiei de lob temporal, ale cărei crize sunt foarte adesea caracterizate prin automatisme psihomotorii, termenul de „criză epileptică psihomotorie" a fost din ce în ce mai mult utilizat ca sinonim cu „criza epileptică de lob temporal". Dar s-a constatat că automatisme identice se pot observa și în cursul unor crize epileptice de altă natură (generalizate sau parțiale) și că nu toate crizele de lob temporal se însoțesc de automatisme. Ar fi deci „un abuz de limbaj, care poate avea grave consecințe" (Gastaut și colab., 1973). De aceea, trebuie abandonat termenul de „criză temporală" atunci când prezența unor automatisme nu se asociază cu o simptomatologie clinico-electrică francă pentru regiunea temporală. De fapt, Dimitriu (1972, 1974) a susținut că în realizarea automatismelor (chiar a celor din cadrul epilepsiei temporale) intervine cointeresarea unor structuri care depășesc cu mult cadrul temporal și rinencefalic, automatismele de diverse tipuri fiind declanșate de descărcări neuronale din „perimetrul prefronto-orbito-limbico-centrencefalic", care constituie „perimetrul psihomotor".

3. Crizele psihosenzoriale sunt determinate de descărcări neuronale de la nivelul lobului temporal sau a regiunilor învecinate (zonele orbito-insulo-temporale, temporo-uncinate, temporo-occipitale, temporo-hipocampice) și constau în:

a. *Crize iluzionale psiho-senzoriale*, adică percepții eronate ale unor senzații: iluzii vizuale, auditive, olfactive, gustative (vezi crizele epileptice senzitivo-senzoriale relatate anterior).

b. *Crize halucinatorii psiho-senzoriale* complexe, elaborate: vizuale, auditive, olfactive, gustative (vezi de asemenea crizele epileptice senzitivo-senzoriale relatate anterior).

c. *Crize de agnozie* (auditivă, vizuală, etc.) *și de tulburări de schemă corporală.*

4. Crize cu simptomatologie „cognitivă":

a. *Cu tulburări de tip „dismnezic" sau paramnezic.* În aceste crize, fenomenele paroxistice constau într-o alterare cu totul particulară a conștienței lumii exterioare, realizând din punct de vedere clinic așa-zisele „stări de vis" (dreamy states), descrise încă de Jackson în 1876. Aceste fenomene paroxistice se caracterizează printr-o conștiență obnubilată, dar totuși păstrată, ceea ce explică posibilitatea de descriere destul de detaliată a crizelor. Aceste crize se manifestă prin bruște stări de straniu, sau de „ireal", cuprinzând o serie de aspecte, ca: — sentimentul de familiaritate („déjà vu", „déjà

Scanned with OKEN Scanner

véçu", „déja entendu"), în care bolnavul are impresia pentru câteva secunde (rareori minute) că totul îi este familiar, dinainte cunoscut, trăit, văzut, auzit (obiectele din jur, cuvintele, frazele pe care le aude, episodul pe care îl trăiește, peisajul, locul în care se află); — sentimentul de „înstrăinare", de „straniu" („jamais vu", „jamais véçu", „jamais entendu"), bolnavul având brusc impresia că tot ceea ce îl înconjoară îi este străin, straniu, bizar, necunoscut, că vede pentru prima oară locul, ambianța în care se află, deși îi este foarte familiar și cunoscut; nu mai recunoaște obiectele și persoanele din jur, iar frazele auzite îi sunt străine de conținut; — fenomenul de „memorie panoramică" sau de „viziune panoramică", în care individul are impresia că retrăiește un episod anterior din existența sa, ca într-o veritabilă stare de vis.

b. *Cu tulburări ideaționale.* Aici se încadrează crizele de „gândire forțată" („idee parazită" sau „forced thinking"), care constau în apariția bruscă a unei idei obsesive, parazite, de care bolnavul nu poate scăpa, sau a unei „gândiri" forțate, care brusc i se impune imperios, obsedant.

c. *Cu manifestări paroxistice afective* (denumite de unii autori — Lhermitte; Sager și colab.; Gastaut și colab.; Paillas, citați de Popoviciu și colab., 1984 — „tulburări paroxistice ale conștiinței eului"). Se manifestă prin apariția bruscă, de scurtă durată, a unor senzații de anxietate paroxistică, de depresiune, de panică, sau dimpotrivă, de euforie, de beatitudine paroxistică, de tip „dostoiewskian", sau de tahipsihie paroxistică (aflux de idei care se succed cu mare repeziciune, în avalanșă — Picard), care pot apare solitar, dar care de obicei însoțesc perturbările conștiinței lumii exterioare, dându-le o coloratură afectivă caracteristică, bizară. Aceste crize par să fie generate de descărcări din partea antero-internă a lobului temporal, sau mai degrabă din formațiunile hipocampo-amigdaliene, cu rol important în reglarea stărilor afective și în realizarea experienței emoționale (McLean, 1949; Cadilhac și Passouant, 1965; Passouant și colab., 1965).

5. Crize parțiale cu simptomatologie complexă, combinate sau variabil asociate. Aci se încadrează „crizele uncinate", caracterizate prin asocierea unor crize psiho-senzoriale (îndeosebi halucinații olfactive, dar uneori și vizuale și auditive), cu manifestările psihice amintite anterior (fenomenele de „déjà vu", „jamais vu", „stări de vis", etc.) și cu manifestări psihomotorii variabile, de multe ori urmate de crize generalizate tonico-clonice. Aceste crize survin în leziunile uncusului hipocampic.

C. Crize parțiale (locale, focale) secundar generalizate. Toate tipurile de crize parțiale (locale) se pot transforma (foarte adesea extrem de rapid) în crize generalizate simetrice sau asimetrice, sincrone sau asincrone, tonice, clonice sau tonico-clonice. (Janz, 1969, 1979; Popoviciu și colab., 1976; Arseni și Popoviciu, 1984).

Din punct de vedere EEG, crizele epileptice parțiale (cu debut local) se caracterizează:

a. *Intracritic:* descărcări localizate controlateral manifestării clinice, cu debut în aria corticală a reprezentării funcției respective, corespunzătoare simptomatologiei elementare sau complexe. Aceste descărcări constau din vârfuri, polivârfuri, vârf-unde, polivârfuri-unde și/sau unde mai mult sau mai puțin lente (inclusiv unde lente în pantă abruptă) (Fig. 30).

b. *Intercritic*: se pot surprinde descărcări localizate controlateral manifestării clinice, descărcări focale de tip epileptic. Totuși la 15—20% din bolnavii cert epileptici traseele interparoxistice (intercritice) în stare de

Scanned with OKEN Scanner

veghe și de repaus pot să nu prezinte nici un fel de anomalii, sau se pot înregistra anomalii necaracteristice pentru epilepsie.

De aceea, se impune *o metodologie a examinării electroencefalografice* în scop diagnostic în epilepsie, care poate fi astfel rezumată: a. Să se folosească pentru explorarea EEG mai multe montaje, cu derivații corespunzătoare tuturor zonelor de pe scalp și cu o plasare corespunzătoare a electro-

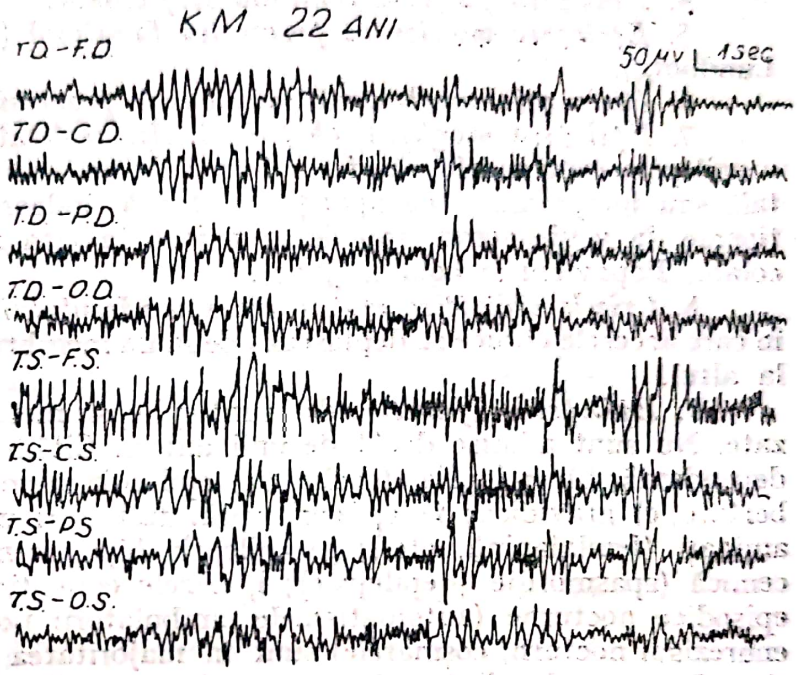

Fig. 30. Înregistrare EEG la bolnava K.M., 22 ani. Dg. Crize temporale (de tip cognitiv-dismnezic și ideativ). Se remarcă un focar temporal anterior stâng de vârf-unde degradate și unde lente ascuțite, cu iradiere și pe zonele omoloage controlaterale. (după Popoviciu și colab., 1976).

zilor. Nu este permis, după părerea noastră, să se utilizeze un singur montaj, care poate preta la grave erori diagnostice și terapeutice. b. Să se practice o înregistrare inițială de cel puțin 5 minute a trasecelor de veghe în repaus, atunci când nu se înregistrează de la început grafoelemente caracteristice epilepsiei. c. Să se practice totdeauna hiperpneea, care să se prelungească la 5 minute, atunci când după 3 minute este negativă. d. Să se aplice în mod sistematic stimularea luminoasă intermitentă. e. Să se facă înregistrări repetate EEG, atunci când nu s-au găsit anomalii caracteristice la primele înregistrări. f. Să se utilizeze și înregistrări poligrafice în cursul diverselor faze ale somnului fiziologic, atunci când traseele de veghe sunt neconcludente (Passouant și colab.; Popoviciu și colab.; Broecker și colab.; Cadilhac și Passouant; Cadilhac și colab.; Gastaut și colab.; Scollo-Lavizzari și Pralle, Jovanović, Janz, citați de Popoviciu și colab., 1976). g. În gazul examinărilor standard (de rutină) negative să se practice și activări medicamentoase după tehnici corecte (cu mégimide, cu baytinal cu evipan sodic, cu epontol și la nevoie prin stimularea foto-cardiazolică).

II. Crizele epileptice inclasabile. Pentru acestea am propus (Popoviciu și colab., 1976) termenul de *„crize epileptice particulare"*, întrucât multe dintre acestea prezintă o semiologie clinică și electrografică încadrabilă în linii mari în tipurile anterior descrise. Este vorba doar de o serie de particularități de apariție, de etiopatogenie, de fiziopatologie și de context clinico-electrografic. Vom cita doar pe cele mai importante:

1. *Crizele epileptice reflexe* (sinonim impropriu: crize epileptice senzoriale (Gastaut și colab., 1973). Se clasifică după stimulii cu rol în declanșarea acestora: a) *auditivă* (audiogenă, acusticogenă); b) *muzicogenă;* c) *vizuală* (fotogenică sau fotosensibilă); d) *somatosenzitivă* sau *somestezică* (ex. epilepsia

Scanned with OKEN Scanner

auriculară, epilepsia amputaților, etc.); *vegetativă* (inclusiv cea abdominală și cea verminoasă); f) *olfactivă;* g) *vestibulară* (discutabilă); h) *gustativă;* i) *orofaringiană;* j) *laringiană;* k) *pleurală;* l) *cardiacă;* m) *oftalmică;* n) *dentară,* etc.

2. *Epilepsia „autonomă" diencefalică* (cu crize vegetative).

3. *Sindromul hemiconvulsie-hemiplegie-epilepsie* (HHE) al lui Gastaut.

4. *Epilepsia parțială continuă Kojevnikov.*

5. *Epilepsia mioclonică progresivă familială* (sindromul lui Unverricht-Lundborg).

6. *Disinergia cerebeloasă mioclonică progresivă a lui Ramsay Hunt.*

7. *Epilepsia morfeică (hipnică).* În realitate, aceasta reprezintă fie o epilepsie centrencefalică, fie o formă de epilepsie focală — de obicei frontală sau temporală — cu apariție nocturnă, îndeosebi în unele stări tranziționale de veghe-somn, sau de la o fază la alta a somnului (Passouant și colab., Popoviciu și colab., Janz).

8. *Crizele epileptice eratice ale nou-născutului.* Sunt crize hemiclonice, în care accesele clinice se deplasează de la un membru sau de la un hemicorp la altul.

9. *Epilepsiile „funcționale"* sunt epilepsii metabolice, de obicei generalizate. Nu sunt admise decât de unii autori. Citățm: a) epilepsia piridoxino-dependentă; b) epilepsia alcoolică; c) epilepsia uremică; d) epilepsia de la pubertate; e) gravidică; f) epilepsia prin tulburări metabolice ale unor acizi aminați (fenilalanină, etc.); g) epilepsia hipoglicemică; h) epilepsia hipocalcemică (spasmofilie + epilepsie); i) crizele epileptice febrile; j) manifestările episodice nocturne (automatismele ambulatorii nocturne, pavorul nocturn, enurezisul nocturn, coșmarele) sunt în majoritatea lor psihogene, neepileptice. Doar unele dintre ele sunt realmente epileptice (Popoviciu și colab.; Szabó și Popoviciu; Gastaut și colab.; Tassinari și colab., citați de Popoviciu și colab., 1976).

III. Stările de „rău epileptic" (status-urile epileptice)

Starea de „rău epileptic" (SRE) sau „status epilepticus" se caracterizează prin crize subintrante, care se repetă la intervale foarte scurte și durează multă vreme, creind situații morbide de o deosebită gravitate, care constituie urgențe neurologice. Se ajunge la situația că între crize bolnavul nu-și mai recapătă conștiența, coma devine din ce în ce mai profundă, se produc modificări cardiorespiratorii grave, apare hipertermia și bolnavul poate sucomba.

SRE sunt favorizate de oboseli, eforturi fizice și intelectuale excesive, subnutriție, infecții acute, consum de alcool, suprimarea bruscă a medicației antiepileptice, etc. Pot dura de la câteva ore la 2—3 zile, perioadă în care frecvența crizelor crește.

SRE pot îmbrăca tot atâtea aspecte semiologice, după câte varietăți de crize epileptice se cunosc. Astfel, se pot distinge:

1. *SRE generalizate:*

a. *SRE generalizate convulsive:* — tonico-clonice sau de grand mal, — tonice, — clonice, — mioclonice.

Cea mai gravă este SRE generalizată tonico-clonică sau status-ui grand mal, care constă într-o succesiune de crize majore, însoțite de alterărl durabile ale stării de veghe și de importante tulburări vegetative. La începutul status-ului, crizele pot dura mai mult decât cele sporadice (până la 2—3 minute), pentru ca ulterior durata să scadă, mai ales pe seama fazei clonice. Principalele modificări vegetative sunt hipertensiunea arterială critică și hipotensiunea (mergând până la colaps în perioadele intercritice),

tulburările termo-reglării, hipersecreția salivară și traheo-bronșică, tulburările de ritm respirator, cu apnee de durată progresiv-crescândă.

Din punct de vedere EEG: se înregistrează crize electrice asemănătoare celor sporadice, urmate de unde lente generalizate corespunzătoare comei (Fig. 31). Față de crizele sporadice, durata postcritică a manifestărilor EEG este foarte redusă, sau adesea chiar lipsește.

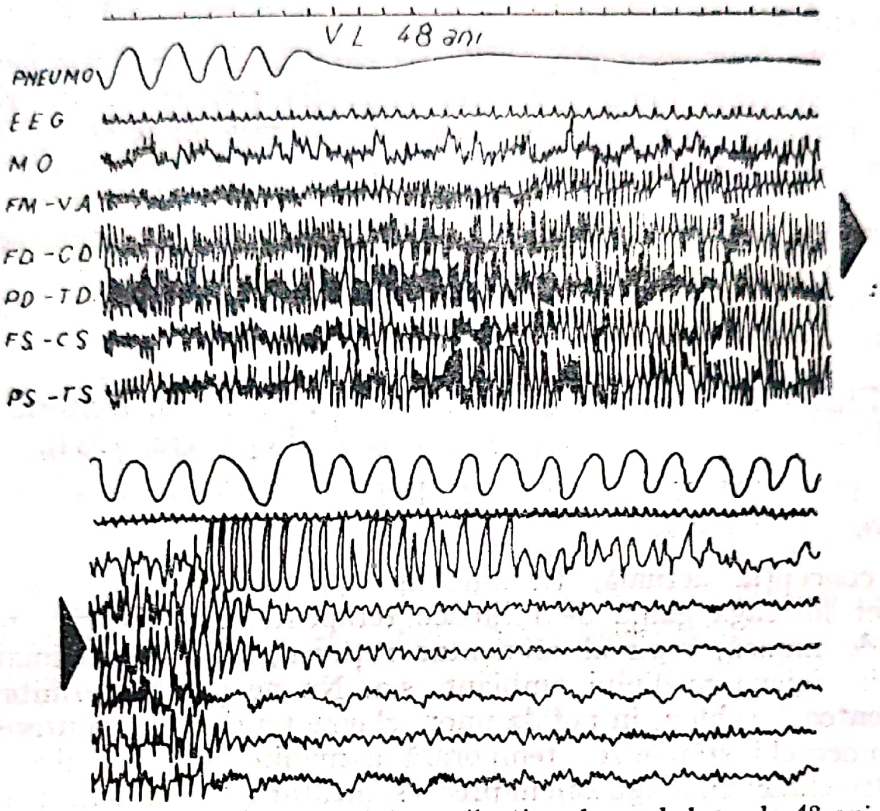

Fig. 31. Secvențe dintr-un status epilepticus la un bolnav de 48 ani. Criza electrică începe prin vârf-unde și polivârfuri-unde de 3 c/sec. în regiunea fronto-centrală dreaptă. Apoi iradiază rapid pe zonele parieto-temporale drepte, luând un caracter recrutant, în câteva secunde extinzându-se și pe derivațiile de linie mediană și apoi și pe emisfera opusă. Criza se termină aproape brusc pe toate derivațiile (persistând încă 8 secunde vârf-unde lente și unde lente în pantă abruptă pe regiunea fronto-centrală dreaptă, concomitent cu prezența de mioclonii oculare rapide) (după Popoviciu și colab., 1976).

Evoluția este infaustă în lipsa tratamentului și moartea survine prin tulburări cardio-circulatorii sau respiratorii, precum și prin complicații infecțioase sau renale.

b. *SRE generalizate neconvulsive*: Status-urile de absență sau de petit mal (de diverse tipuri).

În aceste status-uri, alterarea conștienței este constantă și de durată, de profunzime variabilă, de la ușoară dezorientare sau stupoare, până la stări letargice cu incontinență sfincteriană. Traseele EEG sunt profund alterate, cu salve prelungite de anomalii de vârf-unde (tipice sau degradate) și cu unde lente ample sinusoidale generalizate. Acest status poate evolua de la ore la zile (chiar la săptămâni), cu fluctuații marcate ale nivelului conștiinței. Aceste status-uri sunt mai puțin grave decât cele grand mal.

2. *SRE unilaterale*, totdeauna urmate de o hemiplegie reziduală tranzitorie și uneori de o hemiplegie definitivă (sindromul hemiconvulsie-hemiplegie și sindromul hemiconvulsie-hemiplegie-epilepsie).

Scanned with OKEN Scanner

3. *SRE parțiale*, care cuprind toate varietățile de crize parțiale descrise anterior, cele mai frecvente fiind următoarele:

a. *SRE somatomotorii*, constituite îndeosebi de crizele epileptice jacksoniene repetate.

b. *SRE psihomotorii* ale epilepsiei temporale, care îmbracă un aspect neconvulsiv confuzional, cu automatisme subintrante, care pot să ducă și la „fugi epileptice".

c. *SRE* manifestate prin *epilepsie parțială continuă mioclonică Kojevnikov*. Stricto-sensu, după descrierea originală princeps a lui Kojevnikov, epilepsia parțială continuă este caracterizată prin crize epileptice somatomotorii cu debut și evoluție jacksoniană, în intervalul cărora persistă mioclonii localizate în teritoriul în care debutează convulsiile. Unii autori înglobează însă în cadrul epilepsiei parțiale continue, miocloniile continue localizate la un singur teritoriu, fără crize somatomotorii intercurente și chiar crizele somatomotorii cu sau fără evoluție jacksoniană, care se repetă, fără mioclonii intercurente.

V. FIZIOPATOLOGIA EPILEPSIEI *. Trimitem cititorul la monografia „Epilepsiile" (sub red. C. Arseni și L. Popoviciu, 1984).

VI. TRATAMENTUL EPILEPSIEI

1. *Principii terapeutice generale*

In concepția actuală, tratamentul epilepsiilor trebuie să cuprindă într-un tot întreaga gamă de mijloace terapeutice: medicația, regimul de viață și de muncă, regimul alimentar rațional, psiho- și climato-terapia, fizioterapia, igiena mediului ambiant, ș.a. Nu ne putem permite o terapie medicamentoasă șablon, în pofida unor scheme terapeutice salutare, dar care vizează îndeosebi stăpânirea temporară a manifestărilor clinice simptomatice. Pentru clinician, diagnosticul precis și alcătuirea unei scheme terapeutice imediate este de primă importanță. Terapeutul însă trebuie să se gândească și la complexitatea terapiei diferențiate antiepileptice pe o perioadă lungă de timp, în așa fel ca bolnavul să nu vină la neurolog de nevoie, ci la control. S-a ajuns în sfârșit la noțiunea de „corectare terapeutică a leziunilor biochimice", ce-și găsește expresia practică în epilepsia piridoxindependentă.

Datorită faptului că nu se cunosc complet procesele ce se petrec înaintea, în timpul și după atacul epileptic, terapia medicamentoasă se mulțumește în mare măsură să fie simptomatică.

Expunem următoarele *linii directoare de tratament medicamentos:*

a. Odată diagnosticul de „epilepsie" stabilit și unde nu-i posibilă o terapie cauzală, se începe degrabă tratamentul cunoscut. Fiecare atac convulsiv, fiecare grupă de atacuri, fiecare status, mai ales la vârsta copilăriei, duc la leziuni grave și ireversibile ale creierului.

b. Alegerea drogului se face după tipul atacului și formele sale de manifestare și desfășurare.

c. Doza depinde de intensitatea atacului, de gravitatea și natura stării bioelectrice a creierului, de vârstă, de potențialul biologic, de starea de nutriție, de toleranța individuală, de micromediul social al pacientului, de reactivitatea sa.

---

* Arseni C. și Popoviciu L. (Sub red.), Epilepsiile, Edit. Științifică și Enciclopedică București, 1984.

Scanned with OKEN Scanner

d. Doza inițială a unei substanțe anticonvulsivante este convențională, obișnuită; dar ea va trebui să fie ridicată până la stăpânirea atacului, sau până la limita de toleranță. De aceea în cazurile mai greu de rezolvat e necesară o combinație medicamentoasă.

e. Medicamentele trebuie luate zilnic, regulat, neîntrerupt, timp de ani de zile. Trebuie să se explice pacientului și aparținătorilor necesitatea și continuitatea tratamentului.

f. Dacă se ajunge la starea de „liniște" electroclinică, medicația se menține neschimbată încă 3—5 ani (aceasta bineînțeles dacă nu intervin alte forme de manifestare, sau o revenire).

g. Medicația se micșorează treptat (la timpul potrivit) sub controlul EEG.

h. Este necesară o testare a toleranței individuale la drogurile de administrat, prin control clinic și paraclinic al sistemului limfatic, ficatului, splinei, organelor hematoformatoare, precum și al claritățiii conștienței, al mersului, al vorbirii, al prezenței sau nu a nistagmusului, al orientării temporo-spațiale, etc. În funcție de complexitatea tratamentului medicamentos, se examinează cu regularitate sângele și urina. În funcție de rezultatul acestor investigații, se iau măsurile terapeutice necesare în continuare.

i. Reușita respectării celor de mai sus, care au un cadru organizatoric specific, în care DISPENSARIZAREA bolnavilor deține rolul de primă importanță.

2. *Dispensarizarea bolnavilor epileptici* este o metodă individualizată de asistență medicală, prin supraveghere sistematică, continuă, care are un pregnant caracter profilactic.

Privind dispensarizarea bolnavilor de epilepsie, trebuie să ținem seama de aspectele sale particulare și complexe, care impun un cadru organizatoric special, o bună cunoaștere a acestui grup de boli, începând mai ales cu medicul de medicină generală și cu specialistul din policlinică. Am insistat asupra acestui aspect, fiindcă după cum este cunoscut, 3 — 5‰ din populația globului suferă de epilepsie, iar 1 din 50 de copii suferă de această boală.

Asistența medicală diferențiată pune probleme din cele mai complexe și diverse, atât medicale cât și sociale, începând cu viața, profesia și soarta bolnavului, până la relația și raportul bolnavului cu familia, colectivitatea, societatea, precum și aspectele medico-legale ce pot surveni datorită acestei boli. Boala cuprinde toate vârstele și îmbracă un număr foarte mare de forme, care cer o terapeutică folosind toate mijloacele de care dispune azi medicina, inclusiv cele sociale; așa încât metoda dispensarizării stă în prim plan în lupta cu epilepsia.

Desfășurarea acțiunii de dispensarizare cuprinde depistarea activă, precizarea diagnosticului, luarea în evidență, organizarea sistemului de evidență și urmărire a dispensarizaților, stabilirea măsurilor medicale și sociale, care urmează a fi luate, instituțiile și cadrele ce asigură dispensarizarea și elaborarea planului de acțiune, supravegherea activă a dispensarizaților. Mai întâi trebuie să se contureze mai bine cadrul de lucru al organizării luptei antiepileptice. Școala neurologică din țara noastră a dat și dă o mare importanță cunoașterii sub toate aspectele a bolilor comițiale. Pentru supravegherea sistematică, continuă, a bolnavilor epileptici, pentru urmărirea eficienței terapeutice pe timp îndelungat, pentru acordarea asistenței și terapiei

Scanned with OKEN Scanner

de urgență, pentru ameliorarea sănătății, pentru reducerea incapacității de muncă, sau menținerea capacității de muncă, s-au creat foruri metodologice antiepileptice bine organizate în toate centrele universitare, sub dirijarea Comisiei de Neurologie a Ministerului Sănătății și a Academiei de Științe Medicale.

Dat fiind faptul că recuperarea în muncă a bolnavilor epileptici este o necesitate socială continuă, întrucât o mare parte din bolnavi își păstrează capacitatea de muncă, dispensarizarea trebuie să asigure și o strânsă colaborare între organele Ministerului Sănătății și Ministerului Muncii și Protecției Sociale, între neurolog, psihiatru, psiholog (se impun și studii psihometrice) și medicii din comisiile de expertiză a capacității de muncă.

După aprecierile lui Janz (1968), încadrarea în muncă a epilepticului este mult influențată nu numai de numărul și natura paroxismelor sau de eventualele tulburări intelectuale sau comportamentale, ci și de numeroasele idei preconcepute care mai există în opinia generală. Așa cum aminteam, unii bolnavi conservă o capacitate de muncă practic normală (Kreindler, 1957). Inteligența în general nu este afectată (Broșteanu, 1965), putând desfășura o activitate productivă. Unii însă prezintă alterări ale personalității, cu reacții comportamentale, necesitând o foarte bună dispensarizare. Progresele terapeutice din ultimele două decenii reconsideră însă încadrarea în muncă a epilepticului. Atitudinea negativistă față de incadrarea epilepticilor în câmpul muncii este în permanentă scădere. Mulți autori afirmă că orice epileptic capabil de muncă trebuie să aibă posibilitatea de a munci. Ergoterapia influențează favorabil scăderea frecvenței acceselor, după Rubinova (cit. de Kreindler). Dispensarizarea bine practicată ține cont de contraindicațiile unor angajări, așa cum apreciază Kreindler (1957, 1972), chiar și în epilepsia cu crize rare: munca la înălțime, lângă foc, lângă apă, lângă mașini în mișcare, conducerea de autovehicule, muncile în transporturi, etc. În cazurile cu crize frecvente se contraindică angajarea, pacienții putând lucra numai la domiciliu. În formele grave munca este posibilă doar în cadrul unei instituții spitalicești.

3. *Principalele grupe de medicamente în tratamentul actual al epilepsiilor.*

Înainte de a face referiri de detaliu, vom prezenta schematic (după Gastaut) jaloanele terapeutice practice.

După formele electro-clinice de epilepsie, medicația antiepileptică cuprinde două grupe mari:

I. Medicația anticomițială pentru crizele focale (indiferent de sediu), pentru crizele generalizate cu expresie convulsivă și pentru cele parțiale. Acestea se numesc în mod curent „antiepileptice propriu-zise".

II. Medicația anti-petit mal.

I. Substanțe antiepileptice propriu-zise (inclusiv anti-grand mal)

1. *Barbituricele, cu toate tipurile* lor (derivați ai acidului barbituric).

a. *Fenobarbitalul* (5-etil-5-fenil acid barbituric). Sinonime: Gardenal (Franța); Sevenal (Ungaria). Este comercializat sub formă de tablete a 15, 100, 300 mg și fiole de 1 ml (20% sau 10%). Doza pe zi: sugar: 45—150 mg (0,045—0,150 g); copil mic: 50—200 mg (0,050—0,200 g); școlar: 100—300 mg, după greutate (0,10—0,30 g); adult: 100—300 mg, (0,10—0,30 g), maximum 0,60 g. În status: 2 fiole i.m.;

b. *Metilfenobarbitalul* (3-metil-5 fenil-etil-acid barbituric), tablete a 30 și a 200 mg. Doza pe zi: sugar: 90—180 mg (0,090—0,180); copil mic: 100—400 mg (0,10—0,40 g); școlar și adult: 100—600 mg (0,10—0,60 g).

2. *Grupa primidonelor* (sau a pirimidonelor). Reprezentant: Primidon (5-etil-5 fenil-hexahidropirimidin, 4,6-dion), tablete a 250 mg. Denumiri comerciale: Mysolin, Maysolin, Primidon, Sertan. Doza pe zi: Se face o dozare crescândă, prudent. Sugar: 125—250 mg; copil mic: 250—373 mg; școlar și adult: 500—1 000 mg (adică 2—4 comprimate).

3. *Grupa hidantoinelor.* Atenție: unii autori le contraindică la sugari și copii mici. Denumiri comerciale: Hidantoin, Fenitoin, Dihydan, Solantyl, Sedantoinal, Melantoin, Hidantoin-bromat. a) *Fenitoin* (5,5-Difenilhidantoin), tablete a 100 mg (0,10 g) și supozitoare a 200 mg (0,20 g); suspensie (5 ml conțin 30 mg difenilhidantoin). *Doza pe zi:* dozare „crescândă", încet. Sugar: 25—100 mg (0,025—0,10 g); copil mic: 50—200 mg (0,050—0,20 g); școlar și adult: 200—400 mg (0,20—0,30—0,40 g); b) 5,5-*difenilhidantoinat de Na*: capsule și tablete de 100 mg (0,10 g); fiole cu 250 mg. Doza pe zi: crescând încet, progresiv. Sugar: 25—100 mg; copil mic: 50—200 mg; școlar și adult: 200—300—400 mg; c) *Mephenytoin* (3 metil-5,5 fenil-etilhidantoin), tablete a 100 mg (0,10 g). Doza pe zi: la sugar: 50—100 mg; copil mic: 100—300 mg; școlar și adult: 200—600 mg.

4. *Grupa acil (acetil) ureelor:* Fenacetilureea, sau feniletilacetiluree (fenacemid). Comprimate de 0,50 g. Este foarte activ, intră și în preparatul Trinurid (conține: feniletilacetiluree 0,20 g, fenitoin 0,04 g, fenobarbital 0,015 g.

5. *Se mai folosesc:* Posedrinele, gliolul, dicarbamații (în epilepsii parțiale, singur sau asociat cu hidantoin sau barbiturice. Preparate: Equanil, Meprobramat, Procalmodiol).

6. *Derivații de iminostilben* (Carbamazepin, Tegretol; Tegretal; Finlepsin; Stazepin). Nu seamănă nici cu acidul barbituric, nici cu hidantoinele. Au o structură mai apropiată de imipramină (Tofranil). Au efecte foarte bune în epilepsia temporală cu crize psihomotorii, în unele crize de petit mal mioclonic și în tulburările de comportament ale bolnavilor epileptici (Nievoll și Geyer, 1967; Popoviciu, 1973). Dintre efectele secundare menționăm: inapetența, greața, cefaleea, tremurăturile, somnolența, alergia cutanată. Se pot administra singure, sau în combinație cu alte anticonvulsivante, în doze medii de 600—800 mg/zi (doze extreme: 200—1 200 mg).

7. *Sultamul* este un derivat sulfonamid ciclic. Preparat comercial: Ospolot. Se administrează în doze de 3 × 500 mg pe zi, în epilepsiile psihomotorii.

8. *Derivații de dexamethazon* au eficacitate bună, chiar spectaculară, în encefalopatiile hipsaritmice, în boala Lennox-Gastaut și în unele forme de epilepsie petit mal. Echivalent românesc: preparatul superprednol, comprimate de 0,0005 g.

II. Medicația anti-petit mal

1. *Acidul valproic (N-diplopilacetic) și valproații de sodiu și calciu* (Dépakine, Complex, Engenyl, Convalsofin), constituie, în ultimii ani, medicația de primă alegere în terapia crizelor petit mal (în doze de 3 × 300 mg, la copii și adolescenți sau de 3 × 150 mg la copiii mici (având și acțiune de combatere a crizelor de grand mal, care pot succeda epilepsia petit mal.

Scanned with OKEN Scanner

2. *Grupa oxazolidinelor (oxazolidindionelor):* a. *Trimetadion* (3,5,5-trimetiloxazolidin-2,4-dion). Sinonime: Tridione, Epidione, Trimedal. Capsule de 300 mg; tablete de 150 mg. Preparatul românesc Trepal se găsește în comprimate de 150 mg (0,150 g). Doza pe zi: la sugar: 150—750 mg; la copil mic: 300—1 000 mg; la școlar și adult: 600—2 000 mg; se folosește tot mai puțin, datorită efectelor secundare asupra hematopoiezei. b. *Parametadion* (3,5-Dimetil-etiloxazolidin-2,4-dion): capsule de 300 mg. Doza pe zi: ca la trimetadion; c. *Etadion* (3-etil-5,5-dimetiloxazolin-2,4-dion): drageuri de 250 mg. Doza pe zi: sugar: 250—750 mg; copil mic: 500—1 000 mg; școlar și adult: 500—2 000 mg.

3 *Grupa succinimidelor*: a) *Ethosuximide* (etil-metilsuccinimid): capsule de 250 mg; sirop (1 lingură conține 250 mg). Doza pe zi: sugar: 250 mg; copil mic: 250—1 000 mg; școlar și adult: 500—2 500 mg. Produse comerciale: Ethymal, Petinimid, Petinutin, Zarontin, Suxinutin, Suxilep (Germania); b) *Methsuximide* (N-metil-a, a-methyl-fenilsuccinimid), capsule de 300 mg. Doza pe zi: sugar: 150 mg; copil mic: 150—600 mg; școlar și adult: 600—1 800 mg. Produse comerciale: Celontin, Petinutin, Morfolep. *Morfolep*-ul (preparat maghiar Chinoin) este: 1-metil-1-fenil-N-(morfolinil-metilen)-succinimid. Are acțiune nu numai în epilepsia petit mal, dar și în epilepsia grand mal și mai ales în formele mixte, atipice de epilepsie (PM + GM și în formele mioclonice).

c. *Phensuximide* (N-methyl-a-phenylsuccinimide): comprimate de 500 mg și de 250 mg. Produse: Epimid Spofa (Cehoslovacia), Milontin și Mirontin (S.U.A., Anglia, Elveția).

III. Alte substanțe antiepileptice:

1. *Derivații benzodiazepinici:* a) *Clordiazepoxid* (Metaminodiazepoxid) (7-cloro-2-metil-amino-5 fenil, 3H-1,4-benzodiazepin-4-oxi): drageuri de 5 și 25 mg; capsule de 10 mg. Denumiri comerciale: Librium, Napoton, Elenium. Doza pe zi: sugari: ∅; copil mic: 1—2 × 5 mg; școlar și adult: 15—30—50—100—150 mg; b) *Diazepam* (7-cloro-1,3-dihidro-1-metil-5-fenil-3H-1,4 benzodiazepin-2(1,4)-on). Denumiri comerciale (sinonime): Valium. Tablete de 2,5 și 10 mg; 100 ml sirop (5 ml = 2 mg); fiole de 2 ml (10 mg); supozitoare de 5 și 10 mg. Doza pe zi: sugar: 2 × 1 mg; în status 2—4—10 mg (lent); copil mic: 3 × 2 mg; în status: 4—10—20 mg; școlar și adult: 3 × 5 mg; în status (medicație de electie): 50—100 mg; c) *Nitrazepam* (Mogadon) (1,3 dihidro-7-nitro-5-fenil-2H-1,4, benzodiazepin-2-on); tablete de 5 mg; flacoane de 10 ml (20 pic. = 5 mg). Observații: ineficace în crize grand mal. Doza pe zi: sugar: 0,5—1 mg/kg corp; copil mic: 3 × 2,5—3 × 5 mg; școlar și adult: 10—30 mg. d) *Clonazepam* (Rivatril, Antelepsin) de 0,25 mg și 1 mg (comprimate și fiole). Se administrează cu succes în crizele de petit mal mioclonic, în alte epilepsii mioclonice, în boala Lennox-Gastaut și în boala West.

2. *Acidul gama-amino-beta hidroxibutiric* (Gamibetal). Doza: 1—2—3—4 g, după vârstă.

3. *Acidul N-propilacetic* (Acidul valproic și valproații de Na și calciu (Dépakine, Convlex, Pefilin, Convulsofin) câștigă tot mai mult teren în tratamentul cu adevărat eficace al crizelor petit mal. Se găsesc sub formă de capsule sau comprimate de 150 sau, mai ales, de 300 mg. Se administrează la copii și adolescenți 3 × 300 mg pe zi.

Scanned with OKEN Scanner

EPILOIE. (E.: epiloia) (boală). Numită și scleroză tuberoasă sau boala Bourneville. Este o afecțiune congenitală din grupa facomatozelor ectoblastice (facomatoză neurogliomatoasă), cu transmitere ereditară autosomal dominantă.

Clinic. Se caracterizează prin simptome neurologice (epilepsie), oligofrenie, semne cutanate caracteristice, semne oculare, viscerale și vasculare. Mai rar pot exista și o serie de malformații: epicantus, boltă palatină ogivală, sindactilie, spina bifida. Simptomele pot exista de la naștere sau apar în cursul copilăriei.

Epilepsia este prezentă în 85% din cazuri și se manifestă de regulă sub forma crizelor epileptice majore, mai rar sub forma crizelor parțiale; ele sunt de obicei frecvente.

Oligofrenia se poate întâlni sub diferite grade, mai frecventă fiind debilitatea mintală. *Malformații cutanate*: *adenoamele sebacee* există din copilărie și se dezvoltă în cursul pubertății; ele sunt papuloase, uneori vascularizate și sunt distribuite pe frunte și față (peribucal și nazal), bilateral și simetric. Mai apar: *fibrolipoame, pete cutanate fibromatoase, pete depigmentate, nevi și lipoame, tumori mucoase, tumori periunghiale-Koenen. Modificările oculare* sunt constante la nivelul papilei și retinei. La *nivelul retinei* sunt prezente formațiuni facomatoase ce apar oftalmoscopic sub forma unor pete rotunde sau ovale alb-galbene, cu marginile neregulate, avasculare, cu suprafața ușor proeminentă, omogenă sau granulată; ele sunt situate înaintea vaselor retiniene și au o suprafață care nu depășește jumătatea diametrului papilar. Acestea se constată între vârsta de 6—25 ani, într-o frecvență de 30—35%. Se mai pot constata regiuni pigmentare pe retină.

Leziunile papilare sau juxtapapilare au o suprafață mai mare, sunt mai mult sau mai puțin proeminente, nodulare sau verucoase, alb-galbene, strălucitoare, adesea pedunculate. *Modificările viscerale* sunt: renale, urogenitale, cardiace, pulmonare. Cele *vasculare* sunt reprezentate de angiohemartoame.

MORFOPATOLOGIE

Fiecare localizare constituie o disgenezie particulară: angiofibrom cutanat, hemartom renal, tumoră cerebrală de origine glială; facomul retinian constituie o tumoră bine delimitată, cu o structură microscopică similară unui astrocitom cu celule mari, monstruoase, ovalare, globuloase, cu citoplasma periferică uneori vacuolizată, asemănătoare cu astrocitele gigante.

EXAMENE PARACLINICE

1. *Radiografia craniană* poate arăta umbre de densitate subosoasă în regiunea paramediană, unilaterală sau bilateral (calcifieri superficiale sau profunde paraventriculare, care indică prezența cerebrală a tumoretelor).

2. *Pneumoencefalografia* — arată că aceste umbre proemină din pereții ventriculului III, în interiorul ventriculului, dând o imagine de ceară, care se scurge „pe lumânare"; ele corespund unor zone cerebrale paraventriculare de consistență cartilaginoasă, formate din proliferarea glială și din neuroni mari cu alterări celulare.

3. *EEG* — poate surprinde descărcări de tip epileptic în perioadele intercritice.

Scanned with OKEN Scanner

4. *Examenul psihologic* arată performanțe intelectuale scăzute, de nivelul unor debilități mintale.

Evoluția este lent progresivă. Moartea se produce în adolescență, tinerețe sau tardiv, prin afecțiuni intercritice.

TRATAMENT.

Nu se cunoaște un tratament specific. Se practică un tratament antiepileptic corect, metabolizante cerebrale de tipul substanțelor nootrope (piracetam, ș.a.). Tumorile facomatose mari, bine localizate (dacă nu sunt multiple) se pot extirpa în unele cazuri.

ERB. * BOALA ~(E.: Erb's disease) (boală). Numită și paraplegia sifilitică cronică, sau boala lui Erb-Crouzon.

DEFINIȚIE

Forma de neurolues localizat la nivelul meningelui și vaselor medulare (meningomielita sifilitică cronică), ce se manifestă clinic prin paraplegie spastică.

ETIOPATOGENIE

Frecvența bolii este în prezent redusă, datorită pe de o parte scăderii numărului cazurilor de îmbolnăviri, iar pe de altă parte, introducerii tratamentului penicilinic. Sistemul nervos central este invadat de Treponema pallidum la câteva săptămâni sau luni după infectare. Spirocheta se poate localiza în sistemul nervos chiar de la începutul perioadei secundare, cu toate că primele simptome neurologice apar cu mulți ani mai târziu. Nu se cunoaște bine dinamica modificărilor pe care le suferă sistemul nervos în cursul acestei lungi perioade. Se crede că spirocheta invadează meningele și se răspândește de aici în vase și apoi în sistemul nervos. Paraplegia Erb este determinată de o endarterită a vaselor coronale ale măduvei.

MORFOPATOLOGIA

Leziunile sunt situate la nivelul meningelui, vaselor medulare și la nivelul cordoanelor laterale ale măduvei. Leptomeningele prezintă semnele unei inflamații cronice, este îngroșat și opac (leptomeningită cronică spinală). Arahnoida, în mod normal transparentă, devine albicioasă, lăptoasă, nelăsând să se mai vadă prin transparență vasele piale și șanțurile măduvei. Procesul inflamator se întinde atât în suprafață, cât și în interiorul septurilor, înconjurând măduva cu un exsudat sub formă de placă, de inel fibros.

Reacția inflamatorie cuprinde și vasele cordonale, producând endarterită de tip Heubner, cu degenerarea lentă a cordoanelor laterale ale măduvei, leziune ce se întinde în profunzime în grade variabile. Microscopic se observă o infiltrație meningeală limfoplasmocitară, care se întinde și în spațiile perivasculare. În cazul în care leziunea este foarte veche, se produce și proliferare de fibroblești și o activitate a histocitelor sau a macrofagelor. Rareori se pot găsi în meninge noduli inflamatori și mici pseudogome.

SIMPTOMATOLOGIE CLINICĂ

Procesul de endarterită cordonală sifilitică, cu degenerarea cordoanelor laterale se localizează mai frecvent la nivelul măduvei toracale. Degenerarea cordoanelor este atât ascendentă, cât și descendentă. Primele simptome apar la 5—10 ani după infecția primară. Parapareza se instalează lent, de la început, sau poate fi precedată de un sindrom senzitiv, cu dureri și pareste-

* Erb Wilhelm Heinrich, medic internist german, 1840—1921.

Scanned with OKEN Scanner

zii în regiunea toracală. Clinic se constată parapareză spastică, tulburări sfincteriene, de obicei incontinență și tulburări de erecție. Spasticitatea este foarte mare și predomină asupra parezei. Mersul este spastic și paretic. Reflexele miotatice sunt exagerate. Semnul Babinski este prezent. Reflexele cutanate abdominale sunt abolite. Tulburările obiective de sensibilitate sunt discrete.

Paraclinic: reacțiile biologice pentru sifilis sunt pozitive în 90% din cazuri. Seroreacția Wassermann și reacția coloidală sunt pozitive, iar în LCR se găsește o discretă reacție limfocitară (vezi neurolues).

Evoluție. Boala evoluează lent, dar continuu, progresiv, până la instalarea în câțiva ani a unei paraplegii spastice totale, astfel că bolnavul nu mai poate merge. Alteori boala se oprește din evoluție pentru multă vreme, rămânând ani de zile numai o parapareză, care nu împiedică prea mult activitatea.

Diagnostic diferențial. Presupune eliminarea tuturor cauzelor care pot duce la paraplegie spastică (vezi paraplegia). Mai frecvent, diagnosticul diferențial se face cu: — scleroza multiplă; — scleroza laterală amiotrofică (se însoțește de amiotrofii, sindrom Aran-Duchenne, de prinderea unor nuclei motori ai nervilor cranieni); — tumoarea medulară (poate debuta cu o parapareză, dar apar repede dureri și tulburări de sensibilitate); — hernia de disc cervicală; — compresia medulară la nivelul găurii occipitale (tumoare, platibazie).

TRATAMENT

(Vezi neuroluesul). Tratamentul antisifilitic poate opri boala în evoluție, dar nu poate influența leziunile degenerative odată constituite.

ERB. BOALA ~ (E.: Erb's disease) (boală). (sin.: Distrofia musculară progresivă sau miopatia primitivă progresivă, descrisă de Erb în 1883 (vezi distrofia musculară progresivă).

ERB. SEMNUL LUI ~ (E.: Erb's sign) (semn). Constă în aplicarea unui curent galvanic asupra unui nerv motor periferic și determinarea celui mai mic curent catodic de deschidere, care poate determina contracția musculară. Este pozitiv, când curentul necesar este sub 2,00 mA. (Duncan, 1966). Acest semn are importanță diagnostică în patologia neuromusculară periferică și mai ales în spasmofilie și în tetanie, unde este sub 1,00 mA (chiar 0,7 mA). Acest semn este, deci, o manifestare a hiperexcitabilității neuromusculare. Dar pentru a evidenția în mod corect acest simptom, se aplică electrodul neutru pe torace, iar cel activ pe punctul motor al unui nerv (median sau peronier).

Amintim că și reacția de degenerescență (RD) din leziunile neuronului motor periferic poartă denumirea de RD a lui Erb (vezi sindromul de neuron motor periferic, vezi reacție de degenerescență).

ERB. REFLEXUL LUI ~ (E.: Erb's reflex) (reflex) (sin.: reflexul rotulian).

ERB-GOLDFLAM. BOALA ~ (E.: Erb-Goldflam disease) (boală) (sin.: miastenia gravis (vezi miastenia).

ERBEN. REFLEXUL LUI ~ (Erben's reflex) (reflex). Rărirea și diminuarea pulsului, la înclinarea înainte puternică a capului și a trunchiului. Indică o hiperexcitabilitate vagală. Această bradicardie trecătoare se poate testa și prin proba de „lăsare pe vine" sau de „așezare".

Scanned with OKEN Scanner

ERDHEIM. SINDROMUL LUI ~ (E.: Erdheim's syndrome) (sindrom). Sindromul Erdheim se datorește unei tumori hipofizare, unei degenerări și transformări chistice a acesteia sau mai ales unui craniofaringiom. Afecțiunea este mai frecvent întâlnită la copii și tineri și are o evoluție îndelungată.

Clinic se manifestă prin tulburări de creștere, distrofie adipozo-genitală, cefalee, tulburări oculare. Examenul radiologic pune în evidență o lărgire sau chiar o distrugere a șeii turcești.

Prognosticul este sever.

Tratamentul este neurochirurgical și roentgenologic. (vezi craniofaringiom).

EREDOATAXIE (E.: heredoataxia (boală). Termen folosit pentru a desemna grupul de afecțiuni ataxice ereditare (vezi ataxia).

EREDOPATIE ATACTICĂ POLINEVRITIFORMĂ (E.: heredopathia atactica polynevritiformis) (boală) (sin.: Boala Refsum) (vezi Refsum — boală).

ERITROMELALGIE (E.: erythromelalgia) (boală) (sin.: Acromegalie; boala lui Weir Mitchell; boala lui Gerhardt și Mitchell) (vezi durere).

Boala care afectează în principal extremitățile corporale, membrele inferioare fiind mai afectate decât cele superioare. Se traduce printr-o vasodilatație paroxistică de obicei bilaterală, la extremități, însoțită de algii cu caracter de arsură și cu creșterea temperaturii locale.

ERITROMELALGIE CEFALICĂ (E.: cephalic erythromelalgia) (boală). Se mai numește și *sindromul eritromelalgic al lui Pasteur-Vallery-Rabot și Alajouanine.* Se caracterizează prin hemicranii violente, care adesea se extind și controlateral. Survine de obicei brutal, prin accese nocturne, însoțindu-se de roșeața feței și de fenomene secretorii (cu lăcrimare) și de pulsații dureroase ale arterelor temporale, faciale și ale gâtului. Este o cefalalgie vasculară prin vasodilatație (Riser, 1952). Diagnosticul diferențial se face cu alte cefalei vasculare (vezi migrena) și cu simpatalgiile vasculare localizate (pe artera meningee mijlocie, pe artera temporală), care se caracterizează prin accese dureroase cu caracter pulsatil, predominant la nivelul tâmplelor, cu iradieri spre frunte și spre occiput. De obicei, bolnavul indică traiectul vascular dureros, iar artera respectivă este turgescentă și sensibilă la palpare. Accesul durează 30 minute până la o oră și chiar mai mult.

ESCARA (E.: eschara) (simptom). Escara reprezintă o necroză a țesuturilor, cu atroficitate nervoasă scăzută, datorită acțiunii mai îndelungate a unor factori compresivi și trofici. Se mai numesc și *escare de decubit.* Se localizează în regiunile în care compresiunea țesuturilor (și implicit ischemia) este mai pronunțată, adică la nivelul sacrului, al zonelor calcaneene și al fețelor interne ale coapselor. În faza de debut, escara începe la nivelul pielii, care într-o zonă limitată capătă o culoare roșie, după care apare necroza tisulară, sub forma unei ulcerații interesând progresiv pielea, țesutul celular subcutanat și mușchii, putând ajunge până la os. De multe ori se suprainfectează. Aceste escare de decubit se întâlnesc în: a) paraplegii de diverse etiologii; b) leziuni medulare; c) hemiplegii; d) polinevrite, poliradiculonevrite; e) diverse polineuropatii; f) la bolnavii comatoși; g) la bolnavii operați, cu diverse afecțiuni ortopedice sau traumatizați, supuși unei lungi imobilizări; h) în tumori cerebrale, pe hemicorpul controlateral (Arseni și Botez, 1971).

Scanned with OKEN Scanner

Escarele din leziunile medulare. În traumatismele vertebromedulare, escarele în dreptul proeminențelor osoase pot apare destul de precoce. Acest fapt poate ține de mai multe cauze (Arseni și colab., 1971; Arseni și Popoviciu, 1981): scurtcircuitarea circulației prin deschiderea șunturilor arterio-venoase în teritoriul paralizat, ceea ce duce la o hipoxie tisulară și implicit la o slabă rezistență; dispariția tonusului muscular, fapt ce ar lipsi organismul de un strat de interpoziție elastic și variabil ca tensiune între proeminențele osoase și planul dur al patului. În leziunile medulare prin compresie lentă, completă, apar într-un timp variabil de evoluție, alături de atrofiile musculare și pe teritoriul lor, escare profunde. Acestea apar uneori destul de precoce în tumori vertebrale, siringomielie, ependimomul cozii de cal, dar de obicei apar tardiv în cazul herniei discale, în morbul lui Pott, în meningiom, tumori epidermoide ș.a.

Escarele din leziunile encefalice

În determinismul lor se pot discuta două mecanisme mai importante: a) primul mecanism este cel clasic cunoscut: compresiunea din cauza imobilizării îndelungate la pat se exercită asupra unui țesut cu tulburări nervoase și trofice preexistente; b) al doilea mecanism este realizat în exclusivitate prin leziuni într-unul din centrii trofici vegetativi din creier (apar rapid după o intervenție operatorie pe creier, la oameni tineri, cu țesuturi în general bine nutrite, tulburările trofice aflate în hemicorpul controlateral leziunii ameliorându-se paralel cu evoluția clinică generală).

Arseni și Botez (1971) au studiat bolnavi având escare și a căror leziune intracraniană era reprezentată de tumori, hematoame intracerebrale, anevrisme cerebrale operate. În trei cazuri de tumori de girus cinguli, după operație au apărut escare de partea controlaterală, care au avut o evoluție extrem de rapidă, în câteva ore ajungându-se de la o simplă veziculă la stadiul de necroză.

Profilaxia și tratamentul escarelor

Apariția escarelor complică foarte mult evoluția ulterioară a bolnavului pentru următoarele motive (Arseni și colab., 1973; Arseni și Popoviciu, 1981): ele reprezintă porți deschise pentru infecții; sunt zone de deperdiție proteică; sunt spine iritative permanente, chiar în absența totală a sensibilii tății, ducând la creșterea tulburărilor vezicale, la spasticitate și retracții vicioase secundare; influențează negativ psihicul bolnavului; complică mult îngrijirea acestuia.

Profilaxia escarelor implică excluderea pe rând a factorilor care le generează (mecanic, vascular, chimic, fiziologic, etc.). Cea mai simplă metodă de prevenire a escarelor este *metoda degajării zonelor cu tropism deosebit* (sacru, călcâie, genunchi, creasta iliacă, trochantere), prin interpunerea de perne și suluri din cauciuc poros sau din materiale moi pe sub regiunea lombosacrată, sub corp și gambe. Pentru a degaja regiunea trochanteriană, genunchii și maleolele, între membrele inferioare se interpun perniță; periodic aceste zone sunt degajate, sprijinul fiind mutat în altă parte.

O altă metodă este răsucirea bolnavului pe fiecare parte din 2 în 2 ore, iar mai târziu din 3 în 3 ore; în felul acesta din decubit dorsal se trece în decubit lateral drept apoi lateral stâng și apoi în decubit ventral, pentru a relua ciclul în aceeași ordine. Aceste manevre se efectuează cu 3—4 persoane sau cu *paturi rotative sau basculante* (patul Stryker, patul Stryker circular cu motor electric, patul Guttmann). În ultimul timp s-au utilizat *saltele antidecubit:* pneumatice, hidraulice, autogonflabile, cu presiune constantă sau variabilă, etc. Principalul neajuns al paturilor și al saltelelor constă

Scanned with OKEN Scanner

în incomoditatea și mai ales din ineficiența lor, pentru că nu salteaua sau patul pe care este așezat bolnavul previne escarele, ci în primul rând sora și personalul care îngrijește bolnavul (Arseni și colab., 1973).

Cea mai bună metodă de prevenire a escarelor constă din următoarele măsuri scrupulos urmărite: — asigurarea unui așternut foarte curat, moale, cu cearșaful foarte bine întins, fără cute, tivuri sau petece; cearșafurile se schimbă zilnic, spălate bine și sterilizate; — asigurarea unei degajări eficiente a zonelor expuse de obicei (sacru, ischioane, genunchi, trochantere, maleole, călcâie, creste iliace), prin interpoziția de perne-suluri, perniță săculețe de vată, etc. și schimbarea periodică a poziției bolnavului; —întreținerea în perfectă stare de curățenie a tegumentelor și stimularea circulației și troficității în zonele expuse, prin spălare zilnică cu apă și săpun, tamponare blândă cu prosoape moi, curate, masaj local ușor cu alcool, pudrare abundentă cu pudră de talc. O atenție deosebită trebuie acordată regiunii perineale și sacrate; — prevenirea hipoproteinemiei (una din cauzele cele mai de seamă în instalarea escarelor) se realizează prin alimentație cu valoare calorică mare, bogată în proteine și vitamine, iar la nevoie, perfuzii de sânge; — menținerea unei hemograme și a constanțelor biologice cât mai aproape de valoarea lor normală.

Tratamentul curativ. Odată instalate, escarele sunt extrem de periculoase. În special escarele tronchanteriane și fesiere sau ischiatice devin adevărate higrome ulcerate și denudează câteodată osul, pe care-l necrozează. Uneori au loc deschideri de articulații mari, ca cea a șoldului, cu artrită secundară; alteori sunt distruse tendoanele achiliene, iar articulațiile tibio-astragaliene și subastragaliene sunt deschise. Complicația cea mai gravă este infecția locală; microbii mai des întâlniți sunt: coli, proteus.

Escarele adânci trebuie debridate și mesate. Pansamentele escarelor trebuie făcute strict aseptic; orice germene străin adus în plagă complică evoluția. Expunerea escarelor la razele ultraviolete are un efect dezinfectant și stimulator. Când plaga este anfractuoasă, iar puroiul fetid și anaerobii se fac simțiți, se recomandă mesarea în prima zi cu mese udate în apă oxigenată și cu ser antigangrenos în infiltrații în jurul escarei.

În zilele următoare se utilizează pulbere de streptomicină sau alt antibiotic (antibioticele se dau după însămânțare cu urmărirea antibiogramei); ser hipertonic în aplicații locale; amoniu cuaternar, pulbere de saprosan, derivați de oxichinoleină (împotriva micozelor), vitamine, rivanol. În cazurile în care escarele sunt întinse și cer timp îndelungat pentru cicatrizare, se va interveni chirurgical prin excizii, sutură, plastie cu grefe tegumentare (chirurgie plastică și recuperatorie).

ESCAT. SINDROMUL LUI ~ (E.: Escat's syndrome) (sindrom) (sin.: Migrena optică sau sindromul Bárány (vezi migrena).

ESCHERICH. SEMNUL LUI ~ (E.: Escherich's sign) (semn). Constă în apariția unei contracții în „bot" a buzelor, la percuția cumisurii labiale. Semnul se întâlnește în spasmofilie și în sindroamele spasmofilice.

ESOFORIE. (E.: Esophoria) (semn). (sin.: endoforie). Constă într-o tendință de deviație a globului ocular înăuntru. Este, de fapt, un strabism convergent latent (vezi strabism).

ESTEZIONEUROEPITELIOM (E.: estesioneuroepitelioma) (boală) (sin.: estezioneuroblastom). Este o denumire incorectă pentru un grup de tumori cu punct de plecare în celulele senzoriale ale regiunii olfactive.

Scanned with OKEN Scanner

Este o formă particulară de neuroblastom cu frecvență foarte scăzută (Arseni, 1978), provenind din structurile neuroepiteliale ale mucoasei olfactive la persoane de vârste diferite (între 3 și 79 ani), cu incidență maximă între 15—45 ani.

Tumoarea se prezintă ca o masă polipoidă, de culoare cenușie-roșcată, abundent vascularizată, de consistență moale, situată pe plafonul cavităților nazale, mai rar în nasofaringe sau în sinusurile maxilare și etmoidale.

Microscopic, tumoarea este constituită din celule mici, de dimensiuni uniforme, cu nuclei rotunzi și citoplasmă redusă, dispuse în grămezi într-o atmosferă fibrilară sau reticulară. Se pot întâlni și rozete, fără fenomene de diferențiere. Uneori stroma poate avea un caracter fibrovascular. Prin imunofluorescență în celulele tumorale pot fi puse în evidență catecolamine.

Simptomatologia constă în rinoree cu caracter purulent, uneori cu sfacele tumorale, cu caracter unilateral. Anosmia și parosmia, de tip neurogen apar relativ mai târziu, orientând diagnosticul.

Tumoarea are tendința să invadeze sinusurile paranazale, faringele, palatul orbitei, baza craniului și chiar creierul, dând simptome caracteristice afectării acestor structuri.

Într-o cincime a cazurilor produce metastaze la distanță, în special în nodulii limfatici cervicali și în plămâni.

Tumoarea este foarte radiosensibilă și combinarea chirurgiei cu radioterapia obține supraviețuiri de peste 5 ani în peste 50% din cazuri.

ETMOCEFALIE (E.: ethmocephalies) (boală). Malformație monstruoasă, cu nasul rudimentar sau în formă de trompă. Se asociază adesea cu ciclopia.

EULENBURG *. BOALA ~ (E.: Eulenburg's disease) (boală) (sin.: paramiotonie). Eulenburg (1886), a descris un tablou clinic caracterizat prin miotonie indusă de frig, denumindu-se „paramyotonia congenita". Becker (1970) a confirmat individualitatea genetică a acestei afecțiuni.

Paramiotonia congenitală Eulenburg este o afecțiune rară, din care se cunosc circa 50 de familii, cu un total de 430 de cazuri (Radu, 1978). Becker (1970) presupune că majoritatea bolnavilor din Germania provin din aceeași genă mutantă apărută înainte de anul 1700. Afecțiunea este cunoscută doar în zonele temperate. Transmisia bolii este autosomal dominantă, cu penetranță aproape totală la heterozigoții de ambele sexe.

SIMPTOMATOLOGIE CLINICĂ

Fenomenele paramiotonice sunt congenitale și se caracterizează prin apariția, după expunere la frig, a unei contracturi tonice, care cedează doar la căldură, de obicei în câteva minute. Fața și mâinile sunt constant afectate. Mimica e rigidă. La copil se constată dificultăți la supt sau incapacitatea de a redeschide ochii după spălare cu apă rece. Adesea fantele palpebrale devin atât de înguste, încât creează mari dificultăți datorită restrângerii câmpului vizual. La mâini primul simptom este o inabilitate a mișcărilor fine, după care se instalează contractura tonică a mușchilor mici și eventual a musculaturii antebrațelor, care se imobilizează în semiflexie și ușoară abducție. Mâna strânsă pumn, nu mai poate fi deschisă. După faza de contractură, apare pareza, sau, mai corect, slăbiciunea mușchilor afectați de paramiotonie. Membrele inferioare sunt mai puțin afectate: discrete dificultăți de mers și mai ales, de ridicare din poziția ghemuit. În mod excepțional apare o redoare a limbii și a musculaturii implicate în deglutiție (după consum de înghețată).

* Eulenberg Albert, neurolog german, 1840—1917.

Scanned with OKEN Scanner

Limitarea mișcărilor globilor oculari cu diplopie, apariția unui torticolis sau interesarea centurii scapulare, au fost rareori semnalate. Uneori, după tuse sau strănut, intervine o contractură a mușchilor abdominali. La majoritatea bolnavilor percuția limbii relevă miotonia mecanică, indiferent de temperatură. Proba este mai puțin concludentă la alte grupe musculare.

MECANISM PATOGENIC

Factori declanșatori ai fenomenului paramiotonic. Frigul declanșează paramiotonia, decisivă fiind nu temperatura absolută, ci procesul de răcire, paramiotonia devenind evidentă doar la grupele musculare expuse. Repetarea mișcării nu ameliorează contractura decât la începutul expunerii la frig; din contră, se semnalează frecvent miotonia paradoxală.

Sarcina poate agrava considerabil paramiotonia, în timp ce intercurențele infecțioase, ciclul menstrual sau climaxul nu au nici o influență. Alcoolul, inițial și pentru scurt timp, ameliorează simptomele, care, ulterior, devin și mai intense. Hipotiroidismul produce generalizarea și agravarea paramiotoniei, la care se asociază și o fatigabilitate musculară independentă de expunerea la frig.

Se consideră că reducerea temperaturii eliberează un mecanism-trigger la nivelul sarcolemei. Fenomenele paramiotonice nu sunt condiționate de variații ale potasemiei. Totuși s-a constatat coexistența cazurilor de paramiotonie și de adinamie episodică la aceeași familie (Turpin și colab., 1964), precum și numeroase analogii între paramiotonie, miotonii și paraliziile paroxistice diskaliemice. În acest sens, fenomenul miotonic prezent în paramiotonie își găsește probabil explicația cea mai plauzibilă în contextul ipotezei $Na^+—K^+$ (Radu, 1978).

EVOLUȚIE. PROGNOSTIC

Paramiotonia persistă toată viața. În condițiile unei vieți civilizate, capacitatea de muncă nu este influențată. Totuși, la activitățile în aer liber (sport, serviciul militar) paramiotonicii sunt handicapați și expuși la situații penibile (Radu, 1978; Popoviciu și colab., 1978).

Electromiografia nu evidențiază activitățile miotonice tipice, decât diminuări ale amplitudinii potențialelor musculare, la scăderea temperaturii (Becker, 1970).

EURICEFALIE (E.: eurycephalous) (boală). Malformație craniană, caracterizată printr-un craniu cu diametrul lateral neobișnuit de mare. Uneori termenul este folosit pentru a desemna un cap brahicefalic cu indexul cefalic de 81—85,4 (vezi malformații craniene).

EVANS. SINDROMUL LUI ~ (E.: Evans's syndrome) (sindrom) (sin.: distrofia simpatică reflexă descrisă de Evans în 1946). În urma unui traumatism al unei extremități (luxație, fractură), apar tulburări din partea vaselor și nervilor. Este vorba de simptome neurovegetative, sub formă de congestie sau paloare, transpirație abundentă, edem și durere.

EVANTAI. SEMNUL EVANTAIULUI. (E.: fan's sign) (semn). Semn clinic obiectiv, întâlnit în paralizia nervului cubital. El se evidențiază prin următorul test: cu mâna fixată pe un plan întins (masă), nu poate fi executată răsfirarea degetelor în evantai, deoarece se solicită exclusiv acțiunea mușchilor interosoși. Abducția și adducția degetelor pot fi însă la o limită relativ redusă exercitată concomitent cu acțiunea de flexie (adducție) și cu

Scanned with OKEN Scanner

acțiunea de extensie (abducția), compensate prin intermediul flexorilor și extensorilor degetelor. Comparativ prin așezarea mâinilor față în față, abducția rămâne evident mai redusă de partea paralizată.

EVANTAI. SEMNUL EVANTAIULUI (E.: fans' sign) (semn) (vezi Babinski) (semnul lui ~).

EXENCEFALIE (E.: exencephalia) (boală). Malformație cranio-encefalică (congenitală), caracterizată printr-o hipoplazie importantă a calotei craniene, prin care herniază resturi de țesut nervos cerebral. Este o formă de cranioschizis total, incompatibilă cu viața; ea face trecerea de la encefalie la meningoencefalocele (vezi cranioschizis).

EXOFTALMIE (E.: exophtalmia) (sindrom). Constă într-o deplasare a globului ocular în afara orbitei. Ea poate fi unilaterală sau bilaterală; poate fi în axul globului ocular sau în afara lui. Există trei grade de deplasare a globului ocular în afara orbitei: a) exoftalmie ușoară (protruzia globului ocular); b) exoftalmie moderată; c) exorbitismul.

Aprecierea acestor grade de exoftalmie se face *clinic* în raport cu poziția corneei față de linia dreaptă care coboară de la arcada sprâncenoasă, și prin *exoftalmometrie*, cu aparatul lui Hertel, valorile normale fiind de 15—16 mm, cu o toleranță de 2 mm diferență dreapta-stânga.

ETIOLOGIE, CLASIFICARE

Exoftalmia poate fi provocată de o serie de factori patologici: malformativi, tumorali, inflamatori, degenerativi, traumatici, parazitari, vasculari, endocrini, alergici. Pentru a produce exoftalmie, factorii etiologici trebuie să acționeze în principal asupra factorilor de contenție ai globului ocular: cavitatea orbitară, țesutul conjunctiv orbitar, sistemul vascular oculo-orbitar, nervii oculo-motori, musculatura extrinsecă a globului ocular, tensionarea intraoculară, nervul optic.

După Duke-Elder și Scott (1971), Arseni și colab. (1977), Popoviciu și Pascu (1980), Arseni și Popoviciu (1981), din punct de vedere etiologic, există următoarele *grupe de exoftalmii:*

I. Exoftalmii produse prin leziuni orbito-oculare:

a) *leziuni ale pereților orbitari:* osteoame, osteosarcoame, malformații orbitare, traumatisme cu înfundări osoase ale orbitei;

b) *leziuni intraorbitare:* tumori de nerv optic (glioame meningioame, endotelioame, peritelioame, neurocitoame), tumori intraorbitare ale țesuturilor adiacente nervului optic (melanoame coroidiene, retinoblastoame, metastaze), facomatoze (angiomatoza Lindau, scleroza tuberoasă Bourneville, neurofibromatoză Recklinghausen), afecțiuni vasculare (varice, anevrisme, angioame, limgangioame), hematoame traumatice, procese inflamatorii (celulite), parazitoze;

c) *Leziuni ale ochiului:* tumori, facomatoze, glaucom, traumatisme.

II. Exoftalmii produse prin factori paraorbitari (de vecinătate):

a) *tumori periorbitare cu propagare și invadare ulterioară în orbită* (osteoame fronto-orbitare, sarcoame, metastaze, etc.);

b) *meningioame și meningoencefalocele fronto-orbitare;*

c) *leziuni inflamatorii paraorbitare* (osteomielite, osteite, abcese).

III. Exoftalmii produse prin factori cranio-encefalici:

a) *afecțiuni inflamatorii:* tromboflebite ale sinusului cavernos, arahnoidite optochiasmatice;

b) *boli vasculare* fistule carotido-cavernoase, anevrisme de carotidă internă;

c) *tumori intracraniene: din vecinătatea orbitei,* tumori periselare, tumori de aripă de sfenoid, tumori selare; *tumori situate la distanță față de orbită:* glioame și meningioame cu diferite localizări;

d) *malformații cranio-cerebrale;* craniostenoze, boala lui Sturge-Weber, boala lui Recklinghausen; e) *traumatisme cranio-cerebrale:* hematoame subdurale și extradurale.

IV. Exoftalmii produse prin factori sistemici:

a) *afecțiuni cardiovasculare* (HTA malignă);
b) *afecțiuni endocrine* (hipertiroidie);
c) *reacții alergice;*
d) *sindroame vegetative simpatice;*
e) *boli congenitale* (exoftalmie congenitală);
f) *displazia fibroasă Jaffé-Lichtenstein* (Arseni și colab., 1977).

În afara acestor grupe, care alcătuiesc exoftalmiile adevărate, există și o grupă de *exoftalmii false:* constituționale, sindromul Claude Bernard-Horner, distrofii oculare posttraumatice, aplazii ale pereților orbitari.

Examenul clinic și paraclinic al exoftalmiei.

I. Examenul clinic: a) *anamneza:* modalitatea de instalare și evoluție (continuă, progresivă, intermitentă), simptome de acompaniament, antecedente patologice, existența de sufluri percepute de bolnav etc.; b) *examenul obiectiv neurologic și neurochirurgical: Inspecția:* 1) forma orbitelor, starea conjunctivelor și a tegumentelor periorbitare; 2) poziția globului ocular exoftalmic (dacă este în ax sau nu), întrucât ne sugerează sediul și direcția de dezvoltare a procesului patologic; 3) variabilitatea gradului de exoftalmie și pulsațiile globului ocular respectiv (important în diagnosticul fistulei carotido-cavernoase); 4) variabilitatea exoftalmiei în funcție de poziția capului (în special anteflexia lui), la manevrele de compresie a venelor jugulare și la manevrele de tuse și strănut provocat, expirație și inspirație forțată (important pentru diagnosticul de hemangiom ocular, varice, etc. și pentru procesele inflamatorii).

Palparea digitală a exoftalmiei: 1) starea de tensiune a globului ocular; 2) starea pulsatilă sau nepulsatilă a globului ocular; 3) reductibilitatea sau ireductibilitatea exoftalmiei; 4) surprinderea unei eventuale formațiuni intraorbitare.

Ascultația directă și stetacustică orbitară și periorbitară: eventuale sufluri (anevrism sau fistulă carotido-cavernoasă).

Examenul motilității globului ocular — decelează fie o pareză sau paralizie de oculomotor fie un defect de mobilitate oculară prin proces intraorbitar.

c. *Examenul oftalmologic: Clinic* edem al pleoapelor chemozis, eventuală cheratită, necroza corneei, perforarea globului ocular sau oftalmie, dislocarea globului ocular, (etc. *Examenul acuității vizuale, câmpului vizual și al fundului de ochi* precizează procesele care interesează nervul optic, papila, chiasma optică și formațiile vecine.

Scanned with OKEN Scanner

II. Examinările paraclinice au fost sistematizate și ierarhizate de Arseni și colab. (1977) astfel:

1. *exoftalmometria;*

2. *orbitometria* — explorarea variațiilor presiunii intraorbitare și gradul de reductibilitate (sau ireductibilitate) al exoftalmiei;

3. *explorări radiologice:*

a) radiografii simple ale orbitelor, ale fantelor sfenoidale și ale aripilor de sfenoid, de canale optice, radiografii ale pereților orbitari ale șeii turcești, ale bazei craniului, ale sinusurilor anterioare ale feței și sfenoidale, radiografii ale stâncilor temporale, tomografii orbitare, radiografii prin substracție etc.;

b) radiografii cu substanță de contrast: orbitografie, flebografie orbitară, arteriografie orbitară, arteriografii carotidiene, pneumoencefalografie, ventriculografie.

4. *electroencefalografia;*

5. *explorări speciale:* ecografie orbitară, ecoencefalografie, scintigrafie, tomografie axială computerizată;

6. *investigații de laborator:* VSH, hemoleucogramă, coagulogramă, dozări hormonale, proteinogramă, imunoelectroforeză etc.

Prognosticul exoftalmiei ține în primul rând de factorul etiologic care a produs-o, de vechimea ei și prin aceasta de leziunile consecutive ale structurilor globului ocular, de vârsta bolnavului și de tratamentul aplicat.

EXOFTALMIE ENDOCRINĂ (E.: endocrine exophtalmia) (sindrom). Sindromul exoftalmic neuroendocrin este urmarea dereglării funcției centrilor nervoși care secretă în exces un factor exoftalmotrop, cu acțiune asupra conținutului orbitei, producând exoftalmie unilaterală sau bilaterală. Se poate însoți de tireotoxicoză, eutiroidie sau hipotiroidie. Se pare că factorul exoftalmotrop ar fi legat de hormonul tireotrop dar problema este încă neelucidată.

EXOFTALMOMETRIE (E.: exophtalmometria) (metodă clinică). Metodă de apreciere paraclinică a exoftalmiei. Aprecierea clinică a exoftalmiei se face în raport cu poziția corneei față de linia dreaptă care coboară de la arcada sprâncenoasă; aprecierea corectă, științifică, se face prin exoftalmometrie cu ajutorul aparatului lui Hertel, valorile fiind de 15—16 mm, cu o toleranță de 2 mm diferență dreapta-stânga.

EXORBITISM (E.: exorbitism). (Vezi exoftalmia).

EXTINCȚIA TACTILĂ (E.: tactile extinction) (simptom). Sinonim cu inatenția tactilă. Fenomen observat în cursul leziunilor lobului parietal, caracterizat prin faptul că bolnavul (având ochii închiși) nu percepe decât stimulul aplicat pe jumătatea corpului opusă emisferei lezate.

EXTINCȚIE VIZUALĂ ÎN CÂMPURILE OMONIME (E.: visual extinction in homonym fields) (simptom). Denumită și „inatenție vizuală unilaterală" (Bender și Furlow, 1945; Duke-Elder, 1949), este un simptom (fenomen) care se pune în evidență atunci când examenul clasic al câmpurilor vizuale nu poate evidenția o hemianopsie. Ea se obține astfel: se prezintă bolnavului simultan două obiecte-test la distanță egală față de punctul de fixație, în ambele jumătăți ale câmpurilor vizuale ale fiecărui ochi. Bolnavul va percepe doar obiectul-test în jumătatea normală a câmpului vizual și nu-l va percepe în jumătatea controlaterală față de leziune. Acest simptom este caracteristic pentru *leziunile occipitale sau occipito-parietale.*

Scanned with OKEN Scanner

EXTRADURAL. HEMATOM ~ (E.: epidural hematoma) (boală). Hematoamele extradurale sunt revărsate sanguine circumscrise, care se dezvoltă între dura mater și endocraniu, cu efect compresiv asupra creierului.

Au aproape întotdeauna etiologie traumatică, frecvența hematoamelor epidurale variind între 1% și 4% din totalitatea traumatismelor craniocerebrale.

Apar îndeosebi la bărbați (73% din cazuri).

Sursele sanguine sunt: a) artera meningiană medie sau ramurile ei, eventualitate în care hematoamele evoluează acut sau supraacut, în 86% din cazuri existând și o fractură a osului temporal cu cointeresarea vasului; b) sinusul longitudinal (cu evoluție adesea acută și bilaterală); c) sinusurile laterale (dau hematoame supraacute și acute, în fosa posterioară); d) venele diploice.

Anatomopatologie, hematoamele extradurale sunt formate din cheaguri de sânge (acut) dacă sunt acute. De regulă masa de cheaguri este bine circumscrisă, cu suprafața neregulată, biconvexă. La cazurile operate tardiv se poate pune în evidență o membrană fibrinoasă sau conjunctivă, rareori putându-se calcifica sau osifica.

Volumul hematomului poate varia între 50 și 300 cm^3 (în medie 50—100 cm^3).

Localizarea cea mai frecventă este în fosa temporală sau regiunea temporală. Localizările în fosa cerebrală anterioară, în vertex, parietală și occipitală sunt mult mai rare.

După Arseni (1972) aproape jumătate dintre hematoamele extradurale sunt asociate și cu alte leziuni: contuzie, dilacerare, edem, meningită seroasă, plăgile scalpului, hematoame subdurale și intracerebrale, făcând ca prognosticul să fie rezervat.

Simptomatologia hematoamelor extradurale variază în funcție de sursa și sediul hemoragiei, ca și de leziunile asociate. Se pot stabili trei scheme simptomatologice ale sindromului (Arseni, 1972):

1. *Schema I* — Impact traumatic cu fenomene de contuzie cerebrală minoră.

— Interval asimptomatic sau oligosimptomatic scurt.

— Alterarea rapidă a stării de conștiență cu apariția fenomenelor neurologice.

— Progresivitatea rapidă a sindromului de agravare.

Această schemă clinică corespunde hematomului extradural acut sau subacut, intervalul simptomatic fiind de 1—5 ore în cazul hematomului acut și 1—3 zile pentru hematomul subacut.

După intervalul asimptomatic, apare sindromul de agravare caracterizat prin cefalee, grețuri, vărsături, somnolență, sughiț, discrete fenomene paretice.

În perioada de stare se instalează rapid hemipareza și apoi hemiplegia controlaterală cu midriază ipsilaterală (prin compresia perechii a III-a de aceeași parte prin hernie temporală; ulterior apare hemipareza ipsilaterală (prin deplasarea trunchiului cerebral de partea opusă). Bolnavul este somnolent, tahicardic, prezintă grețuri și vărsături.

Dacă nu se intervine, se instalează coma de gradul I, II, III, IV și pacientul sucombă.

2. *Schema II* — Impact fără alterarea stării de cunoștință.

— Interval inițial asimptomatic, apoi oligosimptomatic.

Scanned with OKEN Scanner

— Sindrom de agravare bruscă.
— Prognostic frecvent letal.
3. *Schema III* — Impact cu somă imediată.
— Absența intervalului remisiv.
— Sindrom de agravare în continuitate aparentă cu sindromul imediat post-impact.
— Prognostic practic constant letal.

EXTRAPIRAMIDAL. SINDROMUL ~ (E.: extrapiramidal syndrome) (sindrom).

Simptomatologia sindroamelor extrapiramidale. Leziunile nucleilor striați la om sunt reprezentate în special de tulburări ale tonusului muscular și de mișcări involuntare; la acestea se adaugă și tulburări psihice complexe. Prin predominența unor tulburări asupra altora, sindroamele extrapiramidale se împart în: sindroame hipoton-hiperkinetice și sindroame hiperton-hipokinetice. Această clasificare, deși face abstracție de existența unor leziuni difuze sau multiple (Cincă și Mareș, 1971; Arseni și Constantinescu, 1980) este folosită în special în scop didactic.

Sindromul hipoton-hiperkinetic este cauzat de leziuni ale neostriatului (putamen și caudat) și se mai numește sindromul neostriat sau sindromul putameno-caudat. (Fig. 32).

Sindromul hiperton-hipokinetic este cauzat de leziuni ale paleostriatului (locus niger și globus pallidus) și se mai numește și sindromul paleostriat sau sindromul nigropalidal.

La acestea se adaugă *sindromul panstriat* cauzat de leziuni strio-palidonigrale și subtalamice.

A) SINDROMUL HIPOTONO-HIPERKINETIC se caracterizează prin: prezența dominantă a unor mișcări involuntare de tip: coreic, atetozic, coreoatetozic balic (sau hemibalic) sau a unor ticuri și mioclonii. Aceste mișcări apar pe fondul unei hipotonii musculare mai mult sau mai puțin accentuate.

Mișcările coreice (vezi și sindromul coreic) sunt mișcări involuntare ample, bruște, imprevizibile, dezordonate, bizare, ilogice, necorespunzând unui scop: ele se suprapun peste mișcările voluntare, pe care le parazitează; sunt continuu variabile, exagerate de emoții și dispar în somn. Ele se însoțesc de regulă de o hipotonie musculară foarte accentuată (membre balante), dar în coreea cronică se poate întâlni și o hipertonie musculară (Cincă și Mareș, 1971).

Atât în coreea acută, cât și în cea cronică, mișcările cuprind toți mușchii striați, putând predomina la nivelul unui segment (Arseni și Popoviciu, 1981).

Mișcările atetozice (vezi și sindromul atetozic) sunt lente, continue, vermiculare, ondulante, puțin variabile, cu tendințe la stereotipii uni- sau bilaterale, predominante la nivelul segmentelor distale ale membrelor; sunt accentuate de emoții sau de mișcări voluntare și dispar în somn.

Spasmul de torsiune este o mișcare bizară de torsiune a trunchiului, localizarea fiind la nivelul mușchilor trunchiului, dar interesând adesea și mușchii centurilor. Tonusul muscular este scăzut (mai ales după o salvă de mișcări sau după o torsiune), dar, uneori, mult mai rar însă, poate exista și o hipertonie (vezi spasmul de torsiune; diskinezii).

Hemibalismul este o mișcare involuntară care cuprinde o jumătate de corp și mușchii proximali ai membrelor; are o bruschețe și o amplitudine

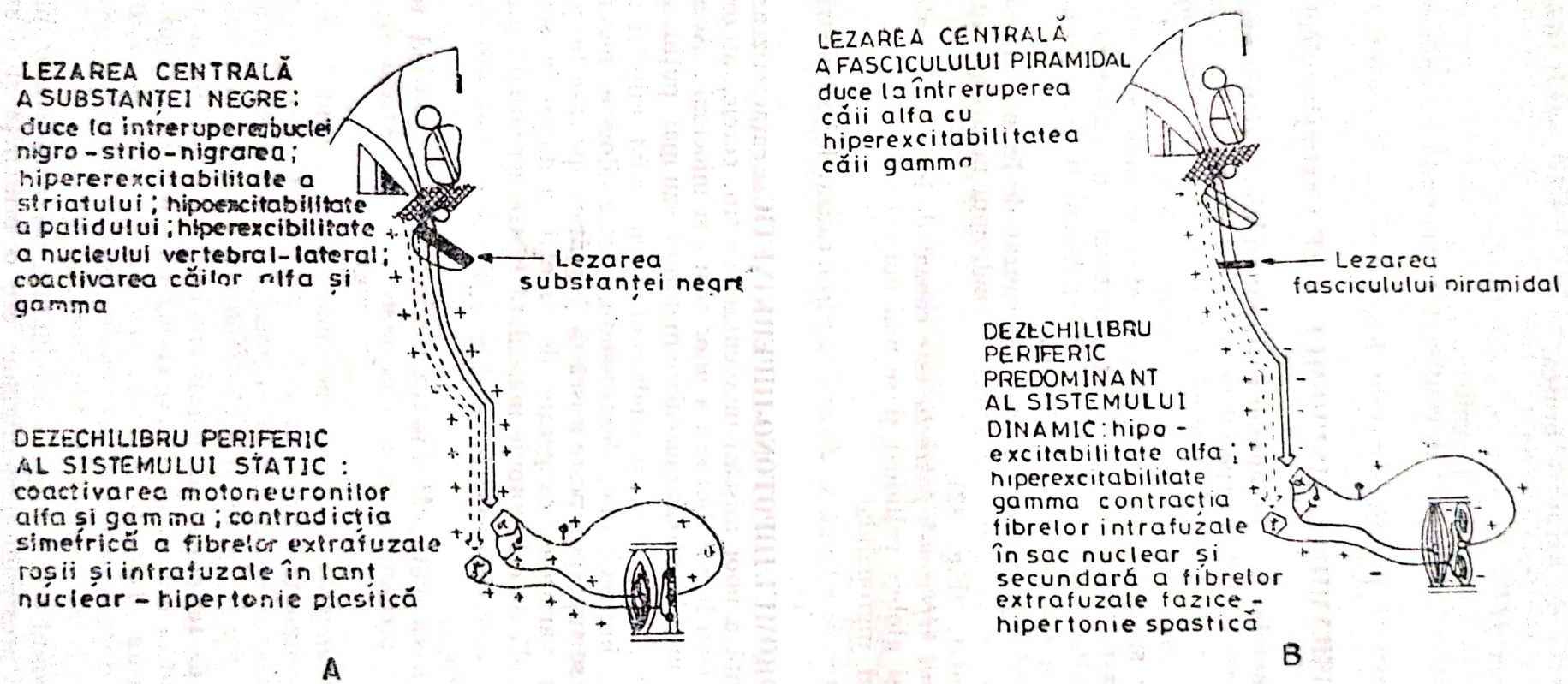

Fig. 32. Reprezentare schematică a fiziopatologiei hipertoniilor. A = Rigiditate (contractură) extrapiramidală. B = Spasticitate (contractură) piramidală (după Șerbănescu, 1981).

Scanned with OKEN Scanner

foarte mare, provocând mișcări de rotire și de aruncare a membrelor, mai ales al celui superior, tulburările de tonus muscular de obicei lipsind.

Ticurile sunt mișcări involuntare reproducând mișcările voluntare, localizate întotdeauna la același nivel; sunt mișcări lente, (rareori bruște), stereotipe, influențate de emoții și eforturi; dispar în somn. Pot fi localizate unilateral, bilateral sau pot fi multiple. Cele multiple simple sunt de regulă simptomele unei nevroze motorii, rar fiind expresia unor microleziuni pe circuitul extrapiramidal. Trebuie deosebite de cele din boala ticurilor (Gilles de la Tourette), determinate de leziuni asemănătoare cu cele din spasmul de torsiune și în care există tulburări psihice importante (vezi boala Gilles de la Tourette).

Mioclonііle sunt contracții musculare bruște, asincrone, ritmice sau aritmice, localizate la un anumit grup muscular, determinând uneori chiar deplasarea segmentelor; se însoțesc adesea de o hipotonie musculară, dar tonusul poate fi și normal.

B) Sindromul hiperton-hipokinetic — este reprezentat în principal de sindromul parkinsonian și de degenerescența hepato-lenticulară (vezi fig. 32).

Boala Parkinson se caracterizează prin hipertonie (rigiditate), bradikinezie și tremor. Rigiditatea musculară este plastică, răspândită egal la mușchi, cu fenomenul de roată dințată și exagerarea reflexelor de postură. Bradikinezia, uneori foarte accentuată (akinezie), se remarcă mai ales la mușchii mici. Rareori există o kinezie paradoxală, cauzată de o inhibare a tonusului, cu exagerarea mișcărilor. Tremurăturile apar în repaus (postură)

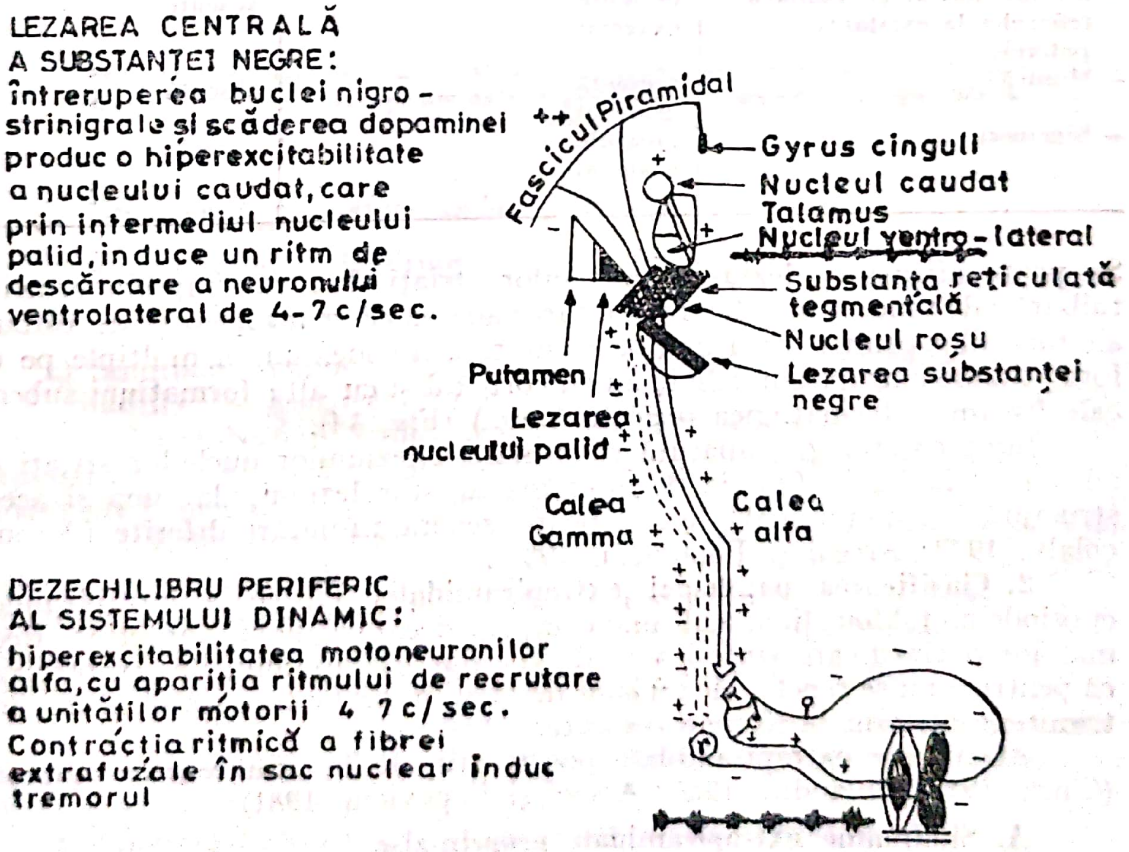

Fig. 33. Reprezentare schematică a fiziopatologiei tremurăturii extrapiramidale (după Șerbănescu, 1981).

și dispar (la începutul bolii) în momentul unei mișcări voluntare. Apar mai ales la extremitățile distale ale membrelor, sunt exagerate de emoții și eforturi, dispar în somn. (Fig. 33).

Alte simptome: facies fijat, acatisie, tulburări de vorbire, scris, mers etc. (vezi Parkinson).

Parkinsonismul postencefalitic se caracterizează prin prezența crizelor oculogire, tulburări mari de vorbire (tachifemie, papilalie), mișcări involuntare diverse (spasm de torsiune, mișcări atetozice etc.), tulburări viscerovegetative și psihice (vezi sindromul parkinsonian).

Degenerescența hepatolenticulară se caracterizează prin paratonie (treceri bruște de la hiper- la hipotonie), tremor cu caracter deosebit, de fixație și opozițional; mișcări involuntare, mai ales la nivelul extremității cefalice, râs-plâns, spasmodic, tulburări cerebelo-piramidale, psihice, vegetative, ciroză hepatică, inel pericornean Kayser-Fleischer etc. (vezi boala Wilson).

Făcând o paralelă între cele două mari sindroame extrapiramidale se constată următoarele deosebiri (Kroll, 1929; Arseni și Popoviciu, 1981):

Simptome	Sindroame hipoton-hipokinetice	Sindroame hiperton-hipokinetice
— Diskinezii de repaus	mișcări coreice atetozice	tremor
— Tonus	diminuat	exagerat
— Rigiditate	absentă	prezentă
— Tulburări de postură	absente	prezente
— Reflexe de postură	spasme	exagerate
— Perseverare tonică	absentă	exagerată
— Sinergii reflexe și iradierea reflexelor la excitanți puternici	prezente exagerate	absente
— Mimică	prezentă exagerată	absentă
— Sincinezii	prezente exagerate	absente

Se poate afirma că leziunilor nucleilor striați dau ca simptom principale tulburări de tonus și mișcări involuntare; adesea ele se însoțesc și de tulburări ale funcțiilor psihice, ca urmare a cointeresării conexiunilor multiple pe care formațiunile extrapiramidale le au cu cortexul și cu alte formațiuni subcorticale (talamus, formațiunea reticulată etc.) (Fig. 34).

Simptomatologia, apărută ca urmare a leziunilor nucleilor striați este adesea variabilă în funcție de etiologia acestor leziuni, dar una și aceeași structură extrapiramidală lezată poate genera tulburări diferite (Arseni și colab., 1977; Arseni și Popoviciu, 1981).

2. Clasificarea patologiei extrapiramidale. Patologia extrapiramidală cuprinde un tablou clinic mult mai complex decât cel descris anterior. Redăm mai jos o clasificare sintetică a afecțiunilor extrapiramidale, cu precizarea că pentru a nu se repeta, ele nu sunt descrise în prezentul capitol și de aceea trimitem cititorul la literele respective.

Afecțiunile extrapiramidale pot fi grupate în următoarele sindroame (Cincă, 1980; Bulandra, 1980; Arseni și Popoviciu, 1981):

A. Sindroame extrapiramidale propriu-zise.

1. *Sindromul nigro-palidal (paleostriat)*:
a) Boala Parkinson;

Scanned with OKEN Scanner

b) Sindroame parkinsoniene: — postencefalitice; medicamentoase; — toxice (oxicarbonic, manganic, prin cianuri); — tumorale;

c) Atrofiile primare palidale: — atrofia pură palidală; — atrofia palido-luysiană (parkinsonismul juvenil); — atrofia strio-nigrală.

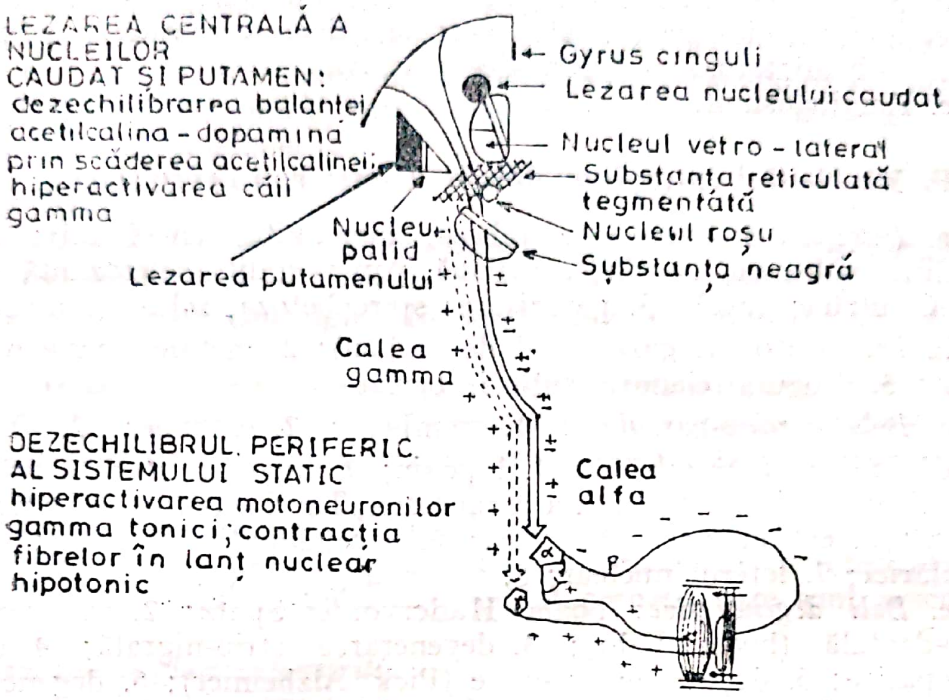

Fig. 34. Reprezentare schematică a fiziopatologiei hipotoniei musculare din sindroamele extrapiramidale hipotonice-hiperkinetice (după Șerbănescu, 1981).

2. *Sindromul putamino-caudat (neostriat)*:

a) Coreea cronică Huntington (vezi coreea);

b) Coreea acută Sydenham (vezi coreea);

c) Sindroame coreice (vezi coreea, sindrom): — *congenitale*: encefalopatia infantilă; — *genetice*: ataxia-telangiectazia, coreea familială benignă, sindromul Lesch-Nyhan fenilcetonuria, boala Wilson, coreoatetoza familială paroxistică; — *infecțioase*: encefalite (epidemică, cu incluzii, urliană, varicelosă etc.), neurosifilisul; — *metabolic-endocrine*: boala Addison, tireotoxicoze, boala Eahr, boala Hartnup, lipidozele cerebrale, icterul nuclear, hipoglicemie, hipoparatiroidie, graviditate, porfirie; — *toxice*: oxid de carbon, lithium, anticoncepționale orale, levodopa, neuroleptice; — *vasculare*: infarct cerebral (tromboză, embolie), hemoragie, traumatisme, coreea posthemiplegică, purpura encefalitică, poliglobulii, lupus eritematos;

— *traumatice*, arsuri la copii; — *degenerative* (sau cauze necunoscute), degenerarea spongioasă Canavah, coreea senilă: — *neoplasme, tumori cerebrale*.

3. *Sindromul strio-palido-nigral și subtalamic (panstriat)*.

a. Degenerescența hepatolenticulară: boala Wilson; — pseudoscleroza Westphal-Strümpell;

b. Distonia de torsiune: — distonia de torsiune idiopatică (boala Ziehen-Oppenheim); — distonia de torsiune simptomatică prin: afecțiuni cerebrale perinatale, afecțiuni degenerative, afecțiuni inflamatorii, afecțiuni vasculare, intoxicații, traumatisme cranio-cerebrale, tumori cerebrale.

c. Torticolisul spasmodic.

d. Sindroame atetozice: status dismielinisatus; — atetoze toxice; — defecte metabolice congenitale; — traumatisme cerebrale și asfixie obstetricală; — hemiatetoză; — eredo-degenerative.

e. Hemibalismul.

B. Manifestări extrapiramidale în diverse boli neurologice

a. *Infecții*: 1. bacteriene (abces, meningită, encefalită); 2. virale: encefalita epidemică, encefalita urliană, panencefalita sclerozantă subacută, boala Creutzfeld-Jacob; 3. parazitare: spirochetoză, schistosomiază.

b. *Intoxicații*: 1. gaze (oxid de carbon); 2. metale (mangan, arsenic, plumb); 3. droguri (cianuri, sulfuri, benzol).

c. *Boli cerebro-vasculare*: 1. tromboză; 2. embolie; 3. hemoragie.

d. *Tulburări metabolice*: 1. hipoxie; 2. hipoglicemie; 3. tulburări în metabolismul lipidic (ex. idioția amaurotică Tay-Sachs); 4. oligofrenie fenil-piruvică; 5. encefalopatie hepatică; 6. encefalopatie necrozantă subacută a copilăriei; 7. icterul nuclear; 8. toxemia gravidică.

e. *Boli degenerative*: boala Hallervorden-Spatz; 2. calcifierea strio-palido-dentală (boala Fahr); 3. degenerarea strio-nigrală; 4. demențele arteriopatice; 5. demențele presenile (Pick, Alzheimer); 6. degenerescențele cerebeloase și spinocerebeloase (ex. atrofia olivo-ponto-cerebeloasă); 7. SLA asociată cu Parkinson (boala insulei Guam); 8. hipotensiune ortostatică idiopatică (sindromul Shy-Drager); 9. boala Pelizaeus-Merzbacher); 10. paralizia supranucleară (sindromul Steele-Richardson-Olszwski).

f. *Tumori cerebrale*: 1. primare; 2. secundare (metastaze).

C. Manifestări neurologice ce pot fi determinate și de tulburări sau leziuni extrapiramidale

a) *Tremorul esențial*; b) *Mioclonііle*; c) *Ticurile*.

FABRY, BOALA LUI ~ (E.: Fabry's disease) (boală) (sin.: angiokerotoma corporis difusum).

Definiție: boală lizozomală, definită biochimic prin acumulare de ceramid-trihexoze, consecutivă activității subnormale a alfa-galactozidazei (ceramid-trihexozidază), defect enzimatic determinat de o mutație pe locusul corespunzător plasat pe cromozomul X (Brady și colab., 1967), caracterizată clinic prin angiokeratoame cutaneomucoase, insuficiență cardiorenală, fenomene neurologice și leziuni vasculare retiniene. Boala are un caracter X — recesiv și o foarte mare penetrație la heterozigoți.

MORFOPATOLOGIE

Leziunile sunt situate: a) la nivelul pielii: telangiectazii epidermale asociate cu proliferarea cheratinei și a celulelor epidermale, cu acumulare de lipide în lumenul capilar (angiokeratoame); b) la nivelul renal și ocular (coroidian, cornean, retină, corp ciliar); leziunile sunt situate la nivelul pereților

Scanned with OKEN Scanner

vasculari, unde sunt prezente, ca material de depozit, lipide birefringente; c) leziuni la nivelul sistemului reticulo-histiocitar; d) la nivelul nervilor periferici: celulele ganglionare extranevraxiale conţin material de depozit. Contrar altor lipidoze, în boala Fabry, tezaurizarea lipidică interesează accidental elementele parenchimatoase, fiind cantonată în pereţii vasculari, în unii neuroni, în celulele Schwann, în musculatura netedă şi în elementele reticuloendoteliale (Brady şi colab., 1971). Angiopatia este capilară, arteriolară şi venoasă, şi este consecutivă acumulării ceramidului în endoteliu, periteliu şi celulele musculare, care compromit troficitatea parietală, având ca expresie clinică angiokeratomatoza.

SIMPTOMATOLOGIE

— *Sindromul algic* constă din paroxisme dureroase, violente uneori, situate la nivelul extremităţilor. Senzaţia este de „descărcare electrică" extrem de penibilă, asemănătoare cauzalgiei. Nu sunt tulburări obiective ale sensibilităţii.

— *Sindromul cutanat* — reprezentat de angiokeratoame, care au un diametru de 0,5—4 mm, situate la genunchi şi în regiunea ombilicală, au culoare roşie-violacee, sunt plane şi mai rar rugoase; Telangiectazii cutanate, eritem, situat la nivelul feţei.

— *Sindromul oftalmologic.* La nivelul conjunctivei se constată dilataţii venoase, tortuoase sau moniliforme. Distrofie corneeană, caracterizată prin granule dense în stratul epitelial profund al corneei, care sunt precoce şi caracteristice.

— *Sindromul glomerulonefritic.*

— *Neuropatia* are aspectul „polinevritic", cu: algii, uneori extrem de intense; tulburări trofice (unghii în „sticlă de ceasornic"; deformări articulare). Mai rar polineuropatia este mixtă.

— *Leziunile vasculare* — dau accidente vasculare cerebrale trombotice, embolice sau hemoragice, chiar în lipsa hipertensiunii arteriale nefrogene.

PARACLINIC

În diagnosticul bolii Fabry se pot determina cantitativ titrurile de trihexozilceramidă şi dihexozilceramidă în ser şi a excreţiei lor urinare, care sunt crescute încă din primele zile de viaţă.

EVOLUŢIE. PROGNOSTIC

Boala are un prognostic grav, evoluând inexorabil spre insuficienţă renală în decurs de 10—15 ani.

TRATAMENT

Simptomatologia neurologică reacţionează — în anumite cazuri — la tratamentul cu doze moderate de hidantoină sau tegretol. Se mai folosesc: hemodializa cronică, transplante de rinichi. În perspectivă, se află terapia enzimatică de substituţie cu ceramidtrihexozidază. (Bradley şi colab., 1973) şi chirurgia genetică.

FACIALĂ. PARALIZIE FACIALĂ (E.: facial palsy) (boală).

I. Paralizia facială centrală datorită leziunilor fibrelor supranucleare, se caracterizează simptomatologic prin respectarea parţială a facialului superior, musculatura inervată de acesta având o reprezentare corticală bilaterală (Fig. 35).

Paraliziile faciale centrale (supranucleare) se recunosc uşor prin: a) limitarea paraliziei in teritoriul muşchilor facialului inferior; b) gradul redus de afectare motorie (pareză facială); c) asocierea acestor pareze cu un sindrom

Scanned with OKEN Scanner

piramidal de aceeași parte; d) lipsa modificărilor EMG, a modificărilor reflexe, senzoriale sau glandulare; e) uneori musculatura facială se contractă normal în condiții voliționale, dar apare deficitul mușchilor periorali la mișcarea emoțională.

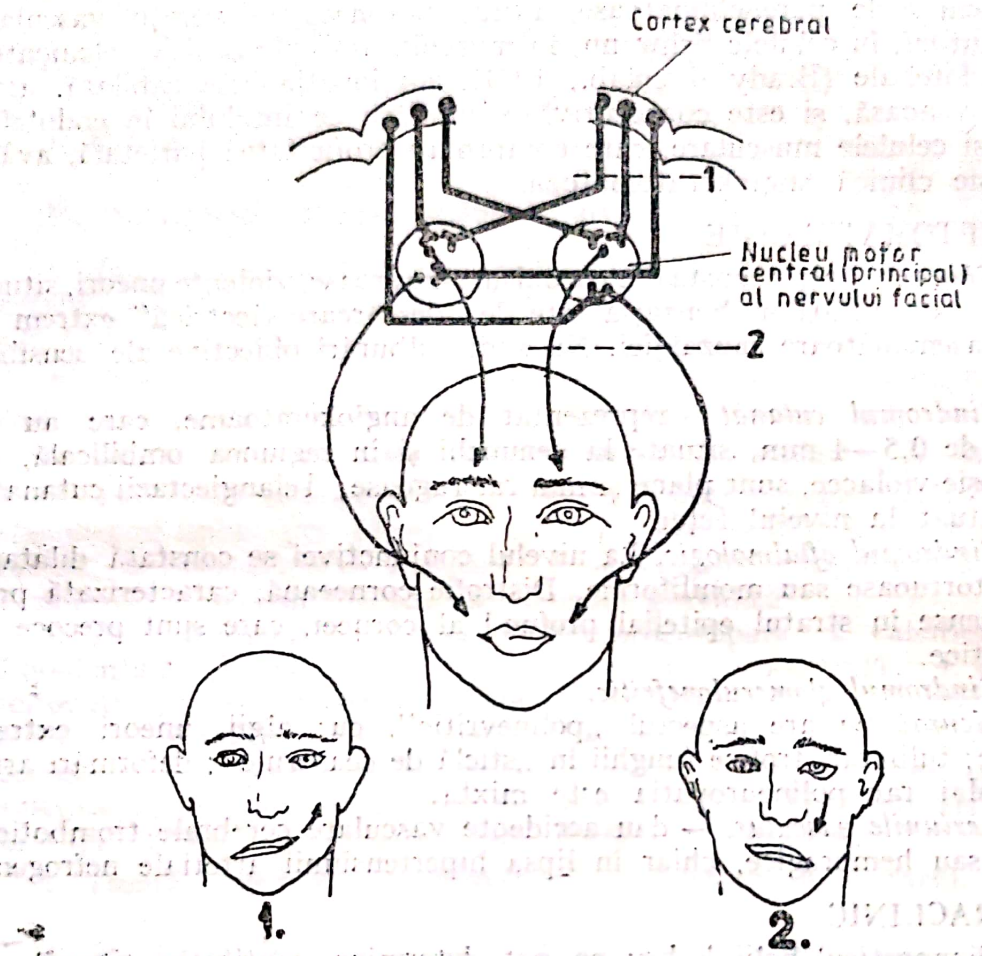

Fig. 35. Defecte ale expresiei faciale în: 1) Leziunile neuronilor motori superiori (căile cortico-nucleare) — cu realizarea de paralizie facială de tip central. 2) Leziuni ale neuronilor motori periferici, cu realizarea de paralizie facială periferică (după Snell, 1980, modificat de noi).

II. Paraliziile faciale periferice (prin leziuni nucleare și infranucleare) pot fi grupate din punct de vedere topografic în:

A) *Paralizii faciale periferice prin leziuni nucleare.* Lezarea nucleului nervului facial în porțiunea intrapontină, produsă de afecțiuni vasculare, tumorale, inflamatorii etc. De obicei, paraliziei faciale i se adaugă o hemiplegie alternă (prin lezarea fasciculului piramidal), tulburări de sensibilitate pe hemicorpul opus (prin leziunea căilor senzitive) și, în multe cazuri, leziuni asociate de nervi cranieni, conturând diversele sindroame alterne de trunchi cerebral.

B) *Paraliziile faciale periferice prin leziuni infranucleare.* Leziunile infranucleare pot fi grupate din punct de vedere anatomic astfel:

I. Procese patologice ale fosei posterioare.

a) Tumorile de unghi ponto-cerebelos (neurinoamele de nerv acustic, meningioamele, aralnoiditele, tumorile chistice) realizează paralizii faciale unilaterale.

b) Procesele inflamatorii și infiltrative (polinevritele craniene; poliradiculonevritele, meningitele virotice, TBC, luetice; sarcoidozele; carcinomatozele) realizează adesea paralizii faciale bilaterale.

II. Leziunile nervului facial în porțiunea supragenticulată realizate de meningioame, neurofibroame, traumatisme, carcinoame, sarcoame, metastaze. Paraliziei faciale i se asociază tulburări lacrimale, afectarea gustului în cele două treimi anterioare ale limbii, uneori hipoacuzie.

III. Leziunile situate între ganglionul geniculat și originea ramurii pentru mușchiul stapedius. Alături de paralizia facială apar și alterarea gustului pe cele două treimi anterioare ale limbii, afectarea salivației.

IV. Leziunile în regiunea infrastapedială se produc în zona zoster, paralizia clasică (așa zisă „à frigore") a lui Bell, infecții ale urechii medii, traumatisme, colesteatoame. Paraliziei faciale i se asociază diminuarea sau abolirea gustului și a salivației.

V. Leziunile situate distal față de nervul coarda timpanului. Realizează paralizii faciale fără alte tulburări.

VI. Leziunile situate distal față de gaura stilomastoidiană produc paralizie facială izolată, uneori fără afectarea întregului teritoriu muscular al hemifeței. Pot fi incriminate: afecțiuni inflamatorii, tumorale, traumatice ale glandei parotide; tumori ale maxilarului inferior; nevrite de diverse naturi; compresiuni de diverse etiologii (aplicarea de forceps, nașterea etc.).

Etiologia paraliziilor faciale periferice

A) *Paralizii faciale infecțioase*: infecții bacteriene acute sau cronice; virusuri poliomielitice, gripale, enterovirusuri, virusul hepatic, virusul herpes zoster; poliradiculonevrite Guillain-Barré; meningoencefalite.

B) *Paralizii faciale posttraumatice*; fracturi ale bazei craniului, aleos ului temporal, ale mastoidei.

C) *Paralizii faciale cu patogenie autoimună.*

D) *Paralizii faciale tumorale*; sunt produse de tumori benigne (epidermoide, meningioame, neurinoame) sau maligne (carcinoame, tumori metastatice).

E) *Paralizii faciale din bolile sistemice*: din diabet, hipertensiunea arterială, leucemii, boala Hodgkin, pariarterita nodoasă, granulomatoza Wegener. ș.a.

F) *Paralizia facială „idiopatică"* (paralizia lui Bell), reprezintă o afecțiune al cărei diagnostic se stabilește doar prin excluderea celorlalte posibilități etiopatogenice. Este reprezentată de o paralizie facială acută, unilaterală, infranucleară, neînsoțită de alte semne neurologice sau otologice. La debut pot apare dureri în conductul auditiv extern și în zona retroauriculară, cu prindere primară a orbicularului buzelor. Are o evoluție bună la 60% din cazuri, la restul de 40% dintre cazuri putându-se instala contracturi faciale sau spasme faciale.

SIMPTOMATOLOGIE NEUROLOGICĂ

La examenul static, inspecția bolnavului pune în evidență lărgirea fantei palpebrale de partea bolnavă (lagoftalmie); lacrimile se adună in unghiul intern al pleoapelor și curg pe obraz (epiphora); ochiul de partea bolnavă pare deplasat în sus — semnul lui Negro; pliurile hemifrunții paralizate sunt șterse; comisura gurii din partea bolnavă este situată mai jos față de partea sănătoasă; gura întreagă pare deviată spre partea sănătoasă; clipitul lipsește de partea bolnavă.

Scanned with OKEN Scanner

La examenul dinamic simptomele se accentuează. Astfel la invitația de a încreți fruntea, în jumătatea bolnavă nu apar pliurile frunții, pleoapele de partea bolnavă nu se închid, permițând vizualizarea devierii globului în sus și înăuntru sau în sus și înafară — semnul Charles Bell; la invitația de a arăta dinții și de a deschide gura, se produce o deviere a gurii spre partea sănătoasă; bolnavul nu poate fluiera sau sufla drept în fața lui; la eversiunea buzei inferioare, platysma din partea paralitică nu participă la mișcare — semnul Babinski; bolnavul nu poate pronunța corect labialele (b, p, m); la închiderea puternică a ochilor, de partea bolnavă, genele se ascund mai puțin printre pliurile pleoapelor strânse — semnul genelor, al lui Souques; ochiul de partea afectată nu poate fi închis în mod izolat — semnul Révillod.

FACIAL. SPASM FACIAL (E.: facial spasm) (boală). Cuprinde mai multe entități clinice:

I. Hemispasmul facial periferic (spasmul hemifacial) se datorește unor leziuni iritative ale nervului facial. Are două forme clinice:

A) *Hemispasmul facial secundar unei paralizii faciale periferice* apare în perioada reparatorie a unor paralizii faciale. Poate fi tonic și/sau clonic și constă dintr-o contractură permanentă a mușchilor hemifaciali, care persistă și în afara crizelor, manifestate prin secuse bruște, frecvente, supărătoare ale musculaturii hemifeței.

B) *Hemispasmul facial primitiv sau izolat* („esențial"; „idiopatic") cunoscut și sub denumirea de hemispasmul facial al lui Brissaud — Meige sau al lui Graves. Debutează la nivelul pleoapei superioare prin secuse bruște, de câteva secunde, ce se extind ulterior și la alți mușchi ai feței. Nu este dureros și se agravează foarte lent; progresiv. Între contracțiile musculare se intercalează perioade de acalmie. În perioada de maximă dezvoltare sunt interesați toți mușchii hemifeței, cu excepția frontalului. Pe un fond de discretă și permanentă contracție, apar secuse parțiale saltatorii, de la un mușchi la altul, cu caracter dezordonat și inconstante ca durată. Uneori apar sinergii (sinkinezii) anormale (la contracția frontalului apar secuse ale orbicularului; la ocluzia ochiului se asociază contracția zigomaticilor și a orbicularului buzelor).

De multe ori spasmele sunt declanșate de contracțiile voluntare ale musculaturii mimice și/sau masticatorii. Relaxarea psihică și somnul răresc spasmele.

Nu se constată nici un fel de paralizie facială, excitabilitatea electrică a nervului și a mușchilor este nemodificată.

La majoritatea cazurilor cu așa-zise hemispasme faciale, „primitive" se pun în evidență o serie de afecțiuni, în strânsă relație cu spasmul facial: afecțiuni otice și nazale; conjunctivite; cheratite; fracturi de bază; sinuzite; glaucom; meningite bazale; tumori de unghi ponto-cerebelos; tumori sau encefalite de trunchi cerebral; spasmofilie, anomalii vasculare (Jannetta).

II. Spasmul facial de origine centrală cuprinde mai multe forme semiologice și etiopatogenice:

A) *Spasmul facial cortical* este în realitate o criză jacksoniană localizată la mușchii hemifeței. Sunt de fapt mișcări tonico-clonice, care se produc în mod succesiv, diferențiindu-se astfel de veritabilul spasm facial.

Descărcările jacksoniene se succed de la un mușchi la altul, începând cu domeniul facialului inferior sau superior. Se pot hemigeneraliza sau chiar generaliza .

Scanned with OKEN Scanner

B) *Spasmul median al lui Meige*, cunoscut și sub denumirea ulterioară de paraspasm, se traduce prin ocluzia bruscă a pleoapelor, în același timp cu contracția sinergică a mușchilor frontali. Este întotdeauna o afecțiune bilaterală. Asociază mișcări „convulsive" scurte ale mușchilor buzelor, mentorului, gîtului, dând aspectul de față „animată" de mișcări. Cedează în poziția orizontală, sunt exagerate de emoții. În etiologia paraspasmului pot fi incriminați factori vasculari și infecțioși.

C) *Spasmul facial din cursul unor sindroame bulbo-pontine* (vasculare, tumorale, din scleroza multiplă, din siringobulbie) intră în contextul semiologic al acestor sindroame de trunchi cerebral, cu configurație de sindroame alterne.

FACIALGIE (E.: facialgia) (sindrom). Termen care înglobează durerea situată la nivelul formațiunilor anatomice ale feței, din: nevralgia trigeminală, nevralgia sfenopalatină, eritromeralgia cefalică, artrita temporomandibulară ș.a. (vezi afecțiunile respective).

FACIO-SCAPULO-PERONIANĂ. MIOPATIA ~ (E.: Facioscapuloperoneal. Myopathy) (boală). Formă clinică de miopatie, care debutează la mușchii feței și ai centurilor scapulomerelor, după care se afectează și musculatura peronieră (vezi Distrofia musculară progresivă).

FACIO-SCAPULO-UMERALĂ. MIOPATIA ~ (E.: Facioscapulohumeral. Myopathy) (boală). Formă clinică de miopatie, reprezentând 20% din numărul miopatiilor. Debutează adesea după 10 ani la mușchii feței, care devine inexpresivă, cu ochii întredeschiși (masca miopatică); mușchii buzelor se măresc de volum, mai ales cei ai buzei superioare (buza de tapir). Această pseudohipertrofie inițială este înlocuită ulterior de atrofie, care cuprinde și mușchii centurii scapulare și ai brațelor (vezi Distrofia musculară progresivă).

FACOMATOZE (E.: phakomatoses) (boli). Denumire dată unui grup de afecțiuni displazice congenitale, care au ca element comun prezența unor mici chisturi sau tumorete (facrame) la nivelul sistemului nervos și în diverse regiuni ale corpului.

În acest grup se încadrează: scleroza tuberoasă (Boala Bourneville), boala Lindon, boala Recklinghausen (vezi bolile respective).

FAHR, BOALA ~ (E.: Fahr's disease). Denumită și calcifierea strio-palido-dentată, calcifierea familială a ganglionilor bazali sau calcinoza cerebrală. Este o boală eredodegenerativă extrapiramidală asociată depunerii de calciu în pereții vaselor din nucleii dințați și lenticulari. Degenerarea strio-palido-dentată este corelată cu hipoparatiroidismul, deși unii bolnavi nu au nici o deficiență paratiroidiană decelabilă.

Tabloul clinic. Debutul bolii are loc în prima decadă a vieții sau între 30 și 50 de ani.

Simptomatologia este polimorfă și cuprinde: a) tulburări psihice variate până la deteriorare mintală; b) simptome extrapiramidale: coree, atetoză, hipotonie, rigiditate, parkinsonism; c) semne cerebeloase: ataxie, asinergie, dismetrie, disdiadococinezie; d) dizartrie; e) crize epileptice; f) hipertensiune intracraniană; h) parestezii, alterări cutanate, osoase, oculare.

Radiografia craniană arată aspecte tipice ale calcifierilor cerebrale. Patognomonic pentru boala Fahr sunt nodulii calcari situați simetric, mai aproape de linia mediană decât de calotă, ocupând pe profil o poziție deasupra etajului mijlociu al bazei.

Scanned with OKEN Scanner

FAJERSTEIN-BECHTEREW. SEMNUL ~. (E.: Fajerstein-Bechterew sign) (semn) (sin.: semnul Fajerstejn-Krzenicki) (Descris în 1901). Manevră de elongație a sciaticului.

Constă în apariția sciatalgiei prin manevra Lassègue de partea membrului inferior sănătos (vezi probe de elongație în sciatalgie).

FALCONER-WEDELL. SINDROMUL LUI ~. (E.: Falconer-Wedell syndrome) (sindrom) (sin.: sindromul costoclavicular, costo-brahial sau costovertebral). Este un sindrom de compresiune a pachetului neurovascular al membrului superior între claviculă și prima coastă datorită tracțiunilor speciale produse de purtarea unor greutăți (ranițe). Apare la soldați, la alpiniști, la hamali ș.a.

Clinic se caracterizează prin nevralgii și stază venoasă în membrul superior de partea bolnavă, prin apariția de leziuni trofice cutanate și prin dispariția pulsului radial de aceeași parte. De fapt, cauza acestei afecțiuni este reprezentată de micșorarea spațiului subclavicular, ca urmare a „ptozei" centurii scapulare sau datorită poziției incorecte a primei coaste. Simptomatologia este asemănătoare cu cea a sindromului scalenic (vezi), cu care este înrudit.

FANCONI-FERRAZINI. SINDROMUL LUI ~. (E.: Fanconi-Ferrazini syndrome) (sindrom). Denumit și sindromul lui Ford-Wilkins, analgia sau anestezia generală la durere. Reprezintă o tulburare congenitală de sensibilitate algică, în care deficitul este total, individul nu cunoaște senzația dureroasă, deși celelalte funcții nervoase sunt normale. (Vezi anestezia generală la durere).

FANFANI — GRIGORESCU. REFLEXUL ~. (E.: Fanfani — Grigoreseu reflex) (reflex). (sin.: Reflexul trohanterian sau al mușchilor adductori ai coapsei (descris de Fanfani în 1926 și de Grigorescu în 1934). Arcul reflex corespunde segmentului medular L_4. Este un reflex fiziologic, care constă în contracția mușchilor adductori ai coapsei la percutarea trohanterului.

FANTĂ SFENOIDALĂ. SINDROMUL DE ~. (E.: sphenoidal fissurae syndrome) (sindrom). (sin.: sindromul de fisură orbitară superioară). Include de fapt mai multe sindroame (Riser, 1952; Roger și colab., 1969; Arseni și Popoviciu, 1981): a) sindromul clasic de fantă sfenoidală (Rochon-Duvignaud); b) sindromul de apex orbitar al lui Jacob și Rollet (vezi apex orbitar, sindrom); c) sindromul infraclinoidian al lui Dandy (vezi Dandy, sindrom); d) sindromul de fosă pterigopalatină a lui Behr (vezi Behr, sindrom); e) sindromul orbitar a lui Dejean (vezi Dejean, sindrom).

Sindromul clasic de fantă sfenoidală sau sindromul lui Rochon-Duvignaud. Fanta sfenoidală separă cavitatea orbitară de sinusul cavernos și permite trecerea nervilor oculomotori și a nervului oftalmic; toți acești nervi trec prin partea inferioară, mijlocie și posterioară (cea mai largă) a fantei sfenoidale.

Etiologie, sindromul este realizat de meningioame de aripă sfenoidală, tumori osoase, periarterite, traumatisme ale bazei craniului, anevrisme.

Clinic, se caracterizează prin semne de paralizie a celor trei nervi oculomotori (III, IV, VI) și de afectare concomitentă a oftalmicului (V_1). Ca simptome se descriu: *a*) o ușoară exoftalmie (ușor reductibilă); b) durere variabilă ca intensitate, cu localizare mai ales retro- și supraorbitară; c) tul-

burări obiective de sensibilitate, cu localizare numai la nivelul nervului oftalmic (hipo- sau anestezic, reflex cornean abolit); d) prinderea în primul rând a nervului oculomotor comun (completă sau parțială cu atingere preferențială a mușchiului ridicător al pleoapei superioare și a dreptului superior și cu afectarea ulterioară a perechii IV și VI. Apare ptoză palpebrală, oftalmoplegie, glob ocular complet imobil; e) modificări pupilare: uneori pupilă areactivă la lumină și la acomodare; mioză, când leziunea este extraorbitară, prin respectarea ganglionului ciliar; midriază, când leziunea este intraorbitară, prin prinderea fibrelor ganglionului ciliar; leziunile de la acest nivel pot fi: infiltrarea sinusurilor sfenoidale, tumori periostale, leziuni luetice sau traumatice, anevrisme etc.

FARINGIAN. REFLEXUL ~ (E.: faringian reflex) (reflex). Reflex fiziologic. Prin atingerea cu un stilet sau cu o spatulă a peretelui posterior al faringelui sau a zonei amigdaliene, se produce: greață, senzație de vomă, și tendință de deglutiție. Este diminuat sau abolit prin leziunea nervului glosofaringian.

FARINGOSPASM (E.: faringospasm) (simptom). Tulburare de contracție a mușchilor faringieni, constând din spasme musculare clonice sau tonice la acest nivel, împiedicând deglutiția.

Spasmele t o n i c e se produc în: turbare, tetanos, epilepsie, isterie și, uneori, după o faringită, după un corp străin sau prin hipocalcemie.

Spasmele c l o n i c e se întâlnesc mai rar, în tabes și se caracterizează prin repetate mișcări de deglutiție într-un interval scurt.

FARMER-MUSTIAN. SINDROMUL ~ (E.: Farmer-Mustian syndrome) (sindrom). Numit și ataxia vestibulo-cerebeloasă. Descris de Farmer și Mustian în 1963, sindromul are caracter eredo-familial, modul de transmitere fiind autosomal dominant.

SIMPTOMATOLOGIE

Debutul are loc, la cazurile descrise, între 23 și 42 ani prin ataxie, vertij, nistagmus, diplopie, tinitus, simptome care se completează progresiv, ajungându-se la o ataxie vestibulo-cerebeloasă permanentă între 45 și 60 de ani.

Pe parcursul evoluției, atacurile vestibulo-cerebeloase se repetă cu o frecvență uneori mare. Durata lor poate fi foarte scurtă — de câteva ore, sau mai lungă — de câteva zile, Frecvența lor poate fi redusă prin administrarea de antihistaminice, ca și prin acetazolamidă (prin inhibarea anhidrazei carbonice cerebrale și reducerea acidozei, a conținutului de lactat și piruvat din creier). Diagnosticul diferențial se face cu alte ataxii paroxistice ereditare sau dobîndite (vezi ataxia).

FASCICULAȚIE. (E: fasciculation) (simptom).

DEFINIȚIE.

Fasciculația reprezintă contracția sincronă a tuturor fibrelor musculare inervate de un neuron. Numărul fibrelor musculare cuprinse într-o unitate motorie este variabil, în musculatura membrelor putându-se ridica până la 200.

Scanned with OKEN Scanner

Clinic, fasciculația se prezintă ca o contracție rapidă, vermiculară, care în general nu produce deplasarea segmentelor, cu excepția degetelor, care pot prezenta mici deplasări. În unele cazuri ele sunt atât de intense și atât de numeroase, încât au fost comparate cu mișcările clapelor unui pian electric. Se văd mai bine cu luminare tangențială și în anumite zone de predilecție: musculatura centurii scapulare, a brațului, a pieptului, a gambelor, dar și în mușchii coapsei, în limba atrofiată etc. În cazul unui panicul adipos abundent, la femei sau sugari, sunt greu de observat. Sunt provocate sau intensificate de frig (uneori de căldură, fiind în aceste situații mai intense când bolnavul intră în așternut), de excitarea mecanică a mușchiului, de punerea lui în tensiune sau de relaxarea lui pasivă prin apropierea inserțiilor. Sunt activate de prostigmină și de alte substanțe colinergice, care le pot provoca și la individul normal. Ele sunt nedureroase.

Fasciculațiile constituie un simptom important, atunci când sunt asociate cu amiotrofii, în diagnosticul leziunilor iritative sau degenerative cu instalare și evoluție lentă ale motoneuronilor din cornul anterior al măduvei și din nucleii motori ai nervilor cranieni (în special hipoglosul). Se întâlnesc în scleroza laterală amiotrofică și în bolile înrudite, în paralizia bulbară progresivă, în amiotrofia spinală de tipul Kugelberg-Welander sau Werding-Hoffman (aici fiind vorba de copii cu țesut adipos dezvoltat, fasciculațiile sunt adesea mascate, fiind mai ușor de văzut la limbă). Mai rar se găsesc în siringomielie sau în tumori intramedulare. Nu apar în afecțiunile care lezează brusc și sever celulele cornului anterior, cum este poliomielita anterioară acută. În schimb, fasciculațiile pot apărea în boli radiculare compresive (hernii discale, tumori extramedulare) sau plexurilor, în polinevrite, și în boala Charcot-Marie. În boala Charcot-Marie prezența fasciculațiilor poate fi explicată prin faptul că paraliziile de tip peroneal pot fi determinate de două localizări lezionale la nivelul motoneuronului: în forma obișnuită, boala este o „neuropatie", adică o leziune a trunchiurilor nervoase; în alte cazuri mai rare, există leziuni importante ale pericarionului din cornul anterior, care ar putea da fasciculații. Determinarea vitezei de conducere motorie și senzitivă arată scăderi ale acestei viteze în cazul neuropatiei și viteze nemodificate în leziunile primitive pericarionale.

Fasciculațiile mai pot fi întîlnite în tulburări metabolice: uremie, tireotoxicoză, tulburări în echilibrul ionilor de Ca, Mg, Na, K.

Electromiografia. Studiul EMG arată că potențialul de fasiculație corespunde unei contracții spontane a unității motorii (U.M.) sau a unui mănunchi de fibre musculare. Apare sub două forme: cu un singur potențial sau cu potențiale de acțiune repetitivă sub formă de descărcări de U.M. grupate. Cel mai frecvent este primul tip, de potențiale de U.M. cu formă polifazică, cu durata de 8—12 msec, cu amplitudine de 300—1000 microV și cu frecvența de 6—12/s.

Patogenia. fasciculațiilor nu a fost elucidată. Este probabil ca iritația cronică a motoneuronului din cornul anterior, să ducă la descărcări spontane. S-ar putea invoca alterări ale permeabilității membranei neuronale sau dispariția interneuronilor inhibitori spinali. De asemenea, s-ar putea invoca hiperexcitabilitatea joncțiunii neuromusculare, caracteristică procesului de denervare. De la această joncțiune hipersensibilă la acetilcolină, ar porni un impuls care dă naștere unei contracții a fibrei musculare respective (fibrilația), dar prin propagare antidromică poate face să se contracte sincron celelalte fibre ale unității motorii (fasciculație). Cu alte cuvinte, fasciculația

Scanned with OKEN Scanner

ar fi datorită creşterii sensibilităţii unităţii motorii denervate, la acetilcolinemia normală a bolnavului.

Diagnosticul diferenţial al fasciculaţiilor. Fasciculaţiile nu vor fi confundate cu fibrilaţiile, acestea reprezentând contracţia unei fibre musculare izolate. Ele nu pot fi văzute cu ochiul şi se caracterizează electromiografic prin durată scurtă (1—1,5 msec) şi amplitudine redusă, în jurul a 100 microvolţi. De asemenea, trebuie diferenţiată de „contracţia-fasciculaţie", care apare în timpul înregistrării EMG şi care rezultă din relaxarea incompletă a muşchiului cercetat.

Fasciculaţii fiziologice. Fasciculaţii izolate se mai pot întîlni şi în stare normală, la nevrotici şi după stări de oboseală. Ele constituie un motiv de preocupare obsesivă pentru unii pacienţi, în general medici sau studenţi în medicină. Aceste fasciculaţii fiziologice nu sunt atât de intense şi de numeroase ca cele din bolile amintite şi sînt separate prin pauze mai mari, nu se însoţesc de alte semne neurologice (amiotrofii, deficit muscular), iar electromiografia nu arată simptome de denervare.

Diagnosticul diferenţial al fasciculaţiilor mai trebuie făcut cu: mioclonniile şi cu mioritmiile (vezi Arseni şi Popoviciu, 1981).

FAULKNER-BALABAN-COSTIN. MANOPERA ~. (E.: Faulkner-Balaban — Costin maneuver) (semn sau manoperă). Reprezintă o manoperă de declanşare mai promptă şi mai evidentă a reflexului patelar, prin sprijinirea călcâielor în timpul tentativei de producere a reflexului patelar. Are aceeaşi valoare ca şi manevra lui Jendrassik (1883). Manevra de mai sus a fost propusă de Faulkner în 1932, de Costin în 1935 şi de Balaban în 1937.

FAURE-BEAULIEU. SEMNUL LUI ~(E.: Faure-Beaulieu sign.) (semn). Prezent în unele forme clinice ale traumatismelor craniocerebrale. Constă în apariţia cefaleei la ridicarea pe vârful picioarelor a bolnavului (respectiv la săltarea pe călcâie), determinată probabil de modificări hemodinamice. (Vezi traumatismele cranio-cerebrale).

FAZIO-LONDE. BOALA LUI ~ (E. Fazio-Londe disease) (boală). Denumită şi paralizia bulbară progresivă la copil, a fost individualizată de Fazio (1892) şi Londe (1983). Este o boală rară, cu caracter ereditar, caracterizată clinic prin paralizia muşchilor inervaţi de ultimele perechi de nervi cranieni, secundară degenerării neuronilor motori din trunchiul cerebral. Apare la copii sub formă distinctă, sau poate fi o variantă clinică a sindromului Werdnig-Hoffmann, sau a altei boli care afectează neuronii motori din trunchiul cerebral.

Histopatologic — leziunile sunt de tip degenerativ, situate în neuronii motori din trunchiul crebral.

SIMPTOMATOLOGIE

Boala apare între 2 şi 10 ani, primul simptom fiind paralizia facială, iniţial unilaterală; cînd aceasta apare în primul an de viaţă, copilul are dificultăţi la supt şi înghiţit. Ulterior se instalează paralizia vălului palatin, dizartria şi inconstant ptoza palpebrală. Nervul facial este prins întotdeauna. Ceilalţi nervi cranieni (IX, X, XI, XII) sunt prinşi inegal. Apar tulburări de deglutiţie şi respiratorii. În cazul în care apar semne oculare, perechea a VI-a este prinsă cel mai mult. Căile corticonucleare nu sunt afectate.

Scanned with OKEN Scanner

Diagnostic. *Diagnosticul pozitiv* se bazează pe caracterul paraliziilor bulbare, pe vârsta de apariție și pe elementul eredofamilial.

Diagnosticul diferențial. Se face cu polineuropatiile, cu paraliziile multiple de nervi cranieni. (infecțioase, ca de pildă polinevrite craniene Fisher sau tumorale; tumori de trunchi cerebral). Cu *bolile musculare*: *miopatii congenitale;* acestea pot da paralizia mușchilor faciali, faringopalatali și ai limbii; apar foarte devreme și au o evoluție rapidă, de maximum un an; — *miotonia Steinert cu debut infantil*, în primul an de viață prezintă simptome asemănătoare; dificultate la supt, și înghițit, asimetrie facială, uneori pareze oculare. Este prezentă însă reacția miotonică și cataracta.

Cu *anomalii congenitale: platibazia, chisturi* congenitale ale fosei posterioare.

Cu forma pseudomiastenică de *sclerază laterală amiotrofică* cu debut la tineri.

EVOLUȚIE. PROGNOSTIC

Evoluția bolii este foarte lentă, uneori cu perioade de stagnare. Tulburările de deglutiție duc la tulburări grave de nutriție, iar tulburările respiratorii, prin agravare progresivă, determină exitusul.

FEER-SWIFT-SELTER. BOALA ~ (E. Feer-Swift-Selter disease). (boală). sin.: acrodinia infantilă a lui Schomel (vezi Acrodinia).

FEGELER, SINDROMUL LUI ~ (E. Fegeler's syndrome) (sindrom). Se caracterizează prin prezența unui nev telangiectazic în teritoriul nervului trigemen, hiperestezie și eventual sindrom Claude-Bernard-Horner. Este determinat de tulburări vasculo-neurovegetative, incriminîndu-se o etiologie traumatică.

FEIL-KLIPPEL. SINDROMUL ~ (E.: Feil-Klippel syndrome) (sindrom). Descris de Klippel în 1912 și de Feil în 1919, numit și brevicolis sau „boala oamenilor fără gât"; este o malformație complexă disembrioplazică, congenitală, caracterizată prin gât scurt, implantarea joasă a părului și limitarea mișcărilor coloanei cervicale (vezi Klippell-Feil, sindromul).

FEMUROCUTANATĂ. NEVRALGIE ~ (E.: lateral femoral cutaneous nerve neuralgia) (boală). Nevralgia femurocutanată a fost descrisă inițial de Bernhardt (1895), de unde provine și denumirea de boala lui Bernhardt. Ulterior, Roth i-a completat tabloul clinic și i-a schimbat denumirea în „meralgie parestezică" (meros = coapsă).

Tabloul clinic este dominat de o senzație dureroasă cu caracter de arsură (uneori doar de amorțeală și furnicătură) continuă sau paroxistică, însoțită de o senzație de indurare sau de constricție a tegumentului în zona de „rachetă" a femurocutanatului, de pe regiunea antero-externă a coapsei. Extensia coapsei pe bazin poate să declanșeze adesea paroxismul dureros, în vreme ce flexiunea coapsei sau repaosul realizează diminuarea sau chiar dispariția pasageră a durerii. Sindromul algic poate să fie declanșat uneori și prin presiunea nervului între spinele iliace anterioare. Obiectiv se constată o zonă de hipoestezie în teritoriul de distribuție cutanată a nervului.

Factorii etiologici (traumatici, discali, inflamatori ș.a.) acționează la următoarele nivele: a) radicular (rădăcina L_2): procese inflamatorii sau compresive (traumatisme, discopatii, spondilartroze, tumori, morb Pott); b)

Scanned with OKEN Scanner

ganglionar (zona zoster); c) troncular (compresiuni în canalul aponevrotic dintre spinele iliace anterioare sau în culisa fibroasă din traseul parcurs prin fascia lata). Uneori și obezitatea poate constitui un factor adjuvant la aceste compresiuni.

FENILCETONURIA. (E.: phenylketonuria) (boală) (vezi Tölling, boala).

FERRARO. BOALA LUI ~ (E. Ferraro's disease) (boală). Forma adultă a leucodistrofiei familiale progresive. Debutează între 20 și 30 de ani, prin paraplegie spastică, râs spasmodic, vorbire sacadată, după care se instalează progresiv fie un sindrom cerebelos, fie un sindrom psihic (cu manifestări predominant afective) atrofie optică, iar în final degradare mintală. (Vezi leucodistrofiile).

FERRARO-BOGAERT-NISSEN. BOALA LUI ~ (E.: Ferraro-Bogaert-Nissen disease) (boală). Reprezintă forma clinică a adultului, a atrofiei familiale progresive a emisferelor cerebrale Schob (vezi boala Krabbe, scleroza cerebrală difuză familială infantilă).

FEREY. SEMNUL LUI ~ (E.: Ferey's sign) (semn).. Aspect morfologic caracteristic al craniului, cu fruntea bombată, indicând prezența unei hidrocefalii, cel mai adesea necomunicante. Se mai numește foarte plastic „semnul balconului" (vezi hidrocefalia).

FERGUSON-CRITCHLEY. SINDROMUL LUI ~ (E. Ferguson-Critchley syndrom) (sindrom sau boală). Sin: Paraplegia spastică ereditară cu simptome oculare și extrapiramidale. Sindromul (boala) a fost descris de Ferguson și Critchley în 1929. Este o boală eredo-familială rară, cu transmitere simplă dominantă, nelegată de sex. În literatură au fost descrise doar 4 familii care prezentau această afecțiune (Mărcuțiu Viorica, 1981).

Etiopatogenia este neelucidată până în prezent.

MORFOPATOLOGIE

Leziunile caracteristice bolii sunt reprezentate de demielinizări în creier, cerebel și măduva spinării. Microscopic, cortexul emisferelor cerebrale prezintă mici zone de pierdere neuronală în cortexul motor, inclusiv celulele Betz. Leziuni asemănătoare se găsesc și în corpii striați. În regiunea subcorticală se observă zone de demielinizare, cu mielina alterată și cu fragmentare axonală, cu reacție glială slabă. Lipsesc leziunile de tip inflamator. Cerebelul și trunchiul cerebral prezintă leziuni degenerative ușoare: reducere uniformă a neuronilor din stratul granular, cromatoliză nespecifică în celulele Purkinje; degenerarea fasciculelor spino-cerebeloase din bulb și demielinizare a pedunculului cerebelos inferior. Măduva spinării prezintă o demielinizare severă a fasciculului spinocerebelos ventral, moderată a fasciculelor spinocerebelos dorsal și spinobulbare. Există demielinizare ușoară a fasciculelor corticospinale, moderată atrofie la nivelul coloanei Clarke și a cornului anterior bilateral.

Simptomatologia este polimorfă: piramido-extrapiramidală, cerebeloasă și oculară.

Scanned with OKEN Scanner

Debutul se face în mod insidios, în decada 3—4 a vieții, prin incoordonare, tulburări de mers, contractură musculară la nivelul membrelor. Progresiv, mersul devine spastic și ataxic. Există hipertonie mixtă plastică și spastică. Reflexele osteotendinoase sunt exagerate. Babinski este prezent. Uneori reflexele ahiliene pot fi abolite. Progresiv apar: ataxie, vorbire sacadată, hipoestezie vibratorie și mioartrochinetică, tulburări sfincteriene vezicale de tip incontinență; uneori scolioză, picior scobit, labilitate psihoafectivă.

Simptomele oculare constau în reducerea mișcărilor globilor oculari: de convergență de verticalitate, de orizontalitate; nistagmus. Este vorba de o tulburare funcțională oculară (o pseudooftalmoplegie), pentru că numai mișcările voluntare ale globilor oculari sunt reduse; cele din timpul mișcărilor pasive provocate prin manevra Bell (rotarea pasivă a capului cu privirea unui punct fix) nu se modifică. Responsabile de simptomatologia oculară sunt leziunile extrapiramidale.

Simptomele extrapiramidale se adaugă spasticității membrelor: dificultate de pornire, mers sudat, nesigur, facies hipomobil, spasmadic, distonic, tremor la nivelul extremităților și perioral, cu o frecvență de 3—5/sec, micrografie.

Diagnosticul pozitiv se bazează pe caracterul eredofamilial al bolii, cu transmitere dominantă, debutul în decada 3—4, asocierea paraplegiei spastice cu semne oculare și extrapiramidale, evoluție lentă.

Diagnosticul diferențial se impune cu: scleroza multiplă forma familială (foarte rară și contestată de foarte mulți); cu degenerescența hepatolenticulară; cu leucodistrofia (mai ales tipul Pelizaeus-Merzbacher); cu unele atrofii spastice asociate cu semne de disfuncție extrapiramidală; cu distonia paraplegică cu amiotrofii descrisă de Gilman și Horenstein; cu alte boli eredodegenerative spinocerebeloase.

Tratamentul actual este ineficace, neputând opri evoluția bolii, care este lentă și progresivă. Se folosește Akineton, Diazepam și alte preparate pentru reducerea simptomatologiei extrapiramidale.

FERRÉ-CHARCOT, „PICIORUL CUBIC" AL LUI ~ (E. Ferré-Charcot „cubic foot" (simptom). Este o formă de artropatie tabetică, interesînd articulația piciorului, în care leziunea este de fapt pluriarticulară. (Vezi tabes dorsalis).

FESIER. REFLEXUL ~ (E. Buttock's reflex) (reflex). Reflex cutanat fiziologic, al cărui arc reflex se închide la S_1. Excitația pe o linie verticală a pielii în regiunea fesieră și subfesieră determină contracția mușchiului mare fesier.

FIBRE LUNGI. SINDROMUL DE ~ (E. long fibres syndrome). (sindrom). Denumit sindromul de fibre lungi al lui Déjérine, sindromul de cordoane posterioare, sau mieloza funiculară, se caracterizează prin tulburări de sensibilitate profundă conștientă, cu importantă ataxie (predominantă sau exclusivă la membrele inferioare) și cu areflexie osteotendinoasă. Se realizează astfel o disociație tabetică, cu pierderea sensibilității profunde și a celei tactile epicritice (și cu păstrarea sensibilității termo-algezice și a celei tactile protopatice). Subiectiv, sindromul se caracterizează prin parestezii și mai ales prin scurte accese de dureri fulgurante cu sediu fix sau variabil.

Posibilități etiologice. (Arseni și Popoviciu, 1981):

1. *Tabesul* realizează cel mai patent tablou de suferință de cordoane posterioare, cu mare ataxie, areflexie osteotendinoasă, cu disociație tabetică

a sensibilității și cu alte semne de neurolues. Sindromul se instalează și evoluează lent progresiv, dar există și forme acute.

2. *Ataxii acute* prin leziuni ale cordoanelor posterioare (mielite, compresii medulare, epidurite) sunt rare.

3. *Sindromul neuroanemic*, caracterizat prin: achilie gastrică, anemie hipercromă, semne de cordoane postetioare, areflexie osteotendinoasă; uneori se adaugă și semne de cordoane laterale (simptome piramidale).

4. *Sindromul neuroachilic*, caracterizat prin: hipoclorhidrie sau achilie, semne de cordoane posterioare, rareori semne de cordoane laterale, dar de multe ori cu semne de polineuropatie. Acest sindrom apare adesea la bolnavi gastrectomizați.

5. *Sclerozele combinate.*

6. *Scleroza multiplă* (forma de cordon posterior).

7. *Tumorile medulare.*

8. *Eredoataxiile*:

a. *Ataxia Friedreich* întrunește un mănunchi de simptome particulare: caracter eredo-familial, simptome cordonale posterioare (ataxie tabetiformă, tulburări de sensibilitate profundă, hipotonie, areflexie osteotendinoasă), semne de leziune a fasciculelor spino-cerebeloase și eventual a cerebelului (ataxie cerebeloasă, tulburări de echilibru, adiadocokinezie, tremor intențional, dismetrie, tulburări de vorbire), semne piramidale, tulburări trofice etc.

b. *Eredoataxia Pierre Marie:* simptomele cordonale posterioare sunt mai discrete, pe prim plan fiind cele cerebeloase și piramidale.

c. *Paraplegia spastică familială Strümpell-Lorrain.* Prezintă excepțional de rar și simptome cordonale posterioare, situație în care ataxia este mixtă (cerebelo-cordonală), dar pe plan secundar față de paraplegia piramidală.

d. *Distazia areflexică congenitală Roussy-Lévy* realizează un sindrom cordonal posterior cu ataxie și areflexie osteotendinoasă, apărut în copilărie sau înainte de pubertate.

9. Alte eventualități etiologice, mai rare: pelagră; Beri-beri; porfirie; sindromul Di Guglielmo; sindroame de cordoane posterioare paraneoplazice (cancere, leucemii).

TRATAMENT

Se fac tratamente etiologice și fiziopatologice. De rezultate bune beneficiază anemia și achiliogastria, unele mielite. Tratamentul chirurgical în tumori. Este inoperant în eredoataxii, scleroze vasculare. Se face și tratamentul tabesului (vezi hemolues; tabes dorsalis).

FIBRILARĂ. COREEA ~ (E. fibrillary chorea) (boală). Este numită și coreea Morvan (vezi coreic, sindrom).

FIBRILAȚIE. (E. fibrillation). (semn EMG). Reprezintă contracția unei fibre musculare izolate, ce nu poate fi văzută cu ochiul liber. Se caracterizează din punct de vedere EMG prin durată scurtă (1—1,5 msec) și amplitudine redusă (100 microvolți).

FILIPOV. SEMNUL LUI ~ (E.: Filipov's sign) (semn). Imagine radiologică veziculară clară, cu contur precis, în jurul căreia se distinge un inel de culoare mai închisă. Este caracteristică cisticercozei cerebrale, centrul lor

Scanned with OKEN Scanner

corespunzînd chistului, iar conturul închis — aerului subarahnoidian din jurul cisticercului (vezi parazitoze cerebrale).

FINKELBURG. SEMNUL LUI ~ (E. Finkelburgh's sign) (semn). Este reflexul fiziologic cremasterian (cu închidere la nivelul segmentelor spinale L_1—L_3. Excitarea locală a tegumentului coapsei produce o retracție a testicolelor și, aparent, o discretă erecție.

FISCHER-BRÜGGE. SINDROMUL LUI ~ (E.: Fischer-Brügge syndrome) (sindrom). Sin: Sindromul de creastă de clivus. Descris de Fischer și Brügge în 1949, se datorește compresiunii nervului oculomotor comun de către creasta clivusului, ca urmare a proceselor înlocuitoare de spațiu (edem cerebral, hematom subdural, anevrism, tumori supraclinoidiene). Succesiunea de instalare a paraliziei nervului oculomotor este următoarea: — mioză trazitorie unilaterală — midriază și pupilă fixă — ptoză palpebrală — în final paralizia completă a perechii a III-a. Midriaza are semnificație diagnostică deosebită, sugerînd, chiar în absența altor semne, apariția sindromului. Ea se datorează comprimării fibrelor senzitive parasimpatice ale nervului oculomotor pe marginea clivusului. În cadrul sindromului mai poate fi lezată perechea a V-a de nervi cranieni. Perechile IV și VI sînt respectate, datorită protecției lor de către cortul cerebelului. Suferința polului temporal se traduce prin tulburări de conștiință. Fischer și Brügge (1950) au izolat două forme clinice: a) *forma acută*, în care paralizia oculomotorului este urmată imediat de pierderea conștienței; forma acută a fost descrisă ca manifestarea clinică cea mai precoce ce apare după traumatismele cranio-cerebrale însoțite de hemoragie și HIC; b) *forma progresivă*, în care paralizia perechii a III-a se asociază în mod treptat cu somnolență și apoi cu pierderea conștienței. Alte semne ale sindromului: controlateral se constată o hiperreflectivitate osteotendinoasă și pareză.

Evoluția sindromului include 4 stadii. Leziunile creierului, datorită hematomului intracranian, cât și cele oculare, se pot remite atunci când trepanația se face în stadiile 1 și 2. Prognosticul este defavorabil cînd se intervine chirurgical în stadiile 3 și 4.

FISCHGOLD-METZGER. SEMNUL LUI ~ (E.: Fischgold-Metzger sign) semn, reper radiologic). Sunt linii de reper pe imaginile radiologice în plan frontal, trecând prin apofiza odontoidă, propuse de Fischgold și Metzger în diagnosticul impresiunii bazilare: 1) *Linia bimastoidiană* care unește vîrfurile mastoidelor, trece în mod normal, tangențial prin vârful apofizei odontoide. 2) *Linia digastrică*, între punctul de întretăiere a feței interne a mastoidei cu baza craniului și același punct de partea opusă. În mod normal, condilii occipitali se proiectează sub nivelul acestei linii.

FISCHER, SINDROMUL LUI ~ (E.: Fisher's syndrome) (sindrom). Reprezintă o variantă a polineuropatiei Guillain-Barré, respectiv o poliradiculită cranian și se caracterizează clinic prin: oftalmoplegie, ataxie și areflexie. În sindromul Fisher sunt afectați nervii cranieni. Tabloul clinic este reprezentat de tulburări motorii și areflexie osteotendinoasă, surditate.

În L.C.R. se constată o disociație albumino-citologică. Evoluția și prognosticul sunt bune.

Scanned with OKEN Scanner

Tratamentul este cel al poliradiculonevritei.
(Vezi Guillain-Barré, sindrom).

FISTULĂ ARTERIOVENOASĂ (CAROTIDO-CAVERNOASĂ) (E.: arteriovenous fistula) (boală).

DEFINIȚIE

Fistula carotido-cavernoasă reprezintă o soluție de continuitate la nivelul traiectului intracavernos al arterei carotide interne, consecutiv căreia sângele arterial trece direct în sistemul venos al lojii cavernoase. În acest fel, se realizează un amestec între sângele arterial și cel venos, un scurtcircuit care readuce spre inimă, prin intermediul venei jugulare, sângele arterial destinat creierului.

Etiologie. Există două feluri de fistule carotido-cavernoase: traumatice și spontane.

1. *Fistulele carotido-cavernoase traumatice* sunt determinate de traumatisme craniocerebrale închise, cu acțiune indirectă asupra lojei cavernoase, sau deschise, cu acțiune directă prin plagă înțepată ,localizată în unghiul intern al orbitei.

2. *Fistulele carotido-cavernoase spontane* se întâlnesc mai frecvent la femei în jurul vârstei de 50 de ani. Ele iau naștere pe baza unor leziuni arteriale preexistente și în absența factorului traumatic: a) anevrisme infraclinoidiene mici ale arterei carotide interne, care se rup la un moment dat; b) persistența unor vestigii incomplet evoluate ale arterelor embrionare; c) leziuni arteriale dobândite: ateroscleroză, arterite specifice (luetică sau tifică). Apariția simptomatologiei este de regulă acută și brutală, mai ales în fistula carotido-cavernoasă prin traumatism deschis, direct. În alte cazuri însă, există o perioadă liberă între traumatism și apariția semnelor clinice, perioadă care se poate întinde de la câteva zile la câteva luni (în traumatismele închise, indirecte). Aceasta se explică prin instalarea într-un prim stadiu a unui hematom extradural închistat, care se organizează, procesul de scleroză înglobând venele din vecinătate; pereții traumatizați ai acestor vene cedează sub loviturile undei sistolice și astfel se constituie tardiv comunicarea arterio-venoasă. Când nu se ajunge până aici, o simptomatologie moderată poate fi explicată prin compresiunea exercitată de hematom asupra venei orbitare superioare, producându-se o exoftalmie pulsatilă, fără fistulă arterio-venoasă, care se vindecă spontan.

MORFOPATOLOGIE

Artera carotidă internă este dilatată în amonte și mult îngustată în aval de orificiul fistulei. Soluția de continuitate poate fi punctiformă, uneori multiplă, circulară, cu un diametru de 4—5 mm. Poate avea aspectul unei fisuri, sau artera poate fi complet retezată. Între orificiul arterial și cel venos există o comunicare căptușită cu un endoteliu în care există sânge arterial și cheaguri aderente la pereți. Comunicarea are semnificația unei false pungi anevrismale. Vena oftalmică superioară, în care de cele mai multe ori se face fistulizarea este extrem de dilatată și încolăcită, fiind supusă acțiunii undei pulsatile. Pereții ei se arterializează adesea. Uneori vena se trombozează, ceea ce determină un drenaj colateral.

Scanned with OKEN Scanner

SIMPTOMATOLOGIE CLINICĂ

Debutul, în cazul fistulelor spontane, apare în mod brusc, prin cefalee fronto-orbitară violentă, urmată în câteva ore și de celelalte semne. În cazul traumatismelor directe, semnele apar imediat sau la 1—2 ore după accident, mult mai rar după câteva zile. În cazul traumatismelor indirecte — cu pierderea conștienței, bolnavul la revenire poate să perceapă imediat prezența zgomotului cranian caracteristic fistulei.

SIMPTOMATOLOGIE.

Exoftalmia pulsatilă — variază între 4 și 20 mm, în raport cu dimensiunile comunicării arterio-venoase. Ochiul este deviat în jos și în afară; pleoapa superioară este ptozată, dar nu acoperă corneea din cauza exoftalmie. Pleoapele sunt edemanțiate și venele sclerale-turgescente; chemozisul conjunctival este variabil. Venele regiunii orbitare sunt dilatate enorm și sunt pulsatile. Pulsațiile globului ocular sunt sincrone cu pulsul radial. *Suflul cranian* poate fi perceput și de bolnav, fiind foarte supărător; uneori este mai puternic noaptea decât ziua. Suflul poate fi ascultat la nivelul orbitei, în regiunea frontală sau temporală, de-a lungul pachetului vasculo-nervos al gâtului sau contralateral. Comprimarea arterei lezate duce la dispariția suflului. Uneori suflul iradiază pe toată suprafața craniană.

Cefaleea — cu localizare fronto-orbitară apare chiar la debut; este violentă, dar diminuă ca intensitate odată cu adaptarea vaselor la noile condiții hemodinamice.

Prinderea nervilor cranieni. Sunt prinși oculomotorii; inițial nervul abducens, cu devierea ochiului înspre unghiul intern al orbitei; uneori pot fi interesați și oculomotorul și trohlearul, producîndu-se o oftalmoplegie completă. Prinderea trigemenului (ramura oftalmică și mai rar maxilară) duce la tulburări obiective de sensibilitate; anestezia corneeană poate duce adesea la keratită neuroparalitică.

Modificări oculare. Tensiunea arterei centrale a retinei scade foarte mult, în special cea sistolică, care ajunge aproape la nivelul celei diastolice. Presiunea venoasă este mult crescută; pulsul venos spontan este foarte frecvent. Tensiunea oculară crește foarte mult, aproape ca în glaucom.

Examenul fundului de ochi arată stază papilară, cu aspecte de scurtcircuite coroido-retiniene. Este un edem activ, cu consecințe grave asupra funcției vizuale. Vederea coborâtă la 1/10 poate reveni complet, după tratarea fistulei, după cum poate rămîne pierdută în cazul unor tulburări ireversibile.

Tulburări cardio-circulatorii: foarte rar poate apărea o hipertrofie cardiacă, hipervolemie, hemodiluție și V.S.H. accelerată. În aval de fistulă tensiunea arterială este scăzută.

EXAMENE PARACLINICE

Radiografia craniană — rar poate arăta o voalare a sinusului sfenoidal sau o lărgire a găurii ovale, eventual a fisurii orbitale. În caz de fracturi, se constată modificările traumatice osoase.

Angiografia carotidiană arată ca imagine patognomonică pata lateroselară cu contur neregulat, ori policiclic sau cu aspectul unui plex varicos. Se mai pot vedea — în diferiții timpi ai angiografiei: — dilatarea enormă a venei orbitare superioare; — dilatarea carotidei interne; — legăturile anasto-

Scanned with OKEN Scanner

motice cu sinusul cavernos contralateral; — absența sau reducerea marcată a vascularizației arteriale a emisferei cerebrale respective. — În timpul arterial pot fi observate venele cerebrale superficiale injectate, prin schimbarea sensului de circulație în venele Brechet și Trolard. În angiografia carotidiană opusă — de cele mai multe ori fistula se injectează retrograd.

FORME CLINICE

După modul în care se face comunicarea arterio-venoasă, au fost descrise mai multe tipuri de fistule, cărora le corespund tot atâtea forme clinice. În cazul *fistulei anterioare* există: tipul obișnuit homolateral, un tip contralateral (cu exoftalmie de partea opusă carotidei lezate) și un tip bilateral, în care exoftalmia predomină în partea leziunii (debut concomitent sau „în basculă"). Au fost descrise și cazuri de dublă fistulă carotido-cavernoasă.

În cazul *fistulei posterioare*, drenajul se face către sinusul pietros superior.

În *tipul complex*, sângele arterial drenează simultan către multiple canale venoase.

Diagnosticul pozitiv se face pe baza semnelor clinice și angiografice.

Diagnosticul diferențial se face cu:

1). *Exoftalmia pulsatilă*; aceasta apare în: a) *tumoarea intraorbitară*; b) *anevrismele intracraniene* și *intraorbitare*; c) sindromul de *megadolico-carotidă*; 2. *Exoftalmia simplă* (vezi exoftalmia);

3. *Suflul cranian-coexistând cu exoftalmia*. Se întâlnește în comunicări arterio-venoase situate în altă parte decât în sinusul cavernos: între artera și vena oftalmică sau între carotida cervicală și vena jugulară. — *Suflul cranian izolat* — apare în comunicarea dintre artera cereberală posterioară și sinusul pietros superior sau între artera meningiană medie și sinusul pietros superior.

Evoluția fistulelor carotido-cavernoase este capricioasă și diferă mult de la caz la caz. Rar poate apare o hemoragie fatală; tot rar, se produce și vindecarea spontană. După intervenția chirurgicală (uneori chiar după angiografie), se poate produce vindecare. Alteori semnele bolii pot rămîne nemodificate sau dispar, pentru a reapărea după un interval mai scurt sau mai lung de timp.

PROGNOSTICUL

Cel vital este foarte bun; rar el este întunecat de accidentele hemoragice amintite. Prognosticul funcțional în ceea ce privește vederea este rezervat; keratita neuroparalitică (prin anestezie corneeană) amenință grav un glob ocular foarte expus traumatismelor, din cauza imposibilității de închidere a fantei palpebrale; ischemia retiniană postoperatorie duce uneori la compromiterea definitivă a acuității vizuale; edemul și hemoragiile retiniene pot retroceda, dar lasă sechele vizuale importante.

TRATAMENT

Compresia percutantă a carotidei cervicale a fost utilizată la început, efectuându-se manual sau cu diverse aparate, într-una sau mai multe ședințe zilnice, de durată variabilă.

Ligatura arterei carotide cervicale, realizează o vindecare în aproximativ 55% din cazuri; eventual completarea ligaturii cervicale cu cliparea intracraniană a arterei (trapping) dacă ligatura cervicală singură se dovedește a nu fi eficientă. Arseni și

Scanned with OKEN Scanner

colab. (1965) folosesc o metodă chirurgicală cu mai mulți timpi, care evită recidivele și micșorează riscurile ligaturii de carotidă: într-un prim timp are loc ligatura progresivă a arterei carotide interne sub nivelul bifurcației sale. Urmează apoi extirparea segmentului comprimat al arterei carotide comune între cele două ligaturi.

Unele metode vizează direct obliterarea fistulei prin fragment muscular sau cu o soluție vâscoasă preparată din fragmente de fibrină și substanță radioopacă, amestecate cu ser fiziologic (Speakman, 1964).

FISTULA L.C.R. (E.: cerebrospinal fluid fistula) (boală). Constă într-o soluție de continuitate a meningelor și a țesuturilor cranio-cerebrale, cu scurgere de L.C.R.

Apare în traumatisme cranio-cerebrale, postoperator, în intervenții pentru meningoencefalocele și meningomielocele (meningoencefalocelele pot fistuliza și spontan și traumatic). Fistula LCR reprezintă o complicație postoperatorie periculoasă, care poate fi preîntîmpinată prin alegerea momentului operator optim, abordarea adecvată a malformației, rezolvarea operatorie corectă a fiecărei localizări, prevenirea infecției intra- și postoperatorii (Arseni și colab., 1981).

Fistula de LCR în traumatismele cranio-cerebrale poate avea diverse localizări: 1) cranio-nazală; 2) cranio-faringiană; 3) cranio-auriculară. Se pot complica uneori cu un pneumatocel sau cu meningite recidivante. Complicațiile septice survin în 30—40% din cazuri.

Tratamentul este la început conservator; antibiotice, puncții lombare repetate. În fistulele persistente peste două săptămîni sau în cele recidivante este necesar tratamentul neurochirurgical.

FISTULĂ LABIRINTICĂ. (E. : labyrinthine fistula) (boală). Reprezintă una din cauzele sindroamelor vestibulare periferice, care apar în afecțiuni ale urechii interne. Se întâlnește în otitele cronice colesteatomatoase, care prin erodarea canalelor semicirculare osoase crează „fistula labirintică". Se descoperă astfel canalele membranoase, cu iritarea acestora, apărând un vertij extrem de violent, care domină simptomatologia. Vertijul este amplificat de tentativele de deplasare a capului. Durata crizelor vertiginoase este variabilă (de la minute la ore). De obicei tulburările de echilibru și manifestările vertiginoase diminuă progresiv în intensitate pe măsura distrugerii lente a labirintului, dar persistă o surditate totală la urechea afectată.

Fistula labirintică se poate întâlni și în otitele acute complicate cu leziuni osoase, precum și în formele cronice osteitice.

Examinările vestibulare evidențiază un nistagmus spontan, care se accentuează prin probele penumatice (de compresiune aeriană în conductul auditiv), constituind „semnul fistulei". Acest nistagmus mai poate fi evidențiat și prin compresia vaselor magistrale ale gâtului. Examinările radiologice (incidența Chaussé III) pot evidenția fistula labirintică. Dacă în evoluția tabloului clinic apare tendința de repetare tot mai frecventă a vertijului și se instalează hemicrania rebelă ipsilaterală, se poate presupune că procesul local de otolabirintită se complică prin instalarea unui proces infecțios intracranian (abces cerebral sau meningită). (Vezi și vertijul).

Fisură sfenopalatină. Sindromul de ~ (E.: sphenopalatine fissura syndrome) (sindrom). Sin: sindromul Bouvet.

Fiziopatic. Sindromul ~ (E.: physiopatic syndrome) (sindrom). sin: sindromul Babinski-Froment. Apare după traumatisme sau răniri ale nervilor,

Scanned with OKEN Scanner

având caracteristic faptul că tulburările motorii și senzitive depășesc în intensitate și extindere teritoriul deservit de nervul lezat. Astfel, la o plagă a antebrațului bolnavul nu poate mișca cotul și umărul, iar tulburările de sensibilitate pot urca și ele până la rădăcina membrului.

Frecvent, coexistă tulburări circulatorii și trofice (eritem, paloare, hipotermie, cianoză, atrofii), toate însă discrete și în contrast cu acuzele subiective (deficit motor, parestezii, contractură antalgică). Simptomele sunt persistente, dar pot oscila ca intensitate în decurs de câteva zile sau cedează parțial și trecător la curenți faradici de intensitate dureroasă

Tratamentul constă în tranchilizante, fizioterapie, corticoterapie și, în unele cazuri, debridarea chirurgicală a cicatricei traumatice (vezi și cauzalgia).

FIXAȚIE. REFLEXE DE ~ (E.: Fixation reflexes) (reflexe). Constau în mișcarea ochilor de la un obiect la altul, fixând privirea după dorință. În mod normal, fixarea se află în controlul voinței. Reflexele de fixație sunt modificate patologic în leziuni supranucleare, leziuni corticale sau ale căilor corticofugale înainte ca acestea să atingă centrii subcorticali. În leziunile supranucleare, bolnavul nu poate să-și transfere ochii de pe un obiect pe altul la comandă, dar poate urmări un obiect care se mișcă în direcția paraliziei; de asemenea, se pot evidenția excursii oculare normale la stimularea labirintică. Pierderea mișcărilor voluntare ale globilor oculari cu respectarea tuturor mișcărilor oculare reflexe se numește pseudo-oftalmoplegie. Paraliziile mișcărilor de lateralitate, cu păstrarea convergenței, indică o leziune corticală sau pe căile corticofugale înainte ca acestea să atingă centrii subcorticali. În unele cazuri, în care controlul voluntar se pierde, reflexele de fixație pot deveni neinhibate, privirea se ,,ancorează'' de un obiect, încât o mișcare ulterioară nu poate fi făcută decât după ce se elimină impulsurile retiniene (închiderea sau acoperirea ochilor). Aceste ultime situații au fost denumite ,,apraxie oculară motorie'' (Goldstein și Cogan, 1965) (vezi paraliziile oculogire supranucleare; vezi apraxie oculară).

FLACCIDITATE MUSCULARĂ. (E.: Muscular hypotonia) (simptom). *Lat. flaccidus = flasc: absența tonicității (atonie, hipotonie) (vezi atonie musculară).*

FLAPPING TREMOR (Engl.) (semn). Este numit și asterixis. Este o diskinezie caracterizată prin mișcări de adducție-abducție și flexie-extensie ale degetelor, precum și mișcări alternative de flexie-extensie ale mâinii. Mișcările au amplitudine mare și frecvență redusă (2—4 cicli pe secundă). Diskinezia poate fi pusă în evidență punând bolnavul să țină brațele întinse și degetele în abducție.

,,Flapping-tremor''-ul se întâlnește în encefalopatia hepatoportală. Mai rar poate fi observat în uremie, acidoza respiratorie și hipomagneziemie (vezi și asterixis).

FLATAU. SEMNUL LUI ~ (E.: Flatau's sign) (semn). sin.: fenomenul nucomidriatic (sau occipito-midriatic). Fenomen care se produce în cazurile de meningită. Constă în declanșarea midriazei la manevra de flectare a capului (vezi meningite).

FLATAU. SIMPTOMUL LUI ~ (E. Flatau's symptom) (simptom). În unele cazuri de tuberculoză la copii (în faza tardivă a bolii, flectarea puternică

și repetată de câteva ori, a trunchiului înainte, produce erecție. (Sin.: simptomul erecției).

FLATAU. SINDROMUL MENTONIER AL LUI ~ (E.: Flatau's mentalis syndrome) (sindrom). Constă într-o constelație de simptoame de eliberare din grupul reflexelor mentoniere: reflex nazo-mentonier, reflex corneomentonier (Flatau), reflex de ,,înfulecare'' Oppenheim și reflex palmomentonier Marinescu-Rodovici.

FLATAU. ENCEFALOLEUCOPATIA LUI ~ (E.: Flatau's encephaloleucopathy) (boală). Sin.: leucoencefalopatia periaxială difuză (vezi Schilder-Foix) (boală).

FLATAU-STERLING. SEMNUL ~ (E. Flatau-Sterling sign) (semn). sin: semnul fosei suprarotuliene. În leziuni ale nervului crural se produce aplatizarea și deformarea convexității fiziologice a coapsei (pe fața sa anterioară) și apariția unei depresiuni suprarotuliene, ca urmare a relaxării și atrofiei musculare.

FLATAU-STERLING. BOALA LUI ~ (E.: Flatau-Sterling disease) (boală). Este un spasm de torsiune progresiv, asemănător cu spasmul de torsiune de tip Ziehen-Oppenheim, descris de Flatau și Sterling în 1911 sub denumirea de ,,dystonia musculorum deformans''. S-a considerat inițial ca având o etiologie necunoscută. Se produce atrofia progresivă a celulelor nervoase mici din neostriat și din regiunea sublenticulară (sin.: incorect: distonie lenticulară progresivă — Thèvenard, 1926; Riser, 1952). Clinic se manifestă prin spasme musculare de torsionare, care imprimă corpului poziții bizare și grotești, cu variabilități extreme ale atitudinii corporale, care este contorsionată, onduloasă, manierată, burlescă. Acest aspect contorsionat al bolnavului a sugerat lui Wimmer (citat de Riser, 1952), descrierea de aspect asemănător lui ,,Laocoon'' înlănțuit sau al unui ,,clown macabru''. Se asociază o lordoză exagerată, poziții vicioase de torticolis și/ sau de extensie forțată a capului, precum și mișcări de tip coreo-atetozic ale membrelor superioare și ale mușchilor feței și limbii.

FLEISCHER-KAYSER. SEMNUL LUI ~ (E.: Fleischer-Kayser sign) (semn). sin: inelul pericornean Kayser-Fleischer. Este un semn clinic obiectiv ce apare în degenerescența hepatolenticulară (Wilson), datorită tulburării metabolismului cupric.

Se manifestă în special la nivelul corneei, sub forma unei benzi verde-brună de 1—3 mm lățime la periferia corneei, neatingînd limbul, vizibilă la lampa cu fantă și uneori cu ochiul liber. Inelul este situat pe partea posterioară a membranei lui Descemet și se datorează depunerii granulelor de cupru (vezi Wilson, boala lui ~).

FLEXIE. REFLEXE DE ~ (E.: flexion reflexes) (reflexe). Sunt foarte multe reflexe de flexie. Amintim aici reflexele de flexiune ale degetelor, care se constituie în reflexe (semne) patologice piramidale. Aceste reflexe de flexiune ale degetelor se declanșează prin trei manopere (Rosner, Trömner și Hoffmann), care împrumută și numele respectivelor reflexe (vezi: Hoffmann, Rosner, Trömner).

Scanned with OKEN Scanner

FLEXIA COMBINATĂ A COAPSEI ȘI A TRUNCHIULUI. (E.: combined flexion of thigh and trunk) (semn). Semn clinic obiectiv, descris de Babinski în diagnosticul diferențial al hemiparezei organice față de cea funcțională. El reprezintă o sinkinezie de flexie (vezi sinkinezii). În momentul în care bolnavul încearcă să treacă din decubit dorsal în poziție șezândă, coapsa se flectează pe bazin, membrul inferior paretic ridicându-se deasupra planului patului. La membrul sănătos acest fenomen nu se produce din cauza intervenției extensorilor coapsei, care fixează membrul inferior pe pat; de partea hemiplegică, posibilitatea acțiunii concomitente a unor mușchi care aparțin sinergiei de flexie și a altora care aparțin sinergiei de extensie este pierdută. Fenomenul nu apare în hemiplegia funcțională.

FLEXIA DORASLĂ A PICIORULUI. (E.: foot dorsal flexion) (semn). Semn clinic obiectiv cu aceeași valoare semiologică ca și flexia combinată a coapsei și trunchiului. Se mai numește și flexia sinkinetică a piciorului pe gambă sau fenomenul tibialului anterior al lui Strümpell. Se întâlnește în hemipareză. Se cere bolnavului să flecteze gamba pe coapsă împotriva unei rezistențe (opuse de examinator). Se produce o flexie sinkinetică a piciorului pe gambă.

FLEXIUNEA TONICĂ PREHENSIVĂ (E.: tonic prehensive flexion) (semn). Sub această denumire se reunesc o serie de reflexe patologice cu valoare diagnostică importantă. Este vorba despre reflexele de apucare forțată (sau fenomenele înrudite), mișcarea de apucare forțată, reflexul tonic al palmei (Botez) și al plantei (Goldstein-Kleist) și mișcarea tonică a plantei (Fradis-Botez). Acestea sunt reflexe proprioceptive, care deși realizează un act motor de model gestual, nu exprimă un fenomen de excitare corticală ci este, dimpotrivă, expresia unei leziuni premotorii în aria 6. Consecutiv leziunii prepiramidale, se produce o eliberare a centrilor extrapiramidali subcorticali, care răspund la excitația proprioceptivă, printr-o contracție simultană și convergentă a flexorilor digitali și palmari. Toate fenomenele de flexie tonică prehensivă au valoare localizatoare numai dacă sunt unilaterale, indicând de obicei o tumoare în lobul frontal opus. Pot apărea și bilateral, ca expresie a sindromului de HIC sau a unei tumori care invadează ambii lobi frontali. (vezi: frontal, sindrom).

FLUTTER OCULAR. (E.: ocular flutter) (semn). Reprezintă oscilațiile globilor oculari în timpul fixării privirii și la sfârșitul ei, cu direcție orizontală, în serie de 3—4, și cu o frecvență de 3—10 cicli/secundă, de amplitudine aproximativ egală.

Fenomenul apare în leziuni ale tracturilor cerebeloase sau ale cerebelului (vezi cerebelar, sindrom).

FOCAR EEG (E.: EEG focus) (semn EEG) (vezi EEG, epilepsia).

FOCAR EPILEPTOGEN (E.: epileptogenic focus) (semn EEG) (vezi epilepsia).

FOCALĂ. EPILEPSIE ~ (E.: focal epilepsy) (boală) (vezi epilepsie).

FOELLING. BOALA LUI ~ (E.: Foelling's disease) (boală). Sin.: idioție (imbecilitate) fenilpiruvică. Descrisă de Foelling (1934), fiind conse-

cutivă tulburărilor în metabolismul proteic cu prezența în urină a acidului fenilpiruvic, produs al oxidării incomplete a fenilamidei. Clinic se traduce prin debilitate mintală mergând până la imbecilitate, nanism, rigiditate musculară, tulburări de mers, tremurături, mișcări coreo-atetozice, spasme ș.a. (vezi: imbecilitate; encefalopatie) ș.a.

FOERSTER*. SINDROMUL LUI ~ (E.: Foerster's syndrome) (Sindrom). Sin.: hiperpatia talamică, sau „suprareacția talamică", „over-reaction" (Head și Holmes). Constă în apariția unei dureri foarte vii, de partea bolnavă cu caracter de arsură și cu un colorit afectiv extrem de dezagreabil, la orice excitanți, chiar subliminari aplicați pe partea bolnavă sau sănătoasă (senzitivi, senzoriali) și chiar psihici. Astfel, o excitație tactilă, dureroasă sau termică în special frigul sau aerul rece), chiar simpla atingere a tegumentului, bărbieritul, pieptănatul etc., declanșează de partea bolnavă o durere foarte vie, stimulii dureroși fiind resimțiți mult mai puternic decât în mod normal (hiperalgezie). De asemenea, lumina puternică, unele mirosuri (îndeosebi cele dezagreabile), emoțiile, excitanții acustici și excitațiile viscerale, pot declanșa dureri foarte vii de partea bolnavă. Această tendință de a reacționa excesiv la orice excitație senzitivă, senzorială sau psihică, reprezintă fenomenul de suprareacție talamică („over-reaction" Head și Holmes) sau hiperpatie. (vezi sindromul talamic; hierpatia).

FOERSTER. SINDROMUL LUI ~ (E.: Foerster's syndrome) (sindrom). Rigiditatea musculară arteriosclerotică; descrisă de Foerster.

Apare la o vârstă înaintată, este relativ rar și are o evoluție în general rapidă, de multe ori progresând în etape, datorită unor mici ictusuri. Leziunea vasculară afectează ganglionii bazali, în special globul palid și substanța neagră, precum și partea anterioară a ambelor capsule interne.

Sindromul este în întregime hipertonic, fără tremor (sau rar) fără afectarea de nervi cranieni. Uneori pot coexista tulburări de memorie, sindrom pseudobulbar. Hipertonia este de tip plastic. Rigiditatea este generalizată, interesând mai ales trunchiul și membrele, respectând fața. Se constată hipokinezie. Diminuarea forței musculare, exagerarea reflexelor de postură. Această rigiditate ar fi, după unii autori, o formă clinică particulară a bolii Parkinson.

Hipertonia membrelor inferioare ar fi un fel de paratonie (Kreindler, 1971). Nu sunt semne piramidale.

Un simptom caracteristic este catalepsia, tendința pe care o au bolnavii de a păstra vreme îndelungată pozițiile imprimate pasiv membrelor.

Diagnoscticul diferențial se face cu celelalte paraplegii ale bătrânilor (vezi paraplegia), cu boala Parkinson și cu alte sindroame extrapiramidale.

FOERSTER. SINDROMUL LUI ~ (E.: Foerster's syndrome) (sindrom). Varietate clinică de encefalopatie infantilă, caracterizată în principal prin atonie musculară și astazie.

Se mai numește și: copilul moale, diplegia Foerster, diplegia cerebrocerebeloasă Clark, diplegie atonică congenitală, sindromul atono-astatic.

Clinic se caracterizează prin: hipotonie până la atonie musculară, copilul nu poate merge, nu poate să-și țină capul în poziție verticală și prezintă astazie. Reflexele osteotendinoase sunt normale sau ușor exagerate (spre deosebire de hipotonia congenitală Oppenheim, în care acestea sunt abolite).

---

* Foerster (Förster) Otfrid, neurolog german, 1873–1941.

Scanned with OKEN Scanner

Alte semne: adipozitate de tip hipofizar, febră de origine centrală; hidrocefalie internă (vezi copilul moale).

FOERSTER-ALTENBURGER. REFLEXUL ~ (E.: Foerster-Altenburger reflex) (reflex). Sin.: reflexul de tensiune: stretchreflex; Dehnungreflex; miostatic reflex. Descris de Liddel și Sberrington (1924) și de Foerster și Altenburger (1933). Mușchiul flasc, paretic, arată, în momentul unei tensiuni reflexe sau al unei mișcări voluntare, o mare excitabilitate. Este vorba de o excitație spinală, care pe căile de conducere din măduva spinării este transmisă mușchilor antagoniști și produce „fenomenul revenirii".

FOIX. SINDROMUL ~(E.: Foix's syndrome) (sindrom). Sin.: sindromul peretelui lateral al sinusului cavernos al lui Foix sau sindromul de sinus cavernos; sindromul Foix-Jefferson. Constă în prinderea unilaterală a nervilor oculomotori și a nervului oftalmic. În unele cazuri se asociază și atingerea nervului optic de aceeași parte. Această simptomatologie este dată de situația topografică a nervilor respectivi la nivelul sinusului cavernos: nervul oculomotor traversează oblic sinusul cavernos, trecând pe sub nervii trohlear și oftalmic, care se află în peretele lateral al sinusului. Semiologic se realizează: oftalmoplegie unilaterală (debutând prin paralizia nervului abducens), nevralgie în teritoriul nervului oftalmic, paralizia perechilor III și IV și exoftalmie. Jefferson descrie 3 variante ale sindromului: a) *sindromul anterior*, identic cu sindromul de fisură orbitară superioară (cu afectarea și a nervului optic); b) *Sindromul median* afectează toți oculomotorii și primele două ramuri ale trigemenului (oftalmic și maxilar superior). Clinic se caracterizează prin oftalmoplegie completă și tulburări de sensibilitate pe primele două ramuri ale trigemenului; c) *Sindromul posterior*, afectează toate ramurile trigemenului (și fibrele motorii), perechea a III-a și rareori și perechea VI-a. După Roger și colab. (1969), sindromul posterior este similar cu sindromul de fisură sfeno-pietroasă al lui Bonnet (1953), produs de anevrisme de carotidă. După Bonnet (1957), succesiunea de afectare este următoarea: paralizie de abducens, leziunea marelui nerv pietros superficial (cu lăcrimare), prinderea progresivă a trigemenului (ramurile I, apoi II și apoi III) și doar în final este afectat nervul oculomotor comun. După Bonnet (1957) se adaugă a patra variantă: sindromul paratrigeminal al lui Raeder.

Etiologia sindromului este variată:

1. Tumori: a) ale regiunii hipofizare (craniofaringioame), care realizează sindromul median. b) Tumori maligne ale nazofaringelui, cu invadarea bazei craniului. c) Tumori metastatice.
2. Anevrisme ale arterei carotide.
3. Traumatisme, îndeosebi cu realizarea fistulei carotido-cavernoase, care semiologic realizează rapid oftalmoplegii, exoftalmii pulsatile și simptome trigeminale.
4. Tromboflebitele sinusului cavernos realizează exoftalmie masivă, edem palpebral cu extensie spre frunte și spre regiunea temporală, stare septicemică gravă, leziuni ale oculomotorilor și trigemenului.
5. Alte procese infecțioase: meningite bazale, meningite luetice.
6. Boli de sistem: mielomul multiplu.

FOIX. SINDROMUL ~(E.: Foix's syndrome) (sindrom). Sin: sindromul parietal profund al lui Foix. Este o varietate clinică a sindromului parietal,

Scanned with OKEN Scanner

prin leziunea stângă. Însumează următorul context semiologic: a) tulburări senzitive bilaterale, interesând mai ales simțul pozițiilor; b) apraxie ideomotorie bilaterală; c) afazie moderată (de tip senzorial); d) hemiplegie dreaptă. (vezi sindromul de lob parietal).

FOIX-ALAJOUANINE. BOALA LUI ~ (E.: Foix-Alajouanine disease) (boală). Sin.: mielita necrotică subacută a lui Foix-Alajouanine) (myelitis necroticous subacuta). Este o mielomalacie angiodisgenetică, cauzată de o fibroză hiperplastică și o endarterită proliferantă a intimei vaselor mici, care dau focare de mielomalacie localizate. Vasele mici prezintă o îngroșare hialină și sunt obliterate; venele superficiale sunt îngroșate. Endo-mezovasculita poate cuprinde vasele extramedulare și intramedulare. Leziunea fundamentală constă într-o degenerare necrotică extensivă a măduvei, care debutează în segmentele caudale, nedepășind în sens cranial segmentele toracale mijlocii. Necroza afectează substanța cenușie mai mult decât pe cea albă. Se pare că leziunile vasculare au un caracter primitiv. Unii autori o consideră ca o angiomatoză venoasă, complicațiile necrotico-hemoragice fiind secundare. Patogenia leziunilor medulare este explicată prin tromboza progresivă și infarctele ischemice în teritoriul vaselor anormale.

Clinic, boala se caracterizează prin tulburări motorii, tulburări de sensibilitate, trofice și sfincteriene. Apare la vârsta mijlocie, fiind mai frecventă la bărbați. Debutează cu parapareză la început, apoi paraplegie și dureri în membrele inferioare. În cazurile avansate, paraplegia spastică se transformă în paraplegie flască. Reflexele osteotendinoase sunt exagerate la început, apoi diminuate. Tulburările de sensibilitate apar după cele motorii și au un mers ascendent, încep în segmentele sacrate și interesează toate modurile. La început pot fi disociate, devenind apoi totale.

Diagnosticul de mielită necrotică subacută va fi suspectat, atunci când simptomele de tip periferic (atrofii musculare, abolire de reflexe) sunt întinse la un număr mare de segmente. Deosebit de semnificativă ar fi localizarea semnelor periferice la două nivele medulare. (Voiculescu, 1972).

Diagnosticul diferențial se face cu alte mielopatii și cu compresiile medulare.

Boala are o evoluție progresivă, subacută, cu o durată de 4—5 ani. Există și forme clinice în care evoluția este rapidă.

LCR este normal în primele faze ale bolii, apoi se poate găsi și o limfocitoză și mai ales o creștere a proteinelor (Kreindler, 1971).

Tratamentul se face cu vasodilatatoare, la care se asociază corticoterapie, miorelaxante și terapie de recuperare motorie.

FOIX-ALAJOUANINE. TABESUL POLIARTROPATIC AL LUI ~ (E.: Foix-Alajouanine polyarthropatic tabes) (boală). Tabesul poate produce adesea mai multe artropatii la același bolnav. În forma descrisă de Foix-Alajouanine sunt prinse mai multe articulații: a genunchiului, a piciorului, mediotarsiană, astragalocuboidiană, calcaneo-cuboidiană, tarso-metatarsiană (care se localizează cu maximă frecvență la nivelul halucelui și se însoțește și de ulcer perforant plantar), coxo-femurală (mai rar); la membrul superior artropatiile sunt mai rare (vezi tabes dorsalis).

FOIX-ALAJOUANINE-DAUPTAIN. SINDROMUL ~ (E.: Foix-Alajouanine Dauptain syndrome). (sindrom). Se întâlnește în luesul „bazilar" și constă clinic din: hemianopsie bitemporală, crize de tip narcoleptic și poliurie (element de diabet insipid) (vezi neuroluesul).

FOIX-CHAVANY-HILLEMAND. SINDROMUL ~ (E.: Foix-Chavany-Hillemand syndrome). (sindrom). Sin.: sindromul mioclonic al calotei protuberanțiale sau mioritmia lui Grucher. Descris în 1926 de Foix-Chavany și Hillemand, acest sindrom reprezintă consecința unei hemoragii sau a unui focar de ramolisment care interesează bandeleta longitudinală posterioară, oliva bulbară și pedunculul cerebelos superior (respectiv triunghiul lui Mollaret). A mai fost relatat în caz de tumori cerebeloase, în meningita cerebrospinală și în unele forme de scleroză multiplă. Sindromul fusese inițial descris de Kuepper (1873) și de Spencev (1886) sub denumirea de „nystagmus pharyngis et laryngis). Grucher (1933) a numit ulterior acest sindrom mioritmic (vezi mioclonia). Se caracterizează prin mioclonii simetrice și bilaterale ale vălului palatin și ale laringelui.

FOIX-CHAVANY-LÉVY. SINDROMUL LUI ~ (E.: Foix-Chavany-Lévy syndrome) (sindrom). Sin.: sindromul senzitiv cortical (vezi sindroame senzitive).

FOIX-CHIRAY-NICOLESCU. SINDROMUL LUI ~ (E.: Foix-Chiray-Nicolesco syndrome) (sindrom). Sin.: sindromul nucleului roșu superior (vezi: Chiray-Foix-Nicolescu, sindrom).

FOIX-HILLEMAND. SINDROMUL ~ (E.: Foix-Hillemand syndrome) (sindrom). Sin.: sindromul pontin paramedian, numit și sindrom pontin anterior (Dejerine) sau sindrom pontin median. Sindromul pontin median Foix-Hillemand constituie forma cea mai frecventă a sindroamelor vasculare pontine. El este determinat de ocluzia arterelor paramediane prin ateroscleroza trunchiului bazilarei și interesarea originii acestor artere sau prin obstruarea lor directă. Frecvența atingerii acestui teritoriu arterial se explică prin numărul redus de artere, precum și prin desprinderea lor directă din bazilară și prin ramificarea lor în punte încă de două ori în unghi aproape drept, realizând astfel o zonă deosebit de sensibilă la anoxie (Mareș și Dimitriu, 1962). Ramolismentul este localizat la nivelul 1/3 mijlocii sau inferioare a piciorului protuberanței. În leziuni unilaterale se manifestă printr-o hemipareză sau hemiplegie controlaterală, cu predominanță brahială. În leziunile bilaterale (care sunt mai frecvente) se realizează o paraplegie, iar în cazuri rare, o tetraplegie. În leziunile ventrocaudale, infarctul poate interesa de aceeași parte perechea a VII-a și uneori a VI-a, realizând sindromul altern Millard-Gubler (paralizie facială, periferică, eventual cu paralizia dreptului extern ipsilaterală, asociată cu hemiplegie controlaterală). Această asociere apare rar în forma pură și exprimă o etiologie de regulă tumorală sau hemoragică (Loeb și Meyer, 1965). Deficitul motor se instalează brutal, fiind precedat la multe cazuri, de accidente ischemice tranzitorii, exprimate prin episoade paretice, însoțite de cefalee și vertij.

FOIX-HILLEMAND. SINDROMUL LUI ~ (E.: Foix-Hillemand syndrome) (sindrom). Sin.: sindromul fosetei laterale a bulbului; sindromul Wallenberg; sindromul lateral bulbar; sindromul retro-olivar al lui Déjerine; sindromul arterei cerebeloase postero-inferioare (vezi: Wallenberg, sindromul lui ~).

FOIX-HILLEMAND. SINDROMUL TALAMO-PERFORAT AL LUI ~ (E.: Foix Hillemand thalamo-perforate syndrome) (sindrom). Numit și sindromul talamic anterolateral. Descris de Foix și Hillemand în 1925, este cauzat de

Scanned with OKEN Scanner

obliterarea arterei talamo-perforate, care irigă următorii nuclei talamici: nucleul ventral lateral, partea ventrală a nucleului dorso-median, nucleul ventral median și nucleul semilunar al lui Flechsing (partea medială a nucleului ventral posterior).

Clinic se caracterizează prin: — hemisindrom cerebelos, cu hemiataxie, tremor intenţional, asinergie; mișcări involuntare de tip coreo-atetozic; mână talamică; hemianestezie — puțin marcată, mai accentuată la față, redusă la membrul superior, absentă la membrul inferior (Sager, 1960).

Etiologia este vasculară, iar **tratamentul** se orientează în consecință (vezi: sindroamele talamice).

FOIX-HILLEMAND-SCHALIT. SINDROMUL LUI ~ (E.: Foix-Hillemand-Schalit syndrome) (Sindrom). Sin.: sindromul bulbar paramedian; sindromul interolivar Dejerine; sindromul interolivar al lui Reynold-Revillod-Dejerine; hemiplegia alternă inferioară. A fost descris pentru prima dată de Dejerine în 1914 sub numele de sindrom bulbar anterior sau interolivar.

Este consecința unui ramolisment bulbar, produs prin ocluzia arterei spinale anterioare. Este un sindrom rar întâlnit, explicat în parte și prin existența sistemului anastomatic care unește artera spinală anterioară de artera vertebrală de ambele părți și de artera spinală posterioară (Meyer și Herdon, 1962; Schott, 1967). Acest ramolisment constituie varietatea cea mai înaltă a sindroamelor anterioare, localizările medulare (sindromul Spiller și sindromul Preobrasensky sau sindromul sulco-comisural) reprezentând expresiile joase ale acestor sindroame anterioare (Popoviciu și Pascu, 1981).

SIMPTOMATOLOGIE CLINICĂ

Sindromul se traduce clinic printr-o hemipareză sau hemiplegie contralaterală inferioară (respectând fața), prin atingerea piciorului piramidei bulbare, însoțită uneori și de o hemianestezie cu disociație de tip tabetic (prin interesarea panglicii Reil și a fasciculului anterior, păstrând integritatea fasciculului spinotalamic posterior). De partea leziunii apare paralizia unilaterală a limbii, cu atrofii și fasciculații, datorită leziunii concomitente a hipoglosului. Perechea a XII-a este afectată prin leziunea fibrelor radiculare ale acestuia, în traiectul lor intrabulbar, în regiunea bulbară paramediană. Sindromul apare mai frecvent în cadrul unor leziuni mai întinse, în sindroamele combinate mediane și laterale bulbare, în ramolismentele mediano-bulbo-pontine, în leziuni bulbare mediane duble, când realizează o tetraplegie, anestezie de tip tabetic și paralizie lingual bilaterală (Meyer și Herdon, 1962) sau în asociere cu sindroamele decusației piramidale și ale arterei cerebeloase postero-inferioare (Schott, 1967).

FOIX-JEFFERSON. SINDROMUL LUI ~ (E.: Foix-Jefferson syndrome) (sindrom) (vezi: sindromul de sinus cavernos).

FOIX-JULIEN-MARIE. BOALA LUI ~ (E.: Foix-Julien-Marie disease) (boală). sin.: scleroza cerebrală centro-lobară (vezi scleroză cerebrală).

FOIX-MARIE. SINDROMUL LUI ~ (E.: Foix-Marie syndrome) (Sindrom). sin.: hemipareza cerebeloasă a lui Marie și Foix sau sindromul lateral. Sindromul are *etiologie* vasculară (infarct), dar ca frecvență este rar. El este realizat prin obliterarea arterelor circumferențiale scurte, ramuri din arterele bazilară și cerbeloasă antero-inferioară (în treimea inferioară a punții)

și din arterele bazilară și cerebeloasă superioară (în cele două treimi superioare pontine). Leziunea interesează pedunculul cerebelos mijlociu, rădăcina nervului trigemen și uneori și fasciculul piramidal și lemniscul lateral.

Clinic se caracterizează prin hemisindrom neocerebelos situat de aceeași parte cu leziunea, constând din tulburări de echilibru, dismetrie, dissinergie și disdiadococinezie, hemipareză piramidală controlaterală și uneori hemihipoestezie cu disociație siringomielică.

În cazul interesării arterei cerebeloase mijlocii, tabloul clinic corespunde unui sindrom pontin lateral extins, realizându-se paralizia perechilor a V-a și a VII-a de nervi cranieni, surditate și sindrom Claude Bernard-Horner.

FOIX-MARIE-ALAJOUANINE. BOALA LUI ~ (E.: Foix-Marie-Alajouanine disease) (boală). Sin.: atrofia cerebeloasă tardivă cu predominanță corticală (vezi: atrofiile cerebeloase).

FOIX-MASSON. SINDROMUL LUI ~ (E.: Foix-Masson syndrome) (sindrom). (sin.: sindromul de răspântie subtalamică al lui Darquier.

Sindromul este realizat prin obstrucția porțiunii inițiale a arterei cerebrale posterioare și a arterei comunicante posterioare, dar în special a arterelor grupului oral al pediculului retromamilar. În acest fel se realizează un ramolisment al regiunii subtalamice, care cuprinde următoarele formațiuni anatomice: fasciculul piramidal, căile sensibilității superficiale și profunde, radiațiile optice, fibre ale pedunculului cerebelos superior și fasciculele ce unesc formațiunile lenticulare cu nucleul roșu.

Clinic, sindromul se caracterizează prin următoarele simptome cu localizare controlaterală: hemipareză sau hemiplegie; hemianestezie de tip talamic, fără hiperpatie; mișcări involuntare de tip coreic, hemibalic sau atetozic; sindrom cerebelos cu tremor intențional, dismetrie, asinergie și disdiadocochinezie; hemianopsie omonimă laterală.

De obicei nu se întâlnesc toate simptomele, ci numai unele din ele, sindromul global fiind foarte rar. Diagnosticul diferențial se impune cu sindromul talamic și mezencefalic (de nucleu roșu superior).

FOIX-SCHILDER. BOALA LUI ~ (E.: Foix-Schilder disease) (boală) sin.: leucoencefalopatia periaxială difuză a lui ~; boala lui Flatau (vezi: Schilder, boală).

FOIX-THÉVENARD. REFLEXUL POSTURAL AL LUI ~ (E.: Foix-Thévenard postural reflex) (reflex). Descris de Foix și Thèvenard în 1923. Sin.: reflexul postural elementar Delmas -Marsalet (1927).

Reflex fiziologic. Constă în păstrarea reflexă a tonusului muscular în caz de schimbare a poziției corpului, ceea ce face posibilă menținerea poziției de ortostatism.

FOIX-THÉVENARD. SEMNUL LUI ~ (E.: Foix-Thèvenard sign) (semn); sin.: semnul (simptomul) „împingerii".

La omul sănătos, un mic impuls (împingere) înapoi determină contracția (încordarea) extensorilor membrelor inferioare, precum și a mușchilor trunchiului (inclusiv abdominali), iar impulsul (împingerea) înainte determină contracția flexorilor. În cazul afecțiunilor cerebeloase, aceste reacții sunt păstrate, dar bolnavul își pierde ușor echilibrul. În sindroamele extrapiramidale hipertonico-hipokinetice aceste reacții sunt diminuate (Vezi reflexele de postură generale).

Scanned with OKEN Scanner

FONGUS CEREBRAL (E.: cerebral hernia) (boală). Termen consacrat herniei cerebrale, consecutivă efectului traumatic al dilacerării cerebrale directe. Este o complicație frecventă a plăgilor cranio-cerebrale penetrante. Fongus-ul cerebral constă în ieșirea treptată a unei porțiuni din creier prin orificiul de rănire. După momentul apariției în raport cu traumatismul, el poate fi: a) P r e c o c e, datorită edemului cerebral, hemoragiilor sau hidrocefaliei acute traumatice; mai este denumit și b e n i g n, deoarece are tendința de a se micșora și se poate vindeca în câteva zile, sau 2—3 săptămâni; semnele meningeale și cele infecțioase lipsesc; semnele cerebrale se ameliorează progresiv; b) T a r d i v sau m a l i g n, produs de o complicație infecțioasă tardivă a plăgii (encefalită, abces cerebral). Semnele infecțioase sunt evidente; hernia cerebrală are tendință la creștere, se poate strangula, dând naștere la leziuni vasculare și necrotice secundare sau la deschiderea ventriculilor cerebrali. (vezi: traumatismele cranio-cerebrale).

FORBES. BOALA LUI ~ (E.: Forbes' disease) (boală). Boală metabolică (encefalopatie dismetabolică, tezaurismoză, produsă prin tezaurizare de glicogen (tip III) (vezi: encefalopatii; tezaurismoze).

"FORCED GRASPING" (Engl.) (semn). Sin.: reflexul lui Adie și Critchley reflexul de apucare forțată.

FORD-ADAMS. SINDROMUL LUI ~ (E.: Ford-Adams syndrome) (sindrom). Sin.: sindromul arterei cerebeloase anteroinferioare. Prin ocluzia acestei artere care evoluează de obicei asimptomatic, având multe anastomoze, se creează un ramolisment cuprinzând: tegmentul lateral pontin, pedunculul cerebelos inferior și mijlociu, floculus, fața inferioară a emisferei cerebeloase. Nervii cranieni prinși sunt: nucleul senzitiv al trigemenului, nucleul facialului și al perechii a opta.

Clinic se constată de partea leziunii: surditate unilaterală, paralizie facială, sindrom Claud Bernard-Horner, tulburări de sensibilitate tactilă a feței, nistagmus și semne cerebeloase. Controlateral: — tulburări de sensibilitate termoanalgezică. Uneori în cadrul sindromului mai pot apărea: paralizia privirii laterale, diplopie încrucișată.

FORD-WILKINS. SINDROMUL LUI ~ (E.: Ford-Wilkins syndrome). Sin.: sindromul Ferrazini-Fanconi; Sin.: anestezia generală la durere (vezi durere).

FORESTIER-SICARD. SINDROMUL LUI ~ (E.: Forestier-Sicard syndrome) (syndrom). Sindrom senzitiv periferic, rezultat din leziunea rădăcinii nervului periferic în porțiunea extrameningeală, la nivelul traversării găurii de conjugare, respectiv la nivelul porțiunii așa-numite „funiculare" (vezi: funiculita).

FOSĂ POSTERIOARĂ. SINDROMUL DE ~ (E.: posterior fossa syndrome) (sindrom). Fosa posterioară este regiunea anatomică situată între tentorium (cortul cerebelului) și partea posterioară a bazei craniului (dinapoia stâncilor oaselor temporale).

Limita anterioară este constituită de peretele posterior al șeii turcești (dorsum sellae) și creasta superioară a stâncilor temporale (crista piramidis), iar limita posterioară, marginea superioară a șanțului transvers și protuberanța occipitală internă. Acest spațiu restrâns închide formațiuni importante ale

Scanned with OKEN Scanner

sistemului nervos central: trunchiul cerebral, cerebelul, ultimele zece perechi de nervi cranieni, sistemul vascular vertebro-bazilar.

Simptomatologia proceselor expansive ale fosei posterioare. Simptomatologia proceselor expansive ale fosei posterioare este influențată de volumul restrâns și inextensibil al fosei posterioare, ca și de formațiunile nervoase pe care le cuprinde.

1. *Hipertensiunea intracraniană* se manifestă prin: *cefalee* în localizare occipitală sau supraorbitară, cu apariție încă de la debut (78% din cazuri), putându-se manifesta acut, continuu sau în crize; *vărsături* ce pot fi izolate (fără cefalee), fără grețuri, în jet sau însoțind cefaleea pe care o diminuează. Apar frecvent la schimbarea poziției capului; *staza papilară și atrofia optică* apar la peste 58% din cazuri; *tulburări psihice* ca: bradipsihia, confuzia, apatia, stuporul, euforia, delirul; *mărirea dimensiunilor craniului* apare în special la copii, iar percuția craniului dând uneori zgomotul de oală spartă.

2. *Sindromul cerebelos* se manifestă prin: hipotonie ce poate fi omolaterală cu leziunea (în procesele ce afectează hemisferul cerebelos) sau bilaterală (în tumorile de vermis); *asinergie cerebeloasă: retropulsie* (în leziunile vermiene) sau *lateropulsie* (în leziunile hemisferelor cerebeloase; *hipermetrie; adiadocokinezie; vorbire cerebeloasă.*

3. *Sindromul vestibular* se manifestă prin *vertij* fugace, tranzitoriu sau continuu; *tulburări ale senzației ponderale a corpului* (mai ales pentru cap); *ataxie cerebeloasă; nistagmus.*

Semnele cerebeloase sunt persistente și progresive, pe când cele vestibulare sunt mai precoce, mai marcate, dar mai efemere, căpătând un caracter disarmonic.

4. *Atitudinea capului.* Uneori se poate constata o atitudine ceremonioasă a capului (cu înclinarea laterală și flexia acestuia, mai rar punându-se în evidență o poziție de rotație a capului.

5. *Tulburările motorii* survin rar, putând îmbrăca formele de paraparezâ, triparezâ, hemiparezâ sau tetraparezâ atunci când leziunea este în clivus, formamen magnum, ventriculul IV.

6. *Tulburările de sensibilitate* pot fi de ordin subiectiv cu dureri, parestezii în umăr, membrul superior, sau obiective cu perturbarea sensibilității profunde, mai ales, îmbrăcând uneori aspectul unor hemihipoestezii.

7. *Tulburările de reflexe.* Abolirea reflexelor miotatice și reflexele plantare în extensie sunt adesea întâlnite în procesele de fosă posterioară.

8. *Paraliziile de nervi cranieni* sunt fie rezultatul hipertensiunii intracraniene (pareza de abducens și hipoacuzia bilaterală), fie al leziunii directe a nervilor de la acest nivel, cu simptomatologie caracteristică fiecărei perechi (III—XII).

9. *Tulburările vegetative* constituie un semn major de gravitate. Pot apare: tulburări cardiace (mai ales bradicardie), tulburări respiratorii, tulburări ale tensiunii arteriale (cu scăderea tensiunii arteriale), hipertermie.

10. *Tulburările endocrino-metabolice* sunt explicate prin distensia ventriculului III, care comprimă hipotalamusul și constau în perturbarea metabolismului hidroelectrolitic și glucidic.

11. *Tulburările genito-urinare* constau în retenție sau incontinență urinară și în disociația ejaculării față de erecție, cu dispariția primei.

12. *Semne somatice,* cu astenie și scădere ponderală, mergând până la denutriție.

13. *Crizele tonice de fosă posterioară* se manifestă clinic prin opistotonus, extensia membrelor inferioare și flexia celor superioare, trismus, pierdere de

Scanned with OKEN Scanner

urină și materii fecale (mai rar). Are o durată de 3—5 minute, nu sunt însoțite de pierderea cunoștinței, dispar în somn. Se acompaniază cu grave semne vegetative: cianoză, bradicardie, respirație Cheyne-Stokes. Forma clasică descrisă de Jackson (1871) sub numele de cerebellar fits sau „tetanus like seizures" se întâlnește în tumorile de linie mediană.

14. *Manifestările pseudo-epileptiforme*, constând în crize pseudojacksoniene sensitivo-motorii și crize clonice faciale, sunt date de iritația cordoanelor ascendente și descendente.

Particularități ale sindroamelor de fosă posterioară

A. *Sindromul de linie mediană*, caracterizat prin hipertensiune intracraniană cu debut precoce, lipsa semnelor de localizare (uneori apar totuși tulburări vestibulo-cerebeloase). De multe ori apare prinderea bilaterală a perechii VI de nervi cranieni. Apariția tulburărilor vegetative și de deglutiție trădează vecinătatea tumorii cu ventriculul IV. Sindromul este cel mai frecvent la copii, fiind locul de preferință al meduloblastoamelor.

B. *Sindromul de unghi ponto-cerebelos* este dominat de semnele nervilor cranieni cuprinși în acest spațiu (perechile V-XI), hipertensiunea intracraniană apărând foarte tardiv. În linii generale, sindromul de unghi ponto-cerebelos se manifestă prin hipoacuzie omolaterală, pareză a perechii a VI-a, fenomene de iritație sau paralizia trigemenului, pareză facială, semne cerebeloase omolaterale. Cu timpul, acestor simptome li se adaugă semne de trunchi cerebral și de afectare a ultimelor perechi de nervi cranieni. Sindromul este realizat cel mai frecvent de neurinomul de acustic, dar apare și în: neurinomul de trigemen, neurinoamele nervilor găurii rupte posterioare, papilomul coroidian, tumora epidermoidă, meningiomul de unghi ponto-cerebelos, tumorile glomusului jugular, mestastaze, anevrismul de arteră bazilară sau arteră cerebeloasă postero-inferioară, cisticercoză, arahnoidita de unghi ponto-cerebelos tumori ale bazei craniului (îmbinând simptome specifice cu sindromul de unghi ponto-cerebelos).

C. *Sindromul de trunchi cerebral* este foarte polimorf, cuprinzând semne de localizare ale procesului expansiv cu caractere *comune* pentru tot trunchiul cerebral, prin interesarea căilor senzitivo-motorii și cerebeloase și *specifice* referitoare la bulb, protuberanța sau pedunculi și semnele mai tardive, ale hipertensiunii intracraniene. Apar:

1. *Tulburările de motilitate*. Semnele piramidale sunt foarte frecvente, apar modificări de reflexe tetrapareză, parapareză, paraplegii.

2. *Tulburările de tonus* constau într-o hipertonie sau hipotonie, mai ales la membrele inferioare.

3. *Mișcări involuntare* de tip atetozic, coreic, parkinsonian sau coreo-atetozice.

4. *Crize de rigiditate decerebrată*.

5. *Crize de clonii în membrele unui hemicorp*.

6. *Tulburările de sensibilitate* ce pot fi subiective (parestezii într-un hemicorp) sau obiective (hemihipoestezie discretă).

7. *Tulburări cerebeloase*, manifestate frecvent prin tulburări de echilibru.

8. *Leziuni ale nervilor cranieni*, ce pot fi unice sau multiple, unilaterale sau bilaterale, nucleare, radiculare sau supranucleare.

9. *Paralizia conjugată a globilor oculari* se caracterizează prin paralizia mișcărilor de lateralitate sau a mișcărilor de convergență.

10. *Tulburări pupilare*. Abolirea reflexului fotomotor sau anizocorie.

11. *Tulburările vegetative*: vomismente, sughiț, tulburări de ritm cardiac, tulburări respiratorii, tulburări vasomotorii, crize vegetative bulbare.

Scanned with OKEN Scanner

12. *Tulburări psihice:* lipsă de inițiativă, apatie, indiferență, bradipsihie, tulburarea funcțiilor mnezice.

13. *Tulburări sfincteriene:* retenție sau incontinență de urină.

Sindromul de trunchi cerebral poate fi realizat de diverse procese expansive (glioame, tuberculoame, abcese de trunchi cerebral, anevrisme de arteră bazilară, sau vertebrală angioame, metastaze), de malformații ale trunchiului cerebral (sindromul Arnold-Chiari) siringobulbie, conurile de presiune, traumatisme cranio-cerebrale.

D. *Sindromul cerebelos* debutează atât prin sindroame de hipertensiune intracraniană, cât și prin semne cerebeloase de localizare omolaterale cu leziunea. Nervii cranieni sunt prinși tardiv.

Poate apare în următoarele posibilități etiopatogenice:

1. Tumorile cerebeloase. În tumorile de *emisferă cerebeloasă* apar: hipotonie, ataxie cerebeloasă, disdiadocokinezie, hipermetrie, tremurătură intenționlă, catalepsie cerebeloasă, tulburări vestibulare (ameteli, nistagmus), înclinarea laterală a capului de partea tumorii, rigiditatea cefei, crize cerebeloase (cerebellar fits), astereognozie, hemipareză și semnul de nervi cranieni. În tumorile *vermisului* apare cefalee occipitală, redoarea cefei, capul este imobil, înclinat lateral, crize cerebeloase, tulburări de mers (cu cădere înainte și înapoi), reflexe osteotendinoase diminuate, hipotonie musculară, paraparezâ, tulburări de micțiune, semne din partea nervilor cranieni V—XI. Atât în tumorile cu localizare emisferică (glioame: îndeosebi astrocitoame; tuberculoame; hemangioblastomul retino-cerebelos ș.a.), cât și în cele vermiene, simptomele din partea nervilor cranieni și din partea marilor căi senzitivo-motorii sunt discrete.

2. Afecțiuni infecțioase ale cerebelului: encefalite primitive sau secundare; abcesele cerebeloase; tuberculomul cu localizare encefalică.

3. Afecțiuni vaseulare ale cerebelului: hemoragia cerebeloasă; hematomul cerebelos primar; sindroame ischemice cerebeloase.

4. Atrofii cerebeloase. Pot fi secundare sau primare: a) atrofii cerebeloase eredo-familiale — boala Friedreich, eredo-ataxia spinocerebeloasă, dissinergia cerebeloasă mioclonică Ramsay Hunt, atrofia olivocerebeloasă a lui Gordon-Holmes; b) atrofii cerebeloase cu determinism congenital — aplazia, hemiplazia cerebeloasă; c) atrofii cerebeloase cu apariție tardivă — atrofia olivo-ponto-cerebeloasă a lui Dejerine-Thomas, atrofia cerebeloasă tardivă a lui Pierre-Marie-Foix-Alajouanine, atrofia olivo-rubro-cerebeloasă a lui Lejounne-Lhermitte.

5. Traumatisme cu interesarea cerebelului.

6. Bolile demielinizante, îndeosebi scleroza multiplă.

E. *Tumorile joncțiunii cranio-spinale* comprimă formațiuni cerebrale și spinale. Debutează cu fenomene bulbare sau din partea perechilor V, IX, X, XI și XII de nervi cranieni. În perioada de stare, apar tulburări senzitivo-motorii și de nervi cranieni, punând probleme de diagnostic diferențial cu leziunile intramedulare, SLA, malformația Arnold-Chiari, discopatia cervicală.

FOSĂ PTERIGOPALATINĂ. SINDROMUL DE ~. (E.: pterygopalatine fossa syndrome) (sindrom). Sin.: sindromul lui Behr (vezi Behr).

FOSETĂ LATERALĂ A BULBULUI. SINDROMUL DE ~ (E.: medulla oblongata lateral fossette syndrome) (sindrom). Sin.: sindromul Wallenberg (vezi Wallenberg).

Scanned with OKEN Scanner

FOSFENĂ (E.: phosphene) (simptom). Senzație obiectivă vizuală, care apare la un pacient (chiar cu ochii închiși), în absența unui stimul vizual. Ca atare, fosfenele sunt halucinații vizuale elementare. Ele se întâlnesc în crizele epileptice de lob temporal și de lob occipital (vezi epilepsie).

FOSTER KENNEDY*, SINDROMUL LUI ~ (E.: Foster Kennedy's syndrome) (sindrom). Constă într-o atrofie optică primitivă, (cu scotom central) de aceeași parte cu leziunea (prin compresiunea directă a nervului) și într-un edem papilar (până la stază papilară) de partea opusă unei tumori bazale a lobului frontal, a unui meningiom de șanț olfactiv sau a unui meningiom al treimii interne a aripii mici a sfenoidului (Bagdasar și Arseni, 1951). Poate să apară și în alte afecțiuni (vezi Foster Kennedy-Paton-Ewald).

FOSTER KENNEDY-LARMANDE, PSEUDOSINDROMUL LUI FOSTER KENNEDY (E.: Foster Kennedy's pseudosyndrome) (sindrom). Descris de Larmande în 1948, reprezintă un context semiologic de tip Foster Kennedy, însă de origine oculară. Evoluția acestuia se întinde pe un interval lung și totdeauna are o cauză diferită pentru fiecare ochi. Apare în leziuni vasculare, inflamatorii, sau glaucomatoase opticoretiniene, care realizează: a) nevrită optică retrobulbară la un ochi și edem papilar prin hipertensiunea arterială la celălalt ochi; b) atrofie primitivă prin glaucom la un ochi și edem papilar prin hipertensiune arterială la celălalt; c) atrofie optică prin obstrucția arterei centrale a retinei la un ochi și neuroretinită hipertensivă cu stază, respectiv papilită, la celălalt ochi.

FOSTER KENNEDY-PATON-EWALD. SINDROM ~ (E.: Foster Kennedy-Paton-Ewald syndrome) (sindrom). Descris în 1895 de Ewald, apoi în 1909 de Paton. În 1911, Foster Kennedy a precizat semnificația și valoarea localizatorie a sindromului (Arseni și colab., 1977)). Se caracterizează printr-o atrofie optică de tip primitiv, cu scotom central și anosmie de partea leziunii (prin compresie directă a nervului optic și a nervului olfactiv) și printr-o stază papilară unilaterală de partea opusă leziunii (prin HIC).

ETIOLOGIE

După Arseni și Popoviciu (1981), în etiologia sindromului sunt implicate în ordine descrescândă: a) meningioamele șanțului olfactiv (îndeosebi); b) tumorile frontale; c) meningioamele treimii interne ale aripii mici a sfenoidului; d) tumorile multiple; e) rareori tumori cu alte localizări (temporale, occipitale, de fosă posterioară); f) tumori ale bazei craniului; g) traumatisme cranio-cerebrale; h) afecțiuni inflamatorii endocraniene (arahnoidite optochiasmatice, arahnoidite de fosă posterioară, meningoencefalite pseudotumorale); i) procese expansive orbitare (tumori, gome, tuberculoame, anevrisme, abcese, corpi străini intraorbitari, tumori ale etajului mediu și anterior al craniului cu propagare în orbită).

TABLOU CLINIC

Debutul sindromului are loc prin simptome strict unilaterale: diminuarea progresivă a vederii, cu scotem central, decolorare papilară progresivă până

* Kennedy Foster, neurolog, New-York, 1884, 1952.

Scanned with OKEN Scanner

la atrofie optică de tip primitiv (tablou de nevrită retrobulbară), completat eventual ulterior cu un ușor edem papilar (datorită HIC), care nu poate ajunge niciodată la gradul de stază, datorită blocajului tecilor și atrofiei nervului. Abia mai târziu se instalează staza papilară la ochiul opus, iar într-un stadiu mai avansat al bolii, staza papilară este urmată de atrofie optică secundară. Arseni și colab. (1977) au descris 9 tipuri de aspecte oftalmologice evolutive ale sindromului Foster Kennedy. Astfel, la *ochiul omolateral* poate exista la început papilă normală, cu scotom central și/sau ambliopie, apoi decolorare papilară cu scotom central; în evoluție apare atrofie optică primitivă cu edem supraadăugat, ambliopie sau cecitate. Scotomul central este primul semn care apare și persistă tot timpul, chiar și în faza în care vederea este foarte redusă, percepția luminoasă este mai bună la periferie decât la centru; când atrofia devine prea avansată, scotomul nu mai poate fi pus în evidență. La *ochiul opus* putem avea vedere normală, la începutul instalării stazei papilare; apoi odată cu evoluția stazei, apare decolorarea secundară și atrofia optică secundară, cu scăderea vederii (vedere 1/10).

Excepțional se poate întâlni un sindrom inversat, adică atrofia optică de tip primitiv să se găsească de partea opusă tumorii; în aceste cazuri, tumoarea cerebrală determină o hidrocefalie în emisfera opusă, care comprimă nervii optic și olfactiv și determină tulburări circulatorii, dând o atrofie optică; mai târziu apare staza papilară de partea tumorii, datorită HIC.

Sindromul Foster Kennedy poate implica în contextul clinic și alte simptome: a) modificări de câmp vizual (hemianopsie bitemporală ori binazală sau de tip orizontal, precum și strâmtarea concentrică a câmpului vizual); b) exoftalmie ipsilaterală atrofiei optice; c) paralizia perechii VI de nervi cranieni; d) anosmie; e) hemipareză contralaterală atrofiei optice; f) simptome endocrine (adipozitate, polidipsie, poliurie etc.); g) tulburări psihice de tip frontal; h) alte semne de HIC. Deși se întâlnește într-o mare varietate etiologică, sindromul este considerat ca patognomonic pentru tumorile frontale și mai ales pentru meningioamele șanțului olfactiv și meningioamele treimii interne ale aripii mici de sfenoid.

EVOLUȚIE ȘI PROGNOSTIC

Sindromul are o evoluție lentă și progresivă. Atrofia optică se instalează în luni sau ani, dar apariția HIC grăbește evoluția clinică. Evoluția și prognosticul depind de natura leziunii, de direcția în care se dezvoltă tumora și de starea circulației locale. Prognosticul la ochiul cu stază este cu atât mai bun cu cât intervenția chirurgicală a fost mai precoce și mai radicală (Arseni și colab., 1977). Vederea ochiului cu atrofie rămâne de obicei staționară.

Tratament: Este chirurgical și constă în ablația tumorii sau tratarea chirurgicală a arahnoiditelor.

FOTHERGILL. BOALA LUI ~ (E.: Fothergill's disease) (boală). Denumire istorică (1799) dată nevralgiei trigeminale „esențiale" (vezi: nevralgia trigeminală).

FOTOM (E.: photoma) (simptom). Halucinație vizuală elementară, sub formă de scântei, flăcări, lumini. Apare în crizele epileptice de lob temporal și de lob occipital.

FOTOMOTOR, REFLEX ~ (E.: photomotor reflex), (reflex). Reflex fiziologic, care constă într-o mioză rapidă, determinată de proiectarea bruscă

asupra ochiului a unui fascicol luminos. Calea aferentă a reflexului fotomotor este alcătuită din nervul optic și căile optice, până la nivelul zonei protectoare, de unde pleacă fibre spre nucleul Edinger-Westphall din pedunculul cerebral. Calea eferentă este constituită din fibre parasimpatice, care împrumută traiectul nervului oculomotor comun.

Examinarea reflexului fotomotor se face totdeauna pentru fiecare ochi în parte: invităm bolnavul să privească înainte, acoperim cu palmele ochii bolnavului și apoi descoperim brusc, pe rând, fiecare ochi. În cazul în care nu obținem reflexele, bolnavul va fi examinat cu ajutorul unei lămpi electrice de pupile, eventual într-o cameră obscură .Reflexul poate fi normal (prompt), leneș, sau abolit. Modificările reflexului se întâlnesc în leziunile arcului reflex.

FOTOPSIE. (E.: photopsia; photopsy) (simptom).

DEFINIȚIE

Fenomene optice subiective, care constau în apariția de scântei, de sclipiri trecătoare, sau de licăriri.

Etiologie: Se întâlnesc în: a) *nevritele optice:* sindromul anterior juxtabulbar (papilită); b) *tabes*, în cadrul atrofiei optice luetice „primare", caracterizată prin bilateralitatea semnelor, cu ambliopie, prin strâmtorarea concentrică progresivă a câmpului vizual (cu precesiunea pentru roșu) și fotopsii luminoase, colorate în roșu, verde sau argintiu (Duke-Elder și Scott, 1971), după care se poate instala o amauroză totală; c) leziuni iritative retiniene.

FOURNIER*. PROBELE LUI ~ (E.: Fournier's tests) (probe clinice). Constau în o serie de acțiuni executate la comandă de către bolnavi (oprirea, întoarcerea rapidă din mers), utilizate pentru evidențierea ataxiei cerebeloase dinamice latente.

(Vezi: ataxie; sindrom cerebelos).

FOURNIER. SINDROMUL LUI ~ (E.: Fournier's syndrome) (sindrom). Reprezintă o complicație tardivă a encefalitei luetice și a meningitei cerebrospinale epidemice. Se manifestă prin cefalee, stări vertiginoase, tulburări de memorie și alte tulburări psihice, hemipareze și paralizii tranzitorii și intermitente din partea nervilor cranieni III, VI și VII.

FOURNIER. ULCERUL PERFORANT AL PICIORULUI AL LUI ~. (E.: Fournier's perforating ulcer of the foot) (boală). Este o tulburare trofică, manifestată dintr-o ulcerație cu sediul plantar, la nivelul articulațiilor metatarsofalangiene. Ulcerația interesează toate straturile, de la piele și până la os inclusiv.

Apare în: tabes, secțiuni medulare, unele paralizii ale nervului sciatic, siringomielii. Este consecința unor distrofii neurovasculare prin leziuni ale centrilor și căilor neurovegetative.

FOVILLE. SINDROAMELE LUI ~ (E.: Foville's syndromes) (sindroame).** Sin.: paraliziile mișcărilor conjugate orizontale ale globilor oculari. Descrise în 1859 de către Foville, aceste sindroame se caracterizează prin im-

---

* Fournier, Jean Alfred, medic dermatolog, Paris, 1832—1914.
** Foville, Achille Louis François, neuropsihiatru francez, 1831—1887.

posibilitatea mișcărilor conjugate ale globilor oculari, fie spre dreapta fie spre stânga. Concomitent se produce o deviație tonică conjugată a globilor oculari în direcția opusă paraliziei privirii. Leziunile care produc aceste paralizii sunt situate la diferite nivele: emisfere cerebrale, căi oculogire, peduncul cerebral, punte. Centrii oculomotori din trunchiul cerebral primesc impulsuri de la centrii oculogiri frontali din ambele emisfere, dar mai ales din emisfera opusă. Din acest motiv, paralizia privirii, consecutive unei leziuni emisferice, nu este permanentă, apărând un control compensator realizat de emisfera sănătoasă. În schimb, paraliziile produse de leziuni în trunchiul cerebral sunt de durată mai lungă decât cele produse de leziuni emisferice. Decusația fibrelor oculogire pentru mișcările conjugate lateral (la nivelul peduncular inferior și pontin superior) are un rol important în stabilirea diagnosticului topografic al leziunilor. Astfel, întreruperea fibrelor deasupra încrucișării, produce paralizia mișcării laterale spre partea opusă, în timp ce întreruperea lor sub decusație, cauzează paralizia privirii laterale către aceeași parte. În funcție de localizarea leziunii și de prinderea și a altor structuri nervoase de vecinătate, se descriu trei tipuri de sindroame Foville: (Fig. 36).

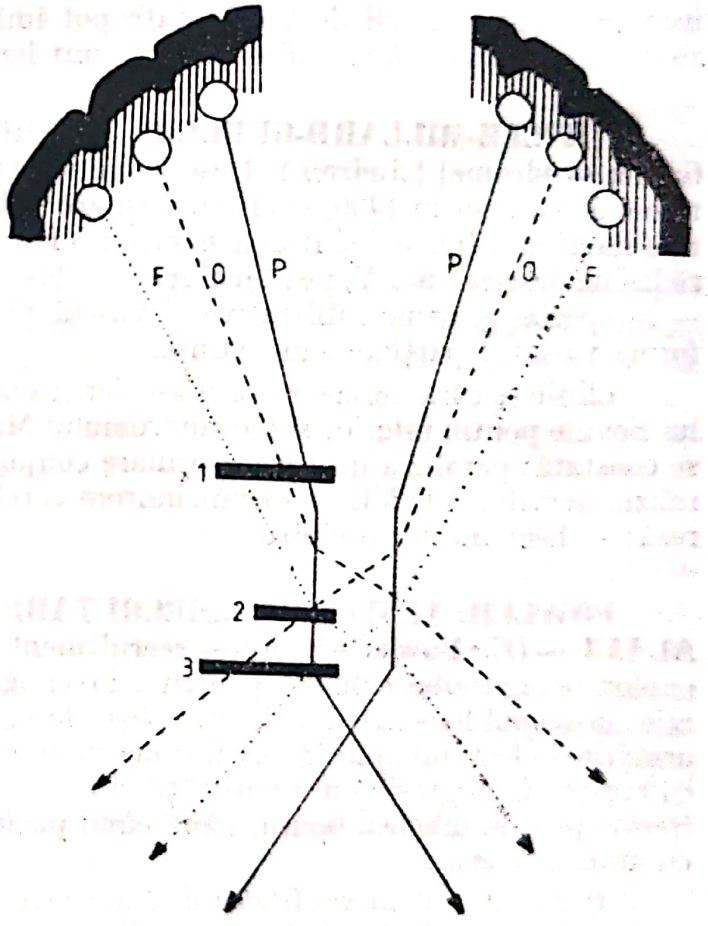

Fig. 36. Sindroamele Foville. *P* = Fascicul piramidal. *O* = Fibre hemioculomotorii (oculogire). *F* = Fibre corticonucleare (pentru facial). *1* = Sindromul Foville peduncula.. *2* = Sindromul Foville protuberanțial superior. *3* = Sindromul Foville protuberanțial inferior.

1. *Sindromul Foville superior* (emisferic și peduncular) este produs de leziunile căilor oculogire deasupra încrucișării (mai ales la nivel capsular). Se manifestă printr-o paralizie de lateralitate a privirii, cu devierea globilor oculari, uneori și a capului, spre partea leziunii („bolnavul își privește leziunea"), la care se asociază o paralizie facială de tip central și o hemiplegie de partea opusă a leziunii.

Scanned with OKEN Scanner

Ca etiologie, sindromul este cauzat de: hemoragii, infarcte și tumori emisferice. Manifestările inverse, iritative, realizează deviații conjugate ale globilor oculari (uneori și ale capului) spre partea opusă (conform legii lui Prévost și Landouzy).

2. *Sindromul Foville mijlociu* (pontin superior) este realizat de lezarea fibrelor oculogire după încrucișare și astfel globii oculari sunt deviați tonic spre partea opusă a leziunii. Paralizia facială este de tip central și se află împreună cu hemiplegia de partea opusă leziunii („bolnavul își privește membrele paralizate"). Sindromul Foville mijlociu se poate găsi și în contextul semiologic al sindromului superior al tegmentului pontin (Raymond-Cestan), asociat cu un hemisindrom cerebelos ipsilateral și cu o hemihipoestezie globală de partea opusă leziunii.

3. *Sindromul Foville inferior* (pontin inferior) este generat de leziuni ale căilor oculogire sub încrucișare și se manifestă prin paralizia privirii spre partea leziunii, cu devierea conjugată a globilor oculari spre partea opusă. Ele se pot asocia și cu un sindrom Millard-Gubler. Din cauza situării sistemelor de asociație aproape de linia mediană, paraliziile pontine sunt adesea bilaterale, însă inegale, iar răspunsurile la impulsurile vestibulare sunt pierdute. Paralizii incomplete ale privirii de lateralitate pot îmbrăca forma nistagmusului orizontal, care apare când globii oculari sunt îndreptați în direcția paraliziei.

FOVILLE-MILLARD-GUBLER. SINDROMUL ~ (E.: Foville-Millard-Gubler syndrome) (sindrom). Descris clinic în 1858 și confirmat clinic și anatomic de Grasset în 1900, sindromul își are sediul în regiunea tegmentală pontină inferioară (nucleii și fibrele nervilor VI și VII, lemniscul lateral și medial, rădăcina descendentă V, pedunculul cerebelos inferior). *Etiologia* este tumorală — în special glioame infiltrative și vasculară. Acest sindrom poate îmbrăca forme variate: parțiale sau extinse.

Clinic se caracterizează prin asocierea semnelor caracteristice sindromului Foville pontin inferior și ale sindromului Millard Gubler. De *partea leziunii* se constată: paralizia mișcărilor oculare conjugate spre partea leziunii; — paralizia nervilor VI, VII; — hemisindrom cerebelos. *Controlateral:* — hemipareză; — hemianestezie globală.

FOWLER. TESTUL DE „RECRUTARE A INTENSITĂȚII SONORE" AL LUI ~ (E.: Fowler's loudness recruitment test) (test). Test clinic folosit în explorarea nervului cohlear, pentru a investiga bolnavii cu surditate unilaterală, în scopul localizării leziunii. A fost descris de Fowler în 1936 și constă în urmărirea efectului aplicării unui sunet de frecvență fixă la urechea sănătoasă, cu creșterea progresivă a intensității și aplicarea la fiecare creștere a aceleiași frecvențe și la urechea opusă, până când pacientul aude sunetul în mod egal cu ambele urechi.

Rezultate: a) în *surditatea de transmisie*, diferența în intensitatea necesară pentru a produce un răspuns egal este aceeași la toate nivelele de intensitate sonoră; b) în *surditatea de percepție*, diferența dispare la intensități mai mari, realizându-se fenomenul de „recrutare a intensității sonore". Fenomenul este întotdeauna *prezent* în sindromul Ménière și în surditatea de origine labirintică (traumatisme, hemoragii, infecții). Este totdeauna *absent* când nervul acustic este afectat în unghiul ponto-cerebelos prin diferite procese patologice ale acestuia (inflamații, chiste arahnoidiene, platibazie etc.). Este *parțial absent* în cazul tumorilor care interesează nervul acustic.

FÖLLING. BOALA LUI ~ (E.: Fölling's disease) (boală). Numită și oligofrenia fenilpiruvică; fenilcetonuria, este o encefalopatie caracteristică a tulburărilor metabolismului amino-acizilor, care are la bază o blocare a transformării fenilalaninei în tirozină, ceea ce duce la o acumulare excesivă a acestui aminoacid în sânge și la eliminarea în cantitate crescută a acestuia și a derivaților săi prin urină. Defectul enzimatic se datorește lipsei fenilalaninhidrolazei. Modificările morfopatologice și simptomatologia clinică sunt cauzate de intoxicarea lentă cu produse metabolice intermediare (acid fenilpiruvic, fenillactic, fenilacetic și fenilglutamic). Boala apare la copii și se traduce prin tulburări psihice importante (oligofrenie), asociate cu diverse manifestări neurologice. În o treime din cazuri, apar accese convulsive generalizate (tip grand mal), crize petit mal, atacuri tonice, mixte sau spasme în flexiune. Modificările neurologice se însoțesc în 3/4 din cazuri și de anomalii EEG: unde lente difuze, intricate cu complexe vârf-undă sau traseu caracteristic hipsaritmiei. Uneori aspectele caracteristice epilepsiei petit mal sau hipsaritmiei pot apărea chiar și în absența clinică a crizelor convulsive (Gastaut și colab., 1969). Prezența acidului fenilpiruvic în urină este identificată prin clorura ferică. Tratamentul se bazează pe dietă lipsită de fenilalanină.

FÖRSTER*. OPERAȚIA LUI ~ (E.: Förster's operation) (intervenție chirurgicală). Radicotomie posterioară intraduralã $L_2—L_3—L_5$ și S_1 în boala Little sau $D_7—D_8—D_9$ în ataxia loco-motorie.

FRACTURĂ CRANIANĂ (E.: cranial fracture) (boală) (vezi: traumatismele cranio-cerebrale).

FRADIS-BOTEZ. REFLEXUL ~ (E.: Fradis-Botez reflex) (reflex) (semn). Sin.: reflexul de apucare a piciorului. Este un reflex tranzitor specific, care apare în cursul evoluției morfofuncționale a SNC. El dispare la vârsta de 2 ani. Se regăsește la adult în tumorile frontale, în aceleași condiții fiziopatogenice ca și reflexul de apucare forțată, având și aceeași semnificație (vezi apucare forțată, reflex; sindrom frontal).

FRADIS-BOTEZ. SEMNUL LUI ~ (E.: Fradis-Botez sign) (semn). Sin.: mișcarea tonică a plantei. Este un fenomen de flexie tonică prehensivă. Prin excitarea apăsată, lineară și lentă, timp de 3—4 secunde, în direcție distală, pornind de la nivelul tarsului spre primul sau al doilea spațiu digital, se obține flexiunea tonică a degetelor, o aducție cu flexie ușoară a halucelui. Este un semn precoce de suferință frontală, având aceeași semnificație ca și reflexul tonic al palmei și reflexul și mișcarea de apucare forțată (vezi apucare forțată, reflex: sindrom frontal).

FRADIS-PETROVICI, SINDROMUL LUI ~ (E.: Fradis-Petrovici syndrome) (sindrom). Sin.: sindromul asfignopiramidal. Este realizat de o tromboză a arterei subclaviculare. Se constată o hemipareză (plegie) contralaterală și o dispariție a pulsului radial de aceeași parte cu tromboza.

---

*Förster, Otfrid, neurochirurg american, născut 1891.

FRANCESCHETTI. SINDROMUL LUI ~ (E. Franceschetti's syndrome) (sindrom). Sin: sindrom Franceschetti-Klein; sindrom Franceschetti-Schwahlen; sindrom Berry; sindrom Berry-Thomson; sindrom Treacher-Collins; distrofia mandibulo-facială Franceschetti. Este un sindrom plurimalformativ (craniostenoză complexă), constând din disartroză cranio-mandibulo-facială, care interesează și etajul inferior al feței.

ETIOPATOGENIE.

Sindromul Franceschetti este datorat unei displazii de cauză necunoscută, a segmentului embrionar al primului arc brahial. Tulburarea procesului de dezvoltare embrionară apare după săptămâna a 7-a de viață embrionară.

Simptomatologie: s-au descris următoarele anomalii: Poziție oblică „antimongoloidă" a fantelor palpebrale și îndoirea marginii pleoapei în treimea sa externă; microftalmie; cataractă congenitală; hipoplazie mandibulară și retrognatism. Hipoplazia oaselor feței, mai ales a osului zigomatic (împreună cu retrognatismul dau feței un aspect de „figură de pasăre"). Alte anomalii: boltă palatină înaltă sau dehiscentă; anomalii dentare; macrostomie. Anomalii ale urechilor (formă, implantare joasă; uneori anomalii ale urechii medii, caz în care apare și surditatea), creșterea atipică a părului; întârziere psihică moderată (inconstant). Nu toate anomaliile coexistă la același bolnav, ci se pot asocia între ele în cele mai diverse combinații. Restul organismului este de aspect și conformație normală. Frecvent sindromul Franceschetti se asociază cu malformații din sindromul Klippel-Feil.

FRANCOIS-PIERARD. SINDROMUL DISCEFALIC AL LUI ~ (E.: Francois-Pierard dyscephalic syndrome) (sindrom, boală). sin.: Francois's: oculomandibulofacial syndrome. Alte sinonime: sindromul Hallermann-Streiff-Francois; dismorfia cranio-facială cu alterări oculare; discefalia cu cataractă congenitală și hipotricoză. Descris în 1958 de Francois și Pierard, sindromul asociază diferite anomalii.

ETIOPATOGENIE

Apariția anomaliilor este datorată unei tulburări a mazodermului visceral la embrion între a 5-a și a 7-a săptămână de gestație. Cauza primară care determină apariția anomaliilor se datorează unei mutații genetice survenite sub influența unor factori necunoscuți. Sindromul se înrudește prin originea embriologică comună (anomalii în dezvoltarea primului arc brahial) și prin simptomatologie clinică asemănătoare, cu sindromul Franceschetti. După unii autori, boala are un caracter eredo-familial.

SIMPTOMATOLOGIE

Semnul clinic important îl constituie deformarea feței, care apare între 1—3 ani, dându-i copilului aspectul de „chembiu". Sunt descrise următoarele anomalii: a) discefalie, cu craniu în cap de pasăre"; b) scafo- sau brahicefalie; c) nas subțire, ascuțit, recurbat („cioc de papagal"); d) microstomie și aplazie mandibulară; e) aspect „antimongoloid" al fantelor palpebrale; f) anomalii dentare (formă, mărime și implantare vicioasă a dinților);

Scanned with OKEN Scanner

g) nanism armonic; h) hipotricoză; i) atrofie cutanată; j) microftalmie bilaterală; k) cataractă congenitală bilaterală, totală sau incompletă. Nivelul intelectual este mediocru.

EVOLUȚIE. PROGNOSTIC. TRATAMENT

Evoluția și prognosticul sunt nefavorabile, datorită caracterului plurimalformativ al sindromului și ireversibilității leziunilor. Tratamentul este inoperant.

FRANKL-HOCHWART. SINDROMUL LUI ~ (E.: Frankl-Hochwart syndrome) (sindrom, boală). Sin.: polinevrita cerebrală manieriformă; vertijul epidemic; nevraxita vertiginoasă. Este o infecție virotică cu pleiocitoză lichidiană limfocitară, cu stare subfebrilă și afectarea nervilor cranieni (Arseni și Popoviciu, 1981). Apare brusc, după un episod infecțios cu tulburări respiratorii și gastro-intestinale și simptome minime encefalitice (romboencefalită).

Tabloul clinic constă în manifestări vertiginoase, greață, vărsături, cefalee, astenie, stare subfebrilă, diplopie, surse de afectare a nervilor VII—VIII (paralizie facială, hipoacuzie, semne vestibulare). Uneori se însoțește de o erupție zosteriană la nivelul zonei lui Ramsay Hunt (conductul auditiv extern și zona retroauriculară). Se pare că de cele mai multe ori nu este altceva decât o variantă de zonă zoster Ramsay Hunt (ceva mai extinsă),

FRAZIER*. OPERAȚIA LUI ~ (E.: Frazier's operation) (intervenție neurochirurgicală). Cunoscută și sub numele de operație lui Frazier-Spiller constă în neurotomie retrogasseriană pe rădăcinile senzitive ale nervului trigemen la nivelul fosei craniene mijlocii, prin abordare subtemporală (vezi: Nevralgia trigeminală).

FREESE. SINDROMUL LUI ~ (E.: Freese's syndrome) (sindrom.) Sindrom clinic caracterizat prin nevralgie trigeminală, hipertonie musculară, miozită și rinită vasomotorie. Durerile de tip nevralgic pot avea un caracter continuu sau sub formă de accese. Prognosticul este relativ sever. Tratamentul este dificil și adesea inoperant. (vezi: nevralgia trigeminală secundară).

FRENALGIE. (E.: frenalgia) (boală). Este nevralgia nervului frenic, realizată de leziuni iritative ale nervului frenic în lungul său traiect din regiunea cervicală (C_3—C_5) până la nivelul diafragmului. Durerea este localizată la baza gâtului, înapoia marginii sternului, precum și la baza toracelui (cu proiecție anterioară). Ea este însoțită adesea de sughiț și de jenă respiratorie. Contextul semiologic se completează cu prezența următoarelor puncte dureroase revelatoare pentru această nevralgie: a) presiunea *punctului frenic*, situat între cele două inserții inferioare ale mușchiului sternocleidomastoidian; b) presiunea în *primele spații intercostale*, imediat în afara marginii sternale respective; c) presiunea în *punctul diafragmatic*, situat la încrucișarea dintre prelungirea liniei parasternale cu coasta a X-a; d) presiunea pe *regiunea de inserție toracică a diafragmului* (punctul lui Guéneau de Mussy).

---

* Frazier, Charles Harrison, neurolog american, 1863—1940.

Scanned with OKEN Scanner

Etiologie. Frenalgia poate fi cauzată de: anevrisme ale arterelor învecinate (ale arterei subclaviculare sau ale pediculului pulmonar), tumori mediastinale, inflamații mediastinale, pleurite mediastinale sau diafragmatice, pericardite, abces subdiafragmatic.

Tratamentul constă în îndepărtarea cauzei și în blocaje anestezice.

FRENOCARDIA (E.: cardialgia) (simptom). Termen folosit din ce în ce mai rar. Reprezintă algia localizată la nivelul vârfului cardiac, sub formă de înțepături, însoțite de anxietate. Ea apare pe un fond nevrotic cenestopat. Drept condiții de apariție se citează prânzurile copioase, care ar determina distensie gastrică, aerogastrie și/sau aerocolie (Șofletea, 1967). Frenocardia mai poate apărea și la bolnavii cu hepato- sau splenomegalii, precum și în cursul sarcinii.

Diagnosticul diferențial al frenocardiei se face cu durerea anginoasă și cu nevralgia intercostală.

FREUD. BOALA LUI ~ (E.: Freud's disease) (boală). Sin.: diplegia cerebrală infantilă, asimilabilă sindromului Little, însă cu caracter familial (vezi: encefalopatii infantile; diplegie cerebrală infantilă).

FREUDENBURG-MORO. REFLEXUL LUI ~ (E.: Freudenburg-Moro reflex) (reflex). Este un reflex tranzitoriu, specific, care apare în cursul evoluției morfofuncționale a SNC. Este evident în primele săptămâni de la naștere și dispare la 6—10 luni. Persistența sa peste luna a X-a, denotă o întârziere în maturarea funcției motorii. El constă în fenomenul că la diverse excitații (suflarea în fața copilului sau percuția abdomenului), copilul reacționează printr-o depărtare în semipronație și semiflexiune a brațelor și gambelor.

FREY. SEMNUL LUI ~ (E.: Frey's sign) (semn, simptom). Este semnul (simptomul) „balconului", care se referă la fruntea masivă, bombată, a copilului cu hidrocefalie.

FREY-THOMAS. SINDROMUL LUI ~ (E.: Frey-Thomas syndrome) (sindrom). Sindrom de suferință a nervului auriculo-temporal, care se traduce clinic prin dureri, roșeață și hipersudorație în regiunea parotidiană. Manifestările apar sub formă de paroxisme, declanșate mai ales de masticație. Cel mai frecvent apare în cursul evoluției unei parotidite.

FRIDERICHSEN-WATERHOUSE. SINDROMUL LUI ~ (E.: Friederichsen-Waterhouse syndrome) (sindrom). Sin: purpura fulminans; meningococia malignă. Sindrom clinic de meningită, cu evoluție foarte gravă, de etiologie bacteriană, în majoritatea cazurilor (80%) fiind vorba de meningococ. Sindromul este mult mai frecvent la copii. *Mecanismul patogenic* este legat de apariția unei reacții hiperergice la endotoxina meningococică, eliberată masiv prin liză microbiană. Un rol important în apariția acestei reacții îl are masivitatea infecției și reactivitatea scăzută a organismului.

Morfopatologic se caracterizează prin predominanța leziunilor vasculare față de cele meningiene, cu o reacție encefalitică de tip edematos-hemoragic și cu leziuni predominante în diencefal. La acestea se adaugă frecvent o necroză hemoragică a suprarenalelor.

Scanned with OKEN Scanner

SIMPTOMATOLOGIE CLINICĂ

Debutul este fulminant, în plină sănătate, cu cefalee, confuzie agitată sau torpoare, frisoane, hiperpirexie, vărsături, dureri abdominale, diaree, erupții purpurice variate (purpura fulminans), hemoragii meningiene, digestive, hematurie, hemoptizie; sindrom meningian și encefalitic prezent.

Examenul LCR este variabil, de la lichid clar până la purulent sau hemoragic. În sânge există hiperleucocitoză și eozinofilie. *Evoluția* este deseori rapid mortală, cu comă, colaps, cianoză. Uneori coma și colapsul se instalează chiar de la începutul bolii.

Tratamentul trebuie instituit de urgență. Este cel al stării de șoc, cu reanimare și echilibrare hidroelectolitică, antibiotice și corticoterapie.

FRIEDENWALD-FUCHS. SINCINEZIA LUI ~ (E.: **Friedenwald-Fuchs (synkinesis) (simptom)** (vezi Fuchs-Friedenwald).

FRIEDMANN. SINDROMUL LUI ~ (E.: **Friedmann's syndrome**) **(sindrom, boală). Sin: Pienolepsia** (vezi: epilepsia).

FRIEDMANN. SINDROMUL LUI ~ (E.: **Friedmann's syndrome**) **(Sindrom). Sin.: „encefalita" (encefalopatia, n.n) subacută progresivă post-traumatică.** Sindromul este o consecință a traumatismului cranio-cerebral, determinat de o contuzie cerebrală. Constă în tulburări de irigație cerebrală consecutive fenomenelor vasomotorii și altor dereglări.

Clinic se caracterizează prin: senzație de „cap plin", cefalee persistentă, ameteli, care însoțesc orice efort, chiar și cele minore. Se mai întâlnesc: instabilitate afectivă, irascibilitate, astenie marcată, tulburări de memorie.

Evoluția este progresivă. Prognosticul este destul de sever.

FRIEDREICH*. BOALA LUI ~ (E.: **Friedreich's disease**) **(boală) Sin: eredoataxia spinală Friedreich; ataxia Friedreich.** Boala a fost descrisă în 1863.

DEFINIȚIE

Boală eredo-familială degenerativă progresivă, caracterizată *clinic* prin: tulburări de mers, deficit motor și de coordonare, predominând la membrele inferioare, tulburări de vorbire, tulburări de sensibilitate profundă, tulburări piramidale, diminuarea sau abolirea reflexelor osteotendinoase, atrofii musculare distale cu deformări ale picioarelor, cifoscolioză, anomalii cardiace, iar morfopatologic prin leziuni degenerative la nivelul măduvei, fasciculelor spino-cerebeloase, fasciculelor spino-bulbare, la nivelul rădăcinilor posterioare și a ganglionilor spinali, asociate cu leziuni degenerative miocardice, osoase sau cu anomalii congenitale la nivelul sistemului nervos sau în afara lui.

ETIOPATOGENIE

Factorii etiologici sunt necunoscuți. Boala este transmisă ereditar după modul autosomal recesiv (Pratt, 1967; Mc Kusick, 1971). Unii autori admit

---

* Friedreich, Nikolaus, medic, Heidelberg, 1825—1882.

Scanned with OKEN Scanner

și posibilitatea apariției cazurilor cu transmitere dominantă și a cazurilor sporadice. Trăsăturile specifice pot fi transmise fie pe linie masculină, fie feminină, boala dezvoltându-se la urmași, de obicei la frați și surori, adesea în mod regulat. Transmiterea directă apare mai rar. Ea poate sări peste una sau mai multe generații și atunci apare drept sporadică. Numeroși factori exogeni infecțioși sau traumatici, pot acționa ca factori precipitanți, evidențiind primele semne ale bolii sau determinând o evoluție rapidă a acesteia. Mecanismul patogenic este încă de domeniul ipotezelor. Se admite o deficiență ereditară intrinsecă în geneza bolii. Existența unor modificări biochimice constante în ataxia Friedreich, sugerează că aceasta este o boală geneto-biochimică certă, dar încă nedescifrată.

MORFOPATOLOGIE

Leziunile sunt de tip degenerativ. Degenerarea esențială este la nivelul cordoanelor posterioare ale măduvei și în porțiunea învecinată din cordoanele laterale, cu reducerea de volum și degenerarea rădăcinilor posterioare și a ganglionilor spinali, predominant în regiunea lombară. La nivelul cordoanelor posterioare, fascicolul Goll este afectat primul și degenerează în întregime; fascicolul Burdach este mai puțin atins și mult mai târziu. Concomitent apare o diminuare a fibrelor rădăcinilor posterioare, care devine maximă în regiunea umflăturii lombosacrate. Sunt lezați neuronii mari din ganglionii spinali, precum și fibrele mielinice groase (între 9—14 microni) centrale sau periferice. Degenerarea neuronală este selectivă, iar în mod constant fibrele subțiri ale nervilor amielinici sunt respectate, atât în rădăcinile posterioare ale nervilor spinali, cât și în nervii senzitivi periferici. S-a mai observat afectarea pedunculilor cerebeloși superiori și a numărului neuronilor din nucleii dințați, moderată atrofie girală a cortexului frontal, cu reducerea celulelor Betz, cât și atrofia fasciculelor piramidale la nivelul trunchiului cerebral și măduvei.

TABLOU CLINIC

Debutul are loc înainte de vârsta de 20 ani, vârsta medie fiind de 7—14 ani. Uneori există semne prodromale: oboseală, astenie, irascibilitate. Întotdeauna debutul este insidios, cu tulburări de mers; el poate fi precipitat de o boală infecțioasă. Tulburările de mers au caracter progresiv, ducând la imposibilitatea de a alerga. Ele se accentuează când bolnavul închide ochii sau execută proba Romberg, relevând existența tulburărilor de sensibilitate proprioceptive, prin lezarea cordoanelor posterioare medulare. Ulterior apar deformări ale degetelor și plantelor. Ataxia este asociată frecvent cu tulburări de echilibru de origine labirintică, cu nistagmus, și hipoexcitabilitate labirintică.

Subiectiv, la debut pot să apară parestezii și dureri fulgurante în membrele inferioare. Mai rar debutul poate apare sub forma deficitului motor în membrele superioare, dizartrie, nistagmus. Foarte rar surditate și atrofie optică, înainte de apariția ataxiei.

SIMPTOMATOLOGIE

Ataxia este simptomul principal. Ea apare la nivelul membrelor inferioare, perturbând progresiv statica și mersul. Bolnavul în picioare este instabil; la început poate merge fără sprijin, dar nesigur, cu pași ezitanți, cu brațele și picioarele îndepărtate, pentru a-și menține echilibrul. Ulterior

Scanned with OKEN Scanner

tulburările ataxice apar și la membrele superioare: bolnavul execută cu dificultate mișcările fine, prinderea unui obiect se face numai după multe mișcări oscilatorii succesive ale brațului și mâinii în jurul lui etc. (Vezi ataxia, probe clinice).

Tulburarea de echilibru poate avea și origine labirintică; în acest caz se observă nistagmus, hipoexictabilitate labirintică, semnul Romberg. Mersul are caracter tabeto-cerebelos, de obicei predomină incoordonarea cerebeloasă, membrele inferioare fiind mai afectate decât cele superioare. La debut, motilitatea kinetică axială este mai afectată decât motilitatea cinetică segmentară.

Mișcările involuntare sunt frecvente. În evoluția bolii apar mișcări de balansare, oscilatorii, ale capului și membrelor, ca și în coree, dar care nu apar în repaus ca în coreea adevărată, ci numai în mișcarea voluntară și nu are bruschețea acesteia. Tremorul nu este pe prim plan; el poate avea aspectul unei tremurături intenționale de tip cerebelos, a unei oscilații ample, bruște în timpul mișcării voluntare sau a unor oscilații foarte fine, acestea fiind atribuite mai mult tulburărilor de coordonare (disdiadocokinezie).

Tulburările motorii constau în deficit motor la nivelul membrelor, care variază de la ușoară fatigabilitate în mers, până la pareze distale și paraplegie în final. Deficitul motor apare tardiv în evoluția bolii și este localizat mai frecvent la membrele inferioare, distal, ca urmare a degenerării fibrelor corticospinale, care determină pareze, mai accentuate la nivelul membrelor inferioare.

Tulburări de reflectivitate. Reflexele osteotendinoase sunt diminuate, cu tendință la dispariție. Primele care dispar sunt reflexele achiliene, apoi cele rotuliene; dispariția lor este legată de întreruperea căilor aferente ale arcului reflex. În multe cazuri ele nu dispar, ci diminuă numai și pot lipsi la unii membri de familie fără simptomatologie manifestă. Reflexele osteotendinoase pot fi exagerate în anumite faze evolutive ale bolii, prin lezarea tractului corticospinal, atât timp cât tulburările sensibilității proprioceptive sunt minime. Reflexul cutanat plantar se face în extensie, semnalizând atingerea fasciculelor piramidale; semnul Babinski se găsește constant bilateral și apare de obicei mai tardiv. Reflexele cutanate abdominale și cremasteriene sunt diminuate, însă modificarea lor nu este constantă.

Tulburări de sensibilitate. Subiectiv apar uneori și parestezii la nivelul membrelor inferioare. Durerile pot fi asemănătoare celor reumatice sau pot avea un caracter fulgurant. Mai rar apar tulburări ale schemei corporale, cu senzație de picior mare, diform sau pierdut în pat. Obiectiv se constată tulburări ale sensibilității elementare tactile și ale sensibilității profunde, mioartrokinetice și vibratorie, cât și tulburări de percepție calitativă. Au fost semnalate și cazuri cu anestezie viscerală (compresiunea testiculelor este nedureroasă).

Tulburările vestibulare pot constitui un simptom major. Vertijul poate apare chiar la începutul bolii. Probele calorice arată constant o hipoexcitabilitate vestibulară uni- sau bilaterală.

Nistagmusul, semn aproape constant, ce apare precoce, este bilateral. Poate fi de fixație, orizontal, accentuat în privirea laterală, vertical și rotator. Mult mai rar poate să apară nistagmusul periodic, alternativ.

Scanned with OKEN Scanner

Tulburări de vorbire apar încă de la începutul bolii. Vorbirea este dizartrică, lentă, sacadată, cu ștergerea consoanelor și alungirea silabelor. În stadiul avansat, articularea cuvintelor este bruscă, indistinctă, cu întreruperi bruște, neinteligibilă.

Tulburările psihice. Inteligența este medie sau deficitară, de tip oligofren, sau cu degradare progresivă.

Tulburări trofice. Apar de obicei în stadiul avansat al bolii și constau în amiotrofii distale și mai rar proximale. Ele sunt de origine neurogenă, dar și prin imobilizare și abarticulare. În stadiul final al bolii, pot apare și ulcerații de decubit și infecții urinare.

Tulburări neurovegetative apar rar: dureri gastrice, crize peritoneale, tensiune vezicală, impotență sexuală, tulburări sfincteriene, acrocianoză, tulburări de salivație.

Anomalii asociate. Sunt multiple, cuprinzând scheletul și mușchii, aparatul cardiovascular, sistemul endocrin etc.: a. *Piciorul scobit* (pes cavus) este un picior deformat, cu bolta plantară foarte înaltă și răsucită înăuntru; piciorul este scurt și butucănos; degetele sunt scurte, în formă de gheară, cu hiperextensia primei falange și flexia celei de a doua; degetele par a se desprinde de pe fața dorsală a plantei și nu în prelungirea ei, realizând la nivelul halucelui, aspectul de deget „în ciocan. (Fig. 37 și 38). La început deformarea poate fi redusă în mod pasiv, dar în final se fixează, adăugându-se la varus ecvin. Incidența piciorului scobit este foarte mare în boala Friedreich, de 70—80%. În mecanismul piciorului scobit, un rol important îl are disfuncția mușchilor extensori ai halucelui, lungul peronier și tibialul posterior, care sunt afectați în leziunile vechi ale fasciculului piramidal. Hipertonia acestor mușchi apărând la vârstă tânără, când scheletul și articulațiile sunt mai mobile, determină apariția piciorului scobit. La aceasta se mai adaugă și disfuncția altor mușchi: tibialul anterior, flexorul scurt și abductorul halucelui, flectorul scurt al degetelor și mușchii plantari. Deformările degetelor sunt secundare. Existența piciorului scobit la membrii de familie indemni este explicată printr-o anomalie ereditară a dezvoltării oaselor.

b. *Mâna scobită* este foarte rar întâlnită și este cauzată de deficitul mușchilor intrinseci ai mâinii.

c. *Cifoscolioza* apare timpuriu; este vorba de cifoză și scolioză dorsală, având o curbură convexă spre dreapta și una compensatorie lombară spre stânga. Ea este de origine musculară și nu osoasă, prin hipotonia paravertebrală cauzată de leziunile degenerative ale fasciculelor spino-cerebeloase și ale neuronilor din cornul anterior. Ea produce tulburări cardiorespiratorii importante.

Tulburările cardiace apar de obicei după cele neurologice, deși pot fi găsite și la membrii de familie indemni neurologic. Existența lor reclamă de multe ori terapie de urgență. Ele constau din palpitații, dispnee, hipertrofie ventriculară stângă, tulburări ECG (inversarea unei T și prelungirea intervalului S — T, mai rar extrasistole sau bloc de ramură stângă); în final apare fibrilația atrială, care precede insuficiența cardiacă. Morfopatologic, este o miocardită interstițială cronică, cu hipertrofie a fibrelor miocardice, cu numeroase fibroblaste și discretă infiltrare limfocitară; nucleii sunt măriți, hipercromatici și cu vacuole; fibrele miocardice apar fără striațiuni, adeseori cu vacuole mari goale. În unele cazuri s-a pus în evidență o fibrioză miocardică intensă și obstrucția arterelor coronare mici.

Scanned with OKEN Scanner

Fig. 37. Picior „scobit" (pes-cavus) în boala Friedreich (după Badiu, 1971).

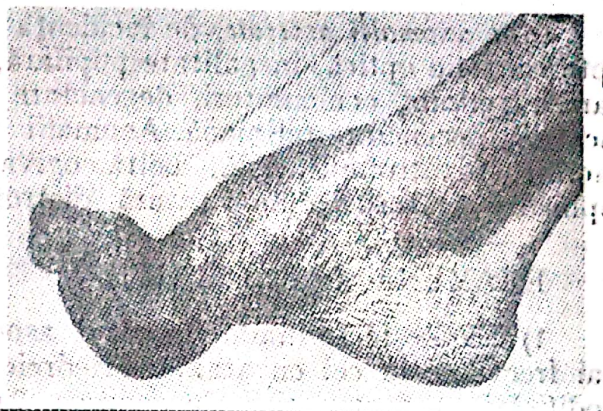

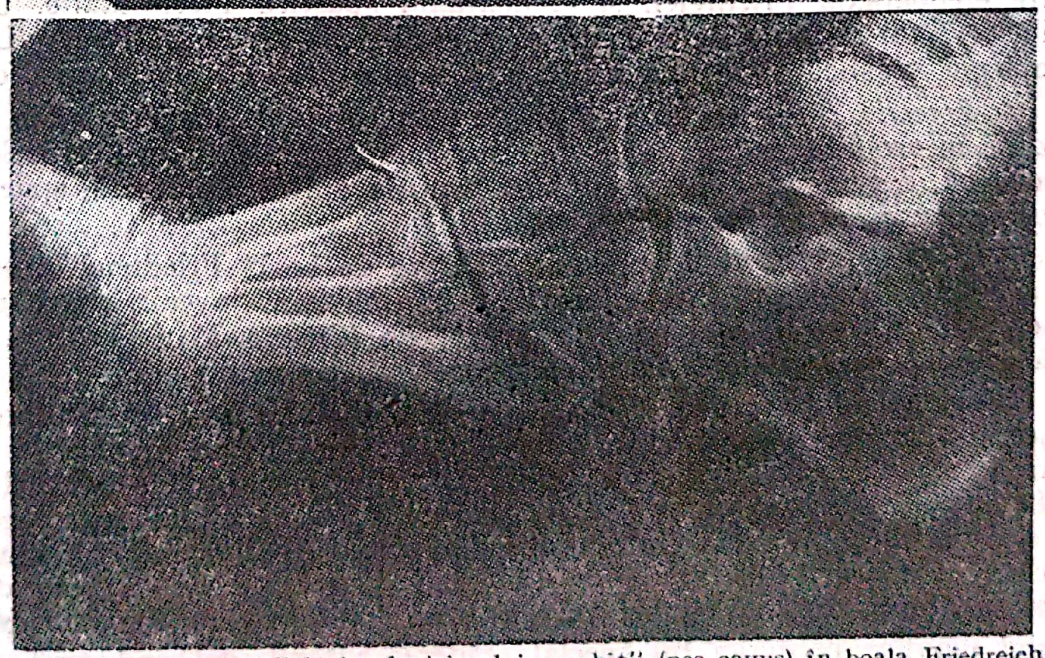

Fig. 38. Aspectul radiologic al piciorului „scobit" (pes cavus) în boala Friedreich (după Badiu, 1971).

Scanned with OKEN Scanner

Alte anomalii asociate, de incidență mai mică: Anomalii ale aparatului optic: atrofie optică, inegalitate pupilară, reflex fotomotor diminuat, ptoză, pareza nervilor oculomotori, degenerare maculară progresivă, retinită pigmentară, degenerare retiniană. Anomalii ale altor sisteme și organe: polidactilie, hipotrofie facială, boltă ogivală, pectus excavatum, status disraphicus, keratoză palmo-plantară, distrofie adipozogenitală, diabet zaharat.

EXAMENE PARACLINICE

1) EEG este normală. În cazul asocierii epilepsiei (convulsiile par a fi mai frecvente la cei cu ataxie Friedreich decât la restul populației), apar modificările caracteristice ale acesteia. 2) EMG — examenul vitezei de conducere în nervii motori, precum și amplitudinea potențialelor activității musculare sunt mai scăzute. La toți bolnavii scade viteza de conducere motorie în nervii median, cubital și sciatic popliteu extern. Uneori aceste modificări pot precede cu 10 ani apariția semnelor clinice clasice de boală. 3) LCR nu este modificat în mod caracteristic. Se constată o hipoalbuminorahie și o creștere importantă a globulinelor (Badiu și colab., 1969). 4) Examenul radiologic arată prezența modificărilor scheletale (cifoscolioză etc.) și cardiace (cardiomegalie).

Forme clinice. Se descriu următoarele forme:

1. *Formele fruste* aparțin membrilor familiei la care boala nu este manifestă, dar la un examen neurologic atent se pun în evidență: discrete tulburări de mers, diminuarea sau abolirea reflexelor osteotendinoase, discretă hipoestezie profundă sau numai nistagmus, picior scobit, dizartrie. Aceste modificări pot rămâne ca atare, sau pot evolua spre ataxie și incoordonare cerebeloasă.

2. *Formele atipice.* Semnele clinice sunt incomplete, putând lipsi chiar elementul caracteristic (ataxia), fiind prezente doar reducerea sau abolirea reflexelor osteotendinoase și piciorul scobit.

3. *Formele de tranziție* sau *intermediare.* Sunt formele clinice de trecere dintre eredoataxia Friedreich și eredoataxia spastică Pierre Marie. După unii autori, tot ca forme de tranziție ar fi și distazia areflexică Roussy-Lévy, paraplegia spastică și atrofia musculară neurală tip Charcot-Marie-Tooth.

4. *Formele extensive.* Sunt formele clinice de boală Friedreich care prezintă în evoluție sindroame neobișnuite: amiotrofii, disinergie cerebeloasă mioclonică, degenerare tapeto-retiniană, atrofie optică, cataractă, epilepsie, diabet zaharat, tulburări psihice.

5 *Formele asociate.* Sunt formele clinice de boală Friedreich asociate cu: disinergia cerebeloasă mioclonică, parkinsonismul juvenil, degenerarea olivo-ponto-cerebeloasă, amiotrofiile neurogene (Charcot-Marie-Tooth), scleroză laterală amiotrofică, distrofie musculară, polineuropatie.

Diagnosticul pozitiv se bazează pe elementul familial, pe simptomul principal — ataxia — cu caracter progresiv, ce interesează membrele inferioare și superioare, cu semnul Babinski bilateral, tulburări de sensibilitate profundă, tulburări trofice, tulburări cardiace. În formele incipiente, incomplete, existența unui alt caz în familie cu reflexe osteotendinoase diminuate, asociate cu deformări ale plantelor și coloanei vertebrale sau cu greutate la mers, modificări ECG și diabet zaharat sau modificări electrofiziologice la nivelul nervilor periferici (în special scăderea vitezei de conducere), sunt semne prețioase pentru diagnostic, înainte de apariția ataxiei.

Scanned with OKEN Scanner

Diagnosticul diferențial al ataxiei Friedreich (ca și al celorlalte boli eredodegenerative spino-cerebeloase) este destul de dificil.

În discuție intră: tabesul juvenil, sindromul Bassen-Kornzweig, scleroza multiplă, sclerozele combinate, atrofiile neurogene ereditare, degenerescența hepatolenticulară, atrofiile cerebeloase și ataxia ereditară cu transmisie dominantă, descrisă de Machado (1972), care prezintă: diminuarea reflexelor osteotendinoase, amiotrofii distale, nistagmus, diabet zaharat, semne clinice și radiologice de atrofie cerebeloasă; debutul bolii este tardiv, în jur de 40 de ani.

EVOLUȚIE. PROGNOSTIC

Evoluția bolii este lentă, progresivă și poate avea perioade lungi de stagnare. Durata de viață poate atinge 30 de ani. Totuși, în a doua sau a treia decadă, bolnavii rămân imobilizați la pat. Evoluția este severă la cei cu modificări electrocardiografice și disfagie. În cazurile la care examenul radiologic și ECG arată anomalii, iar clinic apar semne de insuficiență cardiacă, evoluția și prognosticul sunt grave. Agravarea este determinată de cele mai multe ori de tulburările cardiace și infecțiile intercurente.

TRATAMENT

Terapie specifică nu există. Tratamentul care se poate institui în boala Freidrecih este cel simptomatic, de recuperare motorie și de corectare a diabetului zaharat. Recuperarea motorie trebuie făcută în perioada când evoluția este lentă, aparent stagnantă. Pentru tulburările trofice se recomandă tratament ortopedic simptomatic, chirurgical (tenotomii, etc.). Recuperarea este însă totdeauna numai temporară. Se mai face tratarea tulburărilor cardiace și în special a celor de ritm, atât profilactic, cât și curativ, precum și tratamentul diabetului și al infecțiilor intercurente.

FRIEDREICH. PARAMIOCLONUS MULTIPLEX AL LUI ~ (E.: Friedreich's paramyoclonus multiplex) (boală). Este o afecțiune rară, în care simptomatologia se rezumă la mioclonii. Boala debutează la vârste variabile. Au fost descrise atât cazuri sporadice, cât și familiale. Miocloniile sunt reprezentate de secuse musculare involuntare, brutale, explozive și scurte, interesând părți ale mușchiului, mușchi sau grupe musculare. Contracțiile sunt inegale, neregulate, cu o frecvență între 10 și 50/min., bilaterale și simetric repartizate. Afectează predominant membrele la nivel proximal, dar poate fi interesată întreaga musculatură. Uneori prin sumarea secuselor musculare, se transformă în contracții tetaniforme dureroase. Miocloniile sunt accentuate de stimuli cutanați, frig, repaus și dispar în timpul mersului sau al unui efort muscular. Sunt foarte numeroase la adormire și sunt suprimate de somn. Uneori însă, contracții violente ale membrelor inferioare pot trezi bolnavul.

Evoluția bolii este de mai mulți ani, apoi se stabilizează, putându-se vindeca spontan și pot recidiva.

În afară de forma clasică descrisă, mai există și forme acute febrile, precum și paramioclonus multiplex secundar, ce apare în encefalita malarică.

Tratamentul se face cu benzodiazepine (vezi miocloniile).

FRIEDREICH. PICIORUL SCOBIT TIP ~ (E.: Friedreich type dug foot) (simptom). Deformație caracteristică a piciorului, care apare în cadrul eredoataxiei spinale (vezi Friedreich, boala).

Scanned with OKEN Scanner

FROIN-NONNE. SINDROMUL LUI ~ (E.: Froin-Nonne syndrome) (sindrom). Este un sindrom lichidian caracteristic în blocajul total al spațiului subarahnoidian spinal de lungă durată, îndeosebi în compresiunile medulare. Se caracterizează prin xantocromia LCR, cu hiperalbuminoză și coagulare spontană în eprubetă imediat după extragere.

FROMENT *. SEMNUL LUI ~ (E.: Froment's sign) (semn). Sin.: semnul „strângerii mâinii" al lui. Este întâlnit în paralizia de nerv radial. Constă în „capotarea" mâinii, care apare în cursul mișcărilor de flexie a degetelor și în lipsa proeminenței tendonului radialului al doilea.

FROMENT. TESTUL LUI ~ (E.: Froment's test) (test clinic). Sin.: testul „răsfirării degetelor". Este un test clinic folosit în paralizia de nerv radial. Constă în efectuarea mișcării de extensie și de îndepărtare (răsfirare) a degetelor. De partea paralizată nu se evidențiază tendoanele extensorilor.

FROMENT. „PROBA CONTORULUI" A LUI ~ (E.: „Froment's counter test") (probă, test). Test clinic care evidențiază accentuarea hipertoniei de tip extrapiramidal în timpul schimbării unei posturi. Aceasta se observă atunci când bolnavul se menține pe un picior, când se ridică, sau când merge, respectiv atunci când își înclină corpul înainte.

FROMENT. „PROBA GESTULUI ACOMPANIAT" A LUI ~ (E.: Froment's accompanied gesture") (probă clinică). Este o probă clinică folosită pentru demonstrarea caracterului opozițional net al diskineziei din sindroamele extrapiramidale, mai ales în pseudoscleroza Westphal-Strümpell. Tremorul din pseudoscleroza Westphal-Strümpell este o diskinezie complexă, cu aspect de gesticulație dezordonată, ce apare în timpul mișcărilor voluntare sau al menținerii unor posturi. Acompanierea mâinii bolnavului de mâna examinatorului în timpul executării voluntare a unui gest (scris, apucarea unui obiect nu ameliorează performanța, ca în cazul sindromului cerebelos, ci o degradează, prin declanșarea de contracții musculare opoziționale. Tentativa de apropiere a degetelor determină mișcări active de retragere, iar mișcările voluntare provoacă (chiar din momentul începerii), contracții parazite de violență coreică, ce le îndepărtează din drumul lor firesc.

FROMENT. PROBA STAȚIUNII UNIPEDE A LUI ~ (E.: Froment's unipedal station test) (test clinic, probă). Este o probă clinică folosită în paralizia de nerv sciatic popliteu extern: când bolnavul se sprijină pe un singur picior, tendoanele extensorilor degetelor, ale peroniérilor și tibialului anterior sunt bine conturate, proeminente, de partea sănătoasă, în schimb sunt șterse de partea paralizată (vezi: paralizia de nerv sciatic popliteu extern).

FROMENT. SEMNUL PLEOAPEI AL LUI ~ (E.: Froment's eyelid sign) (semn). Probă clinică pentru evidențierea parezei orbicularului pleoapelor, în cadrul paraliziei faciale. Se cere bolnavului să flecteze capul pe spate și

---

* Froment, Jules, medic francez, născut în 1878.

să îndrepte globii oculari în sus, iar din această poziție să încerce să închidă ochii; de partea lezată ochiul rămâne parțial descoperit (vezi: paralizia facială).

FROMENT. TESTUL LUI ~ (E.: Froment's test) (test clinic). Este un test folosit în paralizia de nerv sciatic popliteu intern (și a nervului tibial posterior, cu care se prelungește). Se cere bolnavului să stea într-un picior și se observă că tendonul lui Achile rămâne flasc, depresibil, iar gemenii nu se contractă de partea paralizată (vezi: paralizia de nerv sciatic popliteu intern).

FROMENT. TESTUL „FOII DE HÂRTIE" AL LUI ~ (E.: Froment's paper sign or test) (test, semn). Test clinic folosit în diagnosticul parezelor de nerv cubital. Se cere bolnavului să strângă cu ambele mâini, între police și index (prin aplicarea în adducție a policelui) o foaie de hârtie și să tragă lateral de ea. De partea paralizată, ineficiența adductorului policelui face să scape foaia de hârtie.

FROMENT. SEMNUL PENDULĂRII MEMBRULUI INFERIOR AL LUI ~ (E.: Froment's lower limb pendulation sign) (semn). Test clinic folosit pentru punerea în evidență a paraliziilor organice de nerv sciatic popliteu extern și intern, prin aprecierea stării de contracție a tendoanelor de la gâtul piciorului. Bolnavul este solicitat să stea într-un picior și să execute mișcări de pendulare cu celălalt membru inferior. Contracția reflexă a mușchilor, cu reliefarea tendoanelor la membrul care staționează (prezent la individul normal) este abolită în cazul paraliziilor organice și prezentă în cele funcționare (isterie, simulare).

FROMENT-BABINSKI. SINDROMUL FIZIOPATIC AL LUI ~ (E.: Frement-Babinski phisiopathic syndrome) (sindrom) (vezi: fiziopatic, sindrom).

FROMENT-GARDÈRE. SEMNUL LUI ~ (E.: Froment-Gardère sign) (semn). Este întâlnit în paralizia nervului radial. Constă în lipsa proeminării tendoanelor extensorilor degetelor, atunci când mâna este așezată cu fața palmară pe masă și bolnavul face abducția degetelor. Este similar și, deci, are aceeași valoare diagnostică ca și testul „răsfirării degetelor" al lui Froment.

FROMENT-WEGELIN. SINDROMUL ~ (E.: Froment-Wegelin syndrome) (sindrom). Sin.: chirobrahialgia parestezică nocturnă. Descris de Froment (1929) și de Wegelin (1946), acest sindrom se observă mai frecvent la femei în vârstă de 30—60 ani. Se caracterizează prin senzații parestezice (amorțeli, furnicături și senzații de „curent electric"), uneori și prin spasme dureroase și arsuri, care apar îndeosebi nocturn (uneori și diurn) la nivelul extremităților distale ale membrelor superioare. Aceste fenomene sunt influențate și declanșate de cele mai multe ori de poziția membrelor superioare. Se pare că sunt dependente de tulburări vasomotorii nocturne, de mucodisartroze cervicale și de spasmofilie.

FRONTALĂ. ATAXIE ~ (E.: frontal ataxia) (sindrom). Sindromul a fost descris de Bruns în anul 1892. Se datorește leziunilor regiunii prefrontale asociate cu hipertensiune intracraniană și constă în: tulburări de echilibru

Scanned with OKEN Scanner

cu deviație laterală, titubații de aspect ebrios, instabilitatea menținerii trunchiului, retropulsiune cu sau fără lateropulsiune și uneori derobare bruscă a membrelor inferioare. Distincția între ataxia frontală și cea cerebrală este foarte greu de făcut, însă în ataxia frontală se pot recunoaște următoarele elemente: a) cerebeloase — dismetria membrelor, tremurături, devierea spontană a indexului, cădere, lateropulsie; b) labirintice — înclinarea anormală a capului și corpului, deviere spontană a mersului; c) gnosice: falsă impresie de deplasare a corpului, tulburări în orientarea spațială și în imaginea posturală a corpului; d) praxice — apraxia mersului; e) alte semne de leziune a ariilor prefrontale: apraxia de „magnetizare", reflexele de prehensiune ale mâinii și piciorului, reflexe de apucare forțată ale mâinii, ale piciorului, precum și ale capului, gurii, buzelor și limbii; f) tulburări ale funcțiilor psihice; g) lipsa reflexelor pendulare și a vorbirii scandate.

FRONTAL. SINDROMUL ~(E.: frontal syndrome) (sindrom). Simptomele apărute în urma unei suferințe a lobului frontal sunt variate și diferit combinate, datorită complexității sale anatomo-funcționale, precum și a multiplelor sale conexiuni.

Încercările de clasificare a simptomatologiei nu par să satisfacă toate criteriile stabilite aprioric (Arseni și Constantinescu, 1980).

După Kreindler și Voiculescu (1957), sindromul frontal este compus din: tulburări de tonus muscular și de denervare, tulburări oculo-motorii, de echilibru, vorbire și psihice. Ajuriaguerra și Hécaen (1960) au descris în cadrul sindromului frontal un sindrom rolandic de arie precentrală (suferința câmpului 4, manifestat prin crize epileptice și paralizii diverse, și un sindrom frontal propriu-zis manifestat prin: tulburări de tonus și de denervare; tulburări oculomotorii; tulburări de echilibru; tulburări ale sistemului autonom; tulburări de vorbire, praxice și psihice. Arseni și colab. (1977), Arseni și Constantinescu (1980) și Arseni și Popoviciu (1981) au sistematizat simptomatologia clinică a sindromului frontal în funcție de următoarele regiuni: a) regiunea motorie (formată din aria 4 și parțial aria 6 cu rol în motilitate, cuprinzând epilepsia și paraliziile; b) regiunea premotorie, formată din ariile 6 și 8 (cu rol în mișcările automate) și ariile 44 și 45 (cu rol în vorbire pentru emisfera dominantă). Suferința regiunii premotorii se traduce prin: tulburări motorii, de vorbire, de tonus și automatizare (fenomene extrapiramidale corticale), tulburări oculomotorii, cerebeloase, vestibulare și psihice (halucinații); c) regiunea prefrontală, formată din ariile 9, 10, 11, 46, 47, cu rol în activitatea psihică. Simptomatologia acestei regiuni cuprinde: tulburări de echilibru, ale praxiilor și psihice; d) regiunea orbitară și mediană (formată din ariile 12, 13 și 14) și girusul cingular de pe fața mediană, cu ariile 24 și 25. Regiunea orbitară face parte din sistemul limbic, cu rol important în viața vegetativă și în comportamentul individului. Suferința ei se traduce prin: tulburări vegetative, tulburări psihice și epilepsie.

SIMPTOMATOLOGIE CLINICĂ

I. Sindromul regiunii motorii propriu-zise

1. *Epilepsia* se manifestă: *Crize focalizate bravais-jacksoniene*, cu localizare și progresiune somatotopică foarte precisă a reprezentării motorii controlaterale (vezi somatotopia). După crize, apar uneori pareze tranzitorii în teritoriile ce au fost cuprinse anterior de mișcări convulsive (vezi epilepsia focală). Aceste crize focale se pot ulterior generaliza.

Scanned with OKEN Scanner

Crize de arie motorie suplimentară. Aria motorie suplimentară, situată pe fața mediană a lobului frontal și înaintea ariei precentrale, ar avea rol de ajustare a mișcărilor tonice ale musculaturii trunchiului, gâtului, membrului superior, capului, ochilor, gurii și faringelui. Interesarea ariei motorii suplimentare duce la apariția de crize epileptice cu aspecte motorii, senzitive, vegetative și psihice:

a) *motorii*: mișcări sinergice complexe foarte variate: mișcarea brațului controlateral, care se poate asocia în același timp cu rotirea capului și ochilor spre partea brațului interesat; adesea apare o mișcare a întregului corp, inclusiv a membrelor homolaterale, care participă la mișcare printr-o reacție tonică; mișcări ritmice ale extremităților controlaterale, ca și opriri sau încetiniri ale acțiunii voluntare întreprinse. Vocalizări sub formă de sunete întrerupte și repetate;

b) *vegetative*: accelerări ale ritmului cardiac, midriază;

c) *senzitive*: senzații rău definite, interesând epigastrul, membrul controlateral, sau bilateral, sau tot corpul;

d) *crize operculare*: pervertirea gustului, masticației, mișcări de plescăit, lovirea limbii; apar în leziunile inferioare ale frontalei ascendente;

e) *tulburări de vorbire*: „arrest of speach", afazie (în leziunile dominante), palilalie paroxistică (vezi epilepsia de arie motorie suplimentară).

2. *Paralizii* (vezi sindromul de neuron motor central). Paraliziile datorate lezării câmpului 4 sunt cel mai frecvent hemiplegii; ele sunt parcelare, predominant segmentare și distale, asociate cu alte manifestări (epilepsie jacksoniană, afazie etc.) și cu netă tendință la regresiune. *Monoplegiile* pot fi brahiale (mai frecvent) sau crurale, după localizarea leziunii la nivelul frontalei ascendente. Ele predomină distal și, după o primă perioadă de flacciditate, se însoțesc de o creștere a tonusului muscular (hipertonie piramidală).

Paralizii disociate (radiculare) apar la membrul superior sub formă de paralizii cubitale, radiale, mai rar în teritoriul medianului, iar la cel inferior sub forma unor paralizii de tip radicular lombosacrat.

Paralizii bilaterale sunt destul de frecvente; ele apar sub formă de tetra-, tri- sau paraplegie, prin leziunea bilaterală a lobulului paracentral. Se însoțesc de tulburări ataxo-cerebeloase, prin lezarea releelor cortico-pontine (ataxie, hipotonie și reflexe pendulare) și tulburări vezicale.

Paralizia facială unilaterală, izolată, fără hemipareză, este adesea întâlnită în tumorile frontale, fără a fi însă patognomonică pentru această localizare (Bagdasar și Arseni, 1951). Aceasta acompaniază, în genere, monoplegia brahială sau afazia; de asemenea, se poate asocia cu paralizia mușchilor vălului palatului, faringelui, masticatori și ai limbii (Arseni și colab., 1977; Arseni și Popoviciu, 1981).

Diplegia facială cerebrală reprezintă o formă corticală a paraliziei pseudobulbare (vezi: diplegia facială; sindromul pseudobulbar).

II. Sindromul regiunii premotorii

Cortexul regiunii premotorii reglează actele motorii, prin integrări adecvate; deprimă activitatea motorie în etajele inferioare ale creierului; reglează activitatea sistemului autonom.

1. *Tulburări motorii.* Sindromul motor al regiunii premotorii este diferit de cel al ariei 4. Fulton și colab. (1948) au descris un sindrom caracterizat prin: pierderea mișcărilor fine (inabilitatea mișcărilor), spasticitate și hiperreflectivitate osteotendinoasă; mișcările de partea afectată sunt mai lente,

Scanned with OKEN Scanner

neregulate și aritmice. Spasticitatea deficitelor motorii, reflexul Hoffmann și reflexul Mendel-Bechterew ar fi proprii acestei regiuni (Arseni și colab., 1977).

2. *Fenomene extrapiramidale corticale.* Se caracterizează prin tulburări de tonus și de automatizare. Se constată: rigiditate plastică asemănătoare cu rigiditate parkinsoniană, apatie, akinezie, mutism. Aceste simptome pot dispare după înlăturarea tumorii frontale. Tot o tulburare de tonus este reprezentată și de *„crizele cholastice"* (vezi crize cholastice).

Reflexul de apucare forțată și variantele sale sunt caracteristice acestei regiuni (vezi: apucare forțată).

3. *Tulburări oculo-motorii.* Sunt cauzate de leziuni ale ariei oculogire, care se întinde pe câmpul 8 (reprezintă 2/3 din aria oculogiră) și pe girusul precentral (reprezintă 1/3 din aria oculogiră). Cercetările peroperatorii ale lui Foerster (1936) și Penfield și Rasmussen (1952) au arătat că există diferențe de răspuns în stimularea zonelor acestei arii: stimularea câmpului 8 duce la o deviere exclusivă controlaterală a privirii, asociată și de rotirea capului (criza oculo-cefalogiră), pe când stimularea girusului precentral determină devierea globilor oculari mai frecvent ipsilateral decât controlateral, asociată cu mișcări ale feței. Crizele oculo-cefalogire se pot însoți uneori de abducția și extensia brațului de partea opusă lezării.

Tot în leziuni ale ariei oculogire apare și *fenomenul Holmes*: întârzierea sau dificultatea mișcării laterale a globilor oculari la comandă, spre partea opusă leziunii, în timp ce mișcarea este posibilă când pacientul urmărește un obiect ce se deplasează lent prin fața ochilor săi. În crizele adversive, globii oculari se rotesc în direcția rotirii capului sau corpului, respectiv înspre partea opusă leziunii. Se mai poate observa o anisocorie, cu mioză homolaterală, hiposecreție sau hipersecreție lacrimală, datorită leziunii feței externe a cortexului frontal.

4. *Tulburări cerebeloase.* Sunt mai rar întâlnite. Pot apărea: a) dismetrie a membrelor opuse, când leziunea este unilaterală, sau a tuturor membrelor, când leziunea este bilaterală; b) adiadocokinezie uni- sau bilaterală; c) ataxia membrului superior controlateral; d) ataxia și asinergia trunchiului; e) hipotonie și reflexe pendulare de partea opusă. Explicația apariției semnelor cerebeloase în tumorile frontale este dată de faptul că funcțiile cerebeloase pot fi perturbate la nivelul cortexului frontal (ariile 4 și 6) prin lezarea căilor dento-talamo-corticale și cortico-ponto-cerebeloase (Fulton și colab., 1948; Arseni și Popoviciu, 1981). Cortexul cerebral frontal reprezintă o zonă corticală afectată orientării spațiale, integrată în ansamblul funcțiilor cerebeloase (de partea opusă) prin intermediul căilor cortico-ponto-cerebeloase. Leziunile frontale, ca și cele cortico-pontine, condiționează un regim fiziologic modificat, atât pentru formațiile portuberanțiale afectate sistemului cerebelos, cât și pentru cerebelul opus. Aceste perturbări explică apariția semnelor cerebeloase în leziunile frontale.

5. *Tulburări de vorbire.* Apar în leziunile stângi. În leziuni ale piciorului circumvoluției frontalei a treia apare afazia motorie Broca. În leziuni ale piciorului circumvoluției frontalei a doua apare agrafie și avocalie (Ajuriaguerra și Hécaen, 1960). Tulburările de vorbire nu sunt întotdeauna bine exprimate. Astfel, se pot întâlni tulburări în articularea cuvintelor, ezitări, imposibilitatea de a vorbi cursiv și cu voce tare.

Botez (1962) și Arseni și colab. (1970) au descris în tumorile lobului frontal și tulburări senzoriale, contrar datelor clasice, care admiteau numai tulburări afazice expresive.

Scanned with OKEN Scanner

6. *Tulburări vestibulare.* Sunt rare. Pot să apară: vertij, pozitivarea probei Romberg, devieri de mers și ale indexului. Probele instrumentale sunt foarte puțin alterate, fără aport diagnostic.

7. *Halucinațiile.* Se întâlnesc uneori, după unii autori, în tumorile frontale și s-ar datora dezinhibării unor structuri legate de lobii frontali. Ele pot fi vizuale și olfactive, vizuale și auditive sau vizuale — auditive — olfactive. Bagdazar și Arseni (1951) au întâlnit micropsie și macropsie simultană în tumorile situate în ariile 6 și 8.

III. Sindromul regiunii prefrontale

1. *Tulburări de echilibru*: *Ataxia frontală* a fost descrisă de Bruns (vezi ataxia).

2. *Tulburări ale praxiilor.* După majoritatea autorilor, apraxia frontală este rară. S-au descris în leziuni frontale bilaterale: apraxia mersului, apraxia buco-linguală, apraxia ideomotorie (vezi apraxia), apraxia de orientare spațială. Tulburările de orientare spațială ar reprezenta apraxia unei direcții a mișcării întregului corp. Lobul frontal ar avea rolul de integrare a formelor de percepție vizuală și kinestezică. Leziunile sale, perturbând această integrare, ar da naștere la tulburări de orientare spațială. Un bolnav având leziuni frontale va putea identifica locurile cu puncte de reper importante; reușește de exemplu să găsească intrarea principală a unei case, dar nu va putea să distingă două spații ce se aseamănă; intrat în cameră nu-și va recunoaște patul.

Dacă apraxia înseamnă imposibilitatea de a orienta mișcările membrelor superioare către un scop determinat, tulburările de orientare spațială nu sunt decât apraxia unei direcții a mișcării întregului corp. Astfel, tulburările de orientare spațială determinate de o leziune a lobului prefrontal, câștigă un caracter special, nu numai prin esența lor, ci și prin particularitatea mișcărilor interesate, care diferă de cea a membrelor superioare (Bagdazar și Arseni, 1951; Arseni și colab., 1977; Arseni și Popoviciu, 1981).

Aplanotopokinezia este o formă specială de apraxie (vezi: aplanotopokinezia).

3. *Tulburările psihice* sunt variate:

a. *Tulburări ale umorului și caracterului.* Ele cuprind: euforia, lipsa de grijă pentru prezent și pentru viitor, ca și pentru boala de care suferă, exagerarea funcțiilor instinctive (erotism), comportamentul ciudat, de tip maniacal (moria descrisă de Jastrowitz în 1888) și prețiozitatea limbajului. Manifestările de excitație, exaltare și euforie rar sunt permanente, au caracter discontinuu, de durată variabilă și sunt pe un fond de abulie, apatie și indiferență; ele pot alterna cu stări depresive. Iritabilitatea, de asemenea, îi caracterizează pe acești bolnavi, devenind uneori insuportabili pentru anturaj. Alteori, aceștia manifestă perversiuni instinctive. Explicația acestor tulburări este dată de faptul că leziunea corticală frontală eliberează hipotalamusul și zonele limbice (centrii subcorticali ai reacțiilor afective) (Ectors, 1945).

b. *Tulburări ale activității globale* (fizice și intelectuale). Bolnavul nu se îngrijește de necesitățile vieții zilnice și cu greu execută acte elementare, la insistențele anturajului, ca: spălatul, toaleta, îmbrăcatul, alimentarea. Bolnavul devine apatic, hipobulic. Când leziunea este extinsă și merge spre formațiile profunde, produce o stare de mutism akinetic.

c. *Tulburări intelectuale.* Atenția bolnavului se alterează. Tulburările memoriei de fixație anterogradă, de asemenea sunt caracteristice pentru acești bolnavi. Apare și un sindrom confuzional, cu dezorientare temporo-spațială, și perplexitate. Câteodată poate căpăta aspectul unui sindrom pseudo-

Scanned with OKEN Scanner

korsakovian. Alteori, bolnavii frontali se prezintă sub aspectul demenţial sau pseudodemenţial, cu tablou uneori de paralizie generală, dacă la aceasta se adaugă tulburări ale umorului şi caracterului. Sindromul pseudodemenţial se întâlneşte la 70% din tumorile frontale (Bagdasar şi Arseni, 1951). Bolnavul rămâne străin de ambianţa sa, nu înregistrează nimic din ceea ce se petrece în jurul său, este taciturn şi nu se deranjează decât la solicitarea necesităţilor vegetative. Nu răspunde aproape deloc la întrebările ce i se pun, sau răspunde târziu. Răspunsurile ce le dă sunt uneori adecvate, dar adesea incomplete, eronate sau chiar, spre surpriza anturajului, înlocuite cu o farsă sau calambururi. Nu recunoaşte personalul din jurul său, nici pe vecinii de pat, nu poate face un istoric al bolii sale, nu este la curent cu evenimentele. Este indiferent faţă de familia sa, iar starea bolii sale nu-l interesează. Unii bolnavi rămân inerţi, în diverse atitudini, expresia este rigidă, fără vreo mimică. Alţii prezintă o ,,paralizie psihică" de partea opusă tumorii, adică o lipsă de iniţiativă în privinţa utilizării membrelor de partea opusă, deşi forţa musculară este normală. Aceşti bolnavi nu prezintă nici semne piramidale, nici tulburări de sensibilitate, nici apraxie. Psihic, sindromul este complet, iar somatic, rămâne cantonat la jumătatea opusă a corpului. Bagdasar şi Arseni (1951) numesc acest sindrom ,,pseudodemenţial", fiindcă demenţa manifestată la bolnavi nu este decât temporară şi va dispărea imediat ce se suprimă cauza ce a provocat-o. După ablaţia tumorii, asistăm la o veritabilă revenire a bolnavului. Care este explicaţia apariţiei tulburării psihice şi dispariţiei acestora după ablaţie? Lobul frontal în care se dezvoltă tumora îşi diminuează activitatea, la început treptat, prin suprimarea funcţiilor de inhibiţie a centrilor inferiori şi avem prima fază, ce se manifestă prin puerilism, moria şi euforia. Celelalte funcţii psihice, la debut, sunt mai puţin interesate, fiindcă funcţiile lobului frontal bolnav sunt suplinite de celălalt lob sănătos. Când neoplasmul ajunge să comprime şi celălalt lob, încep şi manifestările sindromului pseudodemenţial, care, atunci când există şi edem sau compresiunea nucleilor bazali, evoluează spre forma completă (Bagdasar şi Arseni, 1951). Există un paralelism între intensitatea modificărilor psihice şi întinderea tumorilor frontale, ca şi între severitatea tulburărilor psihice şi intensitatea modificărilor electroencefalografice din tumorile frontale (Arseni şi colab., 1967).

d. *Tulburări ale conştienţei.* Acestea merg de la obnubilare la somnolenţă, torpoare şi comă, în raport cu gravitatea leziunii.

e. *Gatismul urinar şi stercoral* se întâlnesc adesea în tumorile frontale şi au o patogenie controversată. Cel mai plauzibil ar fi argumentul pentru o tulburare în controlul psihic al sfincterelor, care, eliberate de influenţa conexiunilor frontale, funcţionează automat. Disputa asupra specificităţii tulburărilor psihice din tumorile frontale nu este încă rezolvată. Se atribuie de către unii autori, existenţa tulburărilor psihice sindromului de HIC, care ar produce o perturbare difuză a scoarţei cerebrale. Pe de altă parte, experienţele pe animale sau om, topectomii, lobectomii sau de psihochirurgie, demonstrează importanţa lobilor frontali în activitatea psihică. Astfel, de Morsier (1929) descrie triada: amnezie de fixaţie, apatie, iritabilitate, care însă nu este specifică numai lobului frontal. Goldstein (1944) afirmă că tulburarea fundamentală în leziunile frontale ar fi o lipsă în înţelegerea a lumii exterioare, cuprinsă în părţile ei componente şi nu în totalitatea ei. Walther-Buhel (1951) face o critică severă asupra sindromului psihic frontal; el afirmă că sindromul psihic, alcătuit din tulburări fundamentale ce privesc conştiinţa, este complex şi fără localizare precisă. ,,Psihosindromul" descris de Bleuler (1954) şi ,,sin-

Scanned with OKEN Scanner

dromul de slăbiciune" nu sunt specifice vreunui lob. Tumorile prefrontale se manifestă predominant prin tulburări psihice, pentru că tulburările neurologice adesea lipsesc, iar bolnavii se internează mai întâi la psihiatrie. Tulburările psihice din tumorile frontale depind și de natura tumorii (cele maligne dau tulburări mai grave) și de localizarea tumorii (cele profunde și cu tendință la bilateralitate produc alterări importante). Tumorile intraparenchimatoase produc alterări psihice din sfera intelectuală și a conștiinței, pe când cele extracerebrale, cu rol compresiv (ca meningioamele), produc tulburări psihice mai ușoare din sfera comportamentului (ca euforie, moria).

După Leonora Welt (1888), lobul orbitar ar da tulburări de caracter și de umor. După Kleist (1934), convexitatea ar da tulburări intelectuale și ale psihomotricității, iar după Whitty (1958), leziunea cingulară ar duce la pierderea inhibiției, cu reducerea tensiunii emoționale. Cibernetic gândind, leziunea frontală ar duce la o diminuare a cantității de informații ce ajung la acest lob, de unde un deficit în prelucrarea lor, cu elaborări de concluzii eronate. Într-o fază mai avansată, tumorile lobului frontal sfârșesc prin a comprima circumvoluțiile centrale. (Arseni și colab., 1977).

4. *Tulburările piramidale* pot varia de la simplă hiperreflectivitate osteotendinoasă până la hemiplegie flască sau cu contractură. Pot apare și tulburări de sensibilitate profundă și superficială, explicate fie prin comprimarea lobului parietal, fie prin scăderea pragului de percepție, datorat leziunii frontale. Arseni și Maretsis (1973) le-au descris în 12% din tumorile frontale.

IV. Sindromul regiunii orbitare și mediane

Are o simptomatologie greu de pus în evidență; numai tulburările din partea nervului olfactiv sau optic trădează localizarea tumorală.

1. *Tulburări vegetative*: a) *tulburări circulatorii*: scăderi tensionale, edem, vasodilatații, mărirea temperaturii cutanate de partea opusă leziunii. b) *tulburări ale secreției sudorale*: hipersudorație de partea opusă leziunii. c) *tulburări ale pilomotricității*: piloerecție controlaterală. d) *tulburări trofice*, cu erupții buloase, flictene ș.a; e) *modificări pupilare* de tipul miozei sau midriazei. f) *tulburări gastrointestinale*: invaginație intestinală, ulcer gastric, evacuare rapidă a stomacului, diminuare a acidității gastrice, ulcere grave, rectocolite hemoragice; g) *tulburări vezicale*.

2. *Tulburări de somn* în afara oricărui semn de hipertensiune intracraniană. Se descrie somnolență (forma narcoleptică).

3. *Tulburări metabolice*: caşexie, cu uremie progresivă. Arseni și Botez (1971) notează că leziunile viscerovegetative sunt mai frecvente în tumorile fronto-orbitare decât cele din alte zone ale creierului.

4. *Tulburări psihice*. Când tumora este mediană și afectează girusul cingular, se constată mai ales tulburări de memorie, de orientare, confuzie și modificări ale conștiinței, de diferite grade. Când leziunea este bazală, predomină tulburările psihice din sfera intelectuală și a comportamentului.

5. *Epilepsie de arie 13* (epilepsie vagală), observată la pacienți cu leziuni bilaterale traumatice de arie 13 (vagală), manifestată prin: paloare, dispnee accentuată, constricție toracică, sufocare, prăbușirea tensiunii arteriale la valori de 40—60 mm Hg, bradicardie, hipermotilitatea tubului digestiv, cu dureri abdominale și scaune frecvente (două sau trei scaune la interval de 5—10' și pe care bolnavul adeseori nu le poate reține), uneori hipoglicemie și leucopenie. La unii bolnavi survine anxietate, lipsă de autocontrol, vertij, tendințe la insulte și agresivitate (Arseni și Botez, 1971).

Scanned with OKEN Scanner

Etiologia sindromului de lob frontal

A. *Sindroame vasculare.* Sunt realizate de hematoame, hemoragii și mai ales de infarcte cerebrale în teritoriul arterei cerebrale anterioare (ACA). Tablourile clinice ale sindroamelor de ACA sunt polimorfe și variabile, în funcție de localizarea și de extensia ocluziei arteriale. Schematic, se pot distinge următoarele sindroame (Pascu și Popoviciu, 1984; Cambier și Hécaen, 1970; Cambier și Dehen, 1973 — citați de Pascu și Popoviciu, 1984): 1. *Sindromul unilateral superficial de ACA* (cel mai frecvent, constă din tulburări de mobilitate) (hemiplegie controlaterală predominant crurală cu afectare discretă, mai ales proximală, a nervului superior și cu respectarea feței), apraxie ideomotorie, fenomene de prehensiune de tip grasping-reflex, graping-reflex și prehensiune orală (Fredis și Botez, 1958; Botez, 1959; Popoviciu și Asgian, 1967; Castaigne și colab., 1970), tulburări de motilitate oculară, neglijarea spațiului opus leziunii, pierderea spontaneității de partea opusă leziunii, fenomene de „neglijare motorie", tulburări psihice, de comportament și ale funcțiilor instinctive (vezi anterior) și afazie (în leziunile emisferei majore). 2. *Sindromul unilateral profund de ACA* se caracterizează prin hemipareză controlaterală faciobrahială, însoțită de pareză a vălului și a limbii, cu dizartrie, la care se asociază și tulburări vegetative. 3. *Sindromul unilateral total de ACA* se caracterizează prin hemiplegie cu recuperare mai rapidă la nivelul membrului superior, absența fenomenelor de prehensiune de partea opusă (datorită afectării profunde a fascicolului piramidal) și afazie (în leziunile emisferei stângi). 4. *Sindroame parțiale de ACA*: a) *sindromul de arteră recurentă Heubner* (cu hemipareză, pareză de văl și limbă și dizartrie); b) *sindromul de arteră paracentrală* (cu monopareză crurală, însoțit uneori de hipoestezie de tip radicular la același membru. 5. *Sindromul bilateral de ACA* este foarte rar și se caracterizează printr-un tablou sever, cu mutism akinetic de origine cingulară și, uneori, prin paraplegie cu tulburări mari sfincteriene (Carter, 1972; Cambier și Dehen, 1973).

B. *Sindroame frontale traumatice*

1. *Tulburări psihice.* Traumatismul lobilor frontali produce tulburări psihice prin leziuni ale acestor lobi, independent de prezența sau absența HIC. Tulburările psihice sunt cu atât mai grave, cu cât leziunile sunt mai extinse și traumatismul interesează ambii lobi frontali. În *perioada acută posttraumatică*, tulburările psihice sunt în raport direct cu gravitatea leziunii. Ele trec prin mai multe faze: agitație psihomotorie, confuzie, confabulare, tulburări de memorie, tablou korsakovian. Tulburările au durată variabilă, în cele mai multe cazuri sunt tranzitorii, dar se pot permanentiza, trecând în cronicitate (Arseni și colab., 1971, 1977, 1981). În *perioada tardivă posttraumatică*, tulburările psihice sunt mai bine conturate și depind de zona afectată. Astfel, în leziuni ale convexității, bolnavii sunt impulsivi; în leziuni ale lobului orbitar apare un sindrom caracteristic descris de Goldstein în 1944 (citat de Arseni și colab., 1977), caracterizat prin tulburări de structutalizare a personalității, cu absența relațiilor și cu dificultăți în a distinge particularul dintr-un ansamblu.

2. *Tulburări neurologice.* Ca semne neurologice sechelare se pot observa: tulburări motorii (paraplegie flască sau spasmodică, însoțită uneori și de incoordonare și asinergie și chiar tulburări sfincteriene), tulburări posturale și extrapiramidale, mișcări ale globilor oculari, tulburări de echilibru.

3. *Epilepsia* este frecvent întâlnită, atât în perioada acută (ca rezultat al leziunii compresive), cât și în cea cronică (crize adversive sau jacksoniene).

Scanned with OKEN Scanner

Cicatricea posttraumatică responsabilă în cea mai mare parte de epilepsia focalizată, are, uneori, o evoluție progresivă, cu consecințe grave asupra întregului tablou clinic frontal.

C. *Sindromul frontal tumoral*

Lobul frontal prezintă o mare bogăție simptomatologică. Din totalitatea simptomelor și a semnelor, specifice pentru lobul frontal sunt următoarele (Arseni și colab., 1973, 1977, 1981): crizele jacksoniene motorii, crizele adversive, tulburările de motilitate, tulburările de vorbire predominant motorii, tulburările psihice de apariție precoce și intense și tulburările extrapiramidale. Simptomatologia se constituie de obicei progresiv, debutul putându-se face cu un tablou psihic. Sindromul de HIC se asociază frecvent și întregește simptomatologia tumorală a sindromului. Alte simptome ce pot apărea sunt de împrumut, prin interesarea formațiunilor învecinate (tulburări de sensibilitate, tulburări de vedere etc.). La început, în tumorile frontale pot predomina unele simptome, după regiunea unde tumora se dezvoltă și după unitatea funcțională pe care a modificat-o. Astfel, există tumori frontale unde predomină tulburările de motilitate (sindrom de aric 4 și 6); tumori în care predomină tulburările afazice și apraxice (F_2—F_3); tumori în care predomină sindromul psihic (ariile frontale de asociație); tumori în care predomină tulburările de tonus și echilibru; tumori în care întâlnim tulburări psihomotorii.

În general, se poate afirma că în localizările posterioare, spre scizura rolandică, predomină tulburările motorii piramidale sau extrapiramidale, în timp ce în localizările anterioare predomină tulburările psihice. Tulburările de echilibru, apraxia și prezența reflexului de apucare demonstrează că leziunea tumorală merge în profunzime sau are tendință de bilateralizare. Alterarea stării de conștiință demonstrează, de asemenea, progresia tumorii spre linia mediană, cu tendință la bilateralizare. Când leziunea este în lobul frontal stâng, întâlnim tulburări de vorbire predominant motorii. În meningiomul de F_3 Ectors a descris un sindrom caracteristic, care îi poartă numele (vezi: Ectors sindrom). În tumorile frontale, după Bagdasar și Arseni (1951) și, Arseni și colab. (1977, 1981), întâlnim adesea un *sindrom frontal ipsilateral* caracterizat prin: devierea indexului omolateral, scăderea forței segmentare a membrelor, mai ales proximal, de aceeași parte cu leziunea; dificultate în executarea mișcărilor fine și precise ipsilateral; apraxia mâinii și a mersului, predominant de partea leziunii; tremor; perseverare tonică omolaterală; hipertonie de efort; înclinare de partea leziunii, când bolnavul ține ochii închiși.

Tulburări psihice apar precoce în tumorile frontale. Diferența între tulburările psihice rezultate din HIC și cele date de tumorile frontale este că în primele, manifestările sunt tardive, ușoare, fugace, dispărând de la o zi la alta, pe când ultimele sunt masive și fixe. Când tumora apare la vârstă tânără, predomină tulburările de conștiință reversibile sau cu tendință la comă; când ea apare la adult sau la vârstă înaintată, apare un sindrom psihoorganic cu evoluție spre demență.

Epilepsia constituie uneori mult timp unicul simptom al tumorilor frontale. Epilepsia poate fi focalizată sau generalizată. Epilepsia focalizată (58,3% — Arseni și colab., 1975) are o mare importanță pentru localizarea procesului tumoral. Crizele adversive fără pierdere de conștiență sunt apanajul tumorilor din zona posterioară a lobului frontal, pe când crizele adversive, cu pierdere de conștiință, sunt apanajul tumorilor din polul frontal. Tumorile localizate în frontala ascendentă dau crize uneori strict focalizate,

Scanned with OKEN Scanner

îmbrăcând aspectul de epilepsie parțială continuă (sindromul lui Kojevnikov). Epilepsia generalizată este întâlnită în 41,7% din cazuri (Arseni și îcolab., 1973).

D. *Sindroame frontale abiotrofice.* Este vorba de atrofii frontale, mai ales de pol și lob orbitar, în care simptomatologia este dominată de tulburări psihice demențiale. Se disting două forme clinice: a) o formă *akinetică*, cu apatie, inerție, absența inițiativei psihice sau psihomotorii; b) o formă *impulsivo-moriatică*, cu tulburări hipomaniacale, puerilism, bulimie, tulburări ale caracterului cu iritabilitate (vezi și atrofia corticală).

E. *Sindroame consecutive lobectomiilor prefrontale.* În lobectomia frontală unilaterală semnele psihice sunt discrete sau lipsesc. Se notează pierderea inițiativei și a facultății de „organizare". În lobectomia frontală bilaterală se observă labilitate afectivă și tulburări intelectuale de tipul infantilismului.

F. *Sindroame frontale consecutive intervențiilor psihochirurgicale.* Bolnavii devin pasivi pentru cei din jur, râd cu ușurință, preocuparea pentru viitor este puțin evidențiabilă sau nulă. În esență este o modificare a personalității. Uneori, după aceste intervenții apare epilepsia (10%), ca o sechelă a traumatismului chirurgical.

FUCHS. BOALA LUI ~ (E. : Fuchs's disease) (boală). Formă rară de distrofie musculară cu localizare oculară. Este o boală familială și ereditară cu transmitere dominantă.

Vezi: distrofia musculară progresivă).

FUCHS*. SEMNUL LUI ~ (E.: Fuchs's sign) (semn). Descris în 1895, apare în perioada de involuție a parezei nervului oculomotor comun. Când bolnavul privește în jos, se produc ridicări spastice involuntare ale pleoapei, uneori asociate cu mișcarea ochiului, Se admite că este în legătură cu regenerarea defectuoasă a fibrelor lezate.

FUCHS-FRIEDENWALD. SEMNUL LUI ~ (E.: Fuchs-Friedenwald sign) (semn). Constă în lărgirea fantei palpebrale în timpul încercării de a face abducția globului ocular. Simptomul reprezintă o sinkinezie ce apare în paralizia congenitală de abducție a globului ocular.

FUGĂ EPILEPTICĂ (E.: epileptic fugue) (sindrom, boală). Tulburare psihică în epilepsie, aparținând stării crepusculare. Ea este dezordonată și intempestivă. Apare brusc și nemotivat, cu imposibilitatea controlului actelor și a evitării pericolelor. Fuga epileptică are un caracter primitiv, elementar, ea fiind considerată chiar ca o manifestare motorie de același ordin „primitiv" ca și accesul convulsiv, respectiv ca o formă clinică de epilepsie. Unii autori încadrează în această formă clinică și epilepsia procursivă, în care bolnavul se scoală dintr-o dată (de pe un scaun de exemplu) și fuge fără rost, automat, drept înainte, lovindu-se de obstacolele din calea lui. Dar majoritatea fugilor epileptice au un caracter mult mai complicat (Kreindler, 1971; Popoviciu și colab., 1984). De multe ori fuga este precedată cu câtva timp înainte (zile sau săptămâni) de o modificare de caracter a bolnavului, care devine tăcut, închis în el, indispus, agresiv față de cei din jur, anxios, neliniștit, nu poate sta locului, schimbă chiar serviciul deseori în această perioadă. În cursul acestei modificări a caracterului, apare brusc fuga, care poate fi precedată sau nu

* Fuchs, Ernst. Oftalmolog german, 1851—1930.

Scanned with OKEN Scanner

(cel mai adesea) de un acces convulsiv. Bolnavii pleacă de acasă, vagabondează, parcurg lungi distanţe, călătoresc cu tremul. În tot acest timp au un aspect exterior neîngrijit, sunt confuzi, fac impresia că sunt beţi şi ei singuri simt că nu mai au libertatea de gândire şi de acţiune dinaintea accesului, că sunt împinşi de o forţă oarbă. După câteva ore sau zile, bolnavii îşi recapătă brusc conştiinţa şi au fie o amnezie totală a fugii, fie, ceea ce se întâmplă mai frecvent, numai o amnezie parţială. În cursul unor asemenea fugi, unii bolnavi au tendinţe piromanice, ceea ce conferă un aspect medico-legal. Este de remarcat că numeroasele fugi epileptice descrise de diferiţi autori sunt fie status-uri absenţă, fie status-uri epileptice focale cu simptomatologie complexă, mai ales în cadrul epilepsiei de lob temporal (Arseni şi colab., 1978; Popoviciu şi colab., 1978, 1980; Arseni şi Popoviciu, 1981, 1984). Status-ul epileptic temporal a ridicat numeroase discuţii şi controverse, în virtutea rolului central al lobului temporal în automatismele de lungă durată, cum este fuga epileptică. Aşa cum au remarcat Gastaut şi Roger (1956), Popoviciu şi colab. (1976, 1978, 1984) şi Popoviciu (1980), manifestările ambulatorii de tip „fugă epileptică" ridică adeseori problema dificil de rezolvat a autenticităţii caracterului epileptic al acesteia. Dacă pentru fugile de scurtă durată, incoordonate, la bolnavii care prezintă şi alte manifestări epileptice certe, natura manifestării este mai uşor de afirmat, pentru alte manifestări similare, dar de lungă durată şi apărute la bolnavi necunoscuţi ca epileptici, modalitatea de rezolvare este mult mai grea. În fugile epileptice nu trebuie incluse cazurile de episoade confuzive, în cursul cărora înregistrările EEG nu îmbracă aspecte paroxistice de origine temporală (Popoviciu şi Bicher, 1984).

FUKUYAMA-KAWAZURA-HARUNA. BOALA ~ (E.: Fukuyama-Kawazura-Haruna disease) (boală). Formă de distrofie musculară congenitală. (Vezi distrofiile musculare).

FUNICULITĂ (E.: funiculitis) (boală, sindrom). Sindrom senzitiv periferic, descris de Sicard şi Forestier. Este consecinţa leziunii rădăcinii nervului periferic în porţiunea extrameningeală, la nivelul traversării găurii de conjugare. Sindromul se prezintă clinic sub două forme:

a. *Sindromul de iritaţie funiculară*, în care tulburările sunt pur senzitive şi se traduc prin dureri vii, asociate sau nu cu o bandă de hipoestezie; durerile sunt exacerbate de mişcările coloanei şi de presiunea paravertebrală. Se asociază şi atitudini antalgice, cu contractura muşchilor paravertebrali.

b. *Sindromul de compresie funiculară*. Simptomatologia senzitivă se traduce prin algii şi prin hipoestezii în benzi (radiculare); pe prim plan stau însă tulburările motorii.

(Vezi sindromul radicular).

FUROR EPILEPTICUS (E.: epileptic rage (fury)) (boală). Tulburare psihică — în epilepsie — aparţinând stării crepusculare, contând dintr-o stare de masivă agitaţie psihomotorie. În timpul acesteia, bolnavii lovesc, sparg tot ce întâlnesc în calea lor, se opun oricărei măsuri constrictive. Orice apropiere o interpretează ca un act de violenţă împotriva lor. În unele cazuri, bolnavii se sinucid, ca o consecinţă a extraordinarei stări de anxietate. În familii, bolnavii pot comite cele mai groaznice asasinate, adevărate masacre. Caracteristic pentru actele de violenţă, crime, violuri urmate de asasinat etc., comise de epileptici în stare de furor epilepticus, este faptul că bolnavul nu ia

Scanned with OKEN Scanner

nici o măsură de a-şi ascunde crima şi are o amnezie completă a actelor comise şi a împrejurărilor în care le-a comis. Astfel, de exemplu bolnavul, după ce comite un omor, culcat plin de sânge în pat, adoarme până dimineaţă (Kreindler, 1971). Mult mai rar amnezia este parţială, rămânând în conştiinţa bolnavului crâmpeie vagi din cele întâmplate, de care îşi poate aduce aminte ca prin vis şi care pot fi şi ele uitate în următoarele zile. Originea epileptică a stării crepusculare, cu agitaţie psihomotorie, este atestată de faptul că ea se repetă de mai multe ori la acelaşi bolnav şi că alternează şi cu alte aspecte clinice ale epilepsiei (Popoviciu şi Bicher, 1984).

Starea crepusculară epileptică are un important aspect medico-legal.

FURT-MENDEL. BOALA ~ (E.: Furt-Mendel disease) (boală). Este o afecţiune rară, care asociază un diabet insipid şi o paralizie a nervului patetic. Este determinat de afecţiuni bazale (tumori, meningo-encefalite, arahnopatii ş.a.), în care se lezează structurile diencefalo-hipofizare şi nervul trochlear (uneori şi alte elemente din loja cavernoasă).

FURT SUBCLAVICULAR. SINDROMUL DE ~ (E.: subclavian steal syndrome). Evidenţiat iniţial de Contorni în 1960, sindromul este rar întâlnit, reprezentând doar 3% din totalul accidentelor ischemice vertebro-bazilare (Loeb şi Meyer, 1965).

Etiopatogenie. Sindromul este provocat de ocluzia arterei subclaviculare, proximal de originea arterei vertebrale şi determină, hemodinamic, o inversiune a direcţiei fluxului sanguin în artera vertebrală homolaterală, hemodeturnare care vine să compenseze circulaţia deficitară din artera subclaviculară distală. Acest furt se realizează pe seama curentului sanguin din artera vertebrală controlaterală şi/sau din trunchiul bazilar, putând genera astfel tulburări ischemice cerebrale. Obstrucţia arterei subclaviculare este cel mai des segmentată, în amonte de originea vertebralei. Ocluzia completă realizează 77% din cazurile de furt subclavicular (Salamon şi colab., 1975).

SIMPTOMATOLOGIE CLINICĂ

Clinic, sindromul se manifestă prin două categorii de semne:

1. *Simptome ce trădează ischemia periferică a membrului superior ipsilateral.* Ele apar în special la efort şi se manifestă prin parestezii, dureri de tip claudicant, diminuarea forţei musculare, cianoză şi scăderea temperaturii cutanate.

2. *Semne de suferinţă cerebrală,* ce trădează interesarea teritoriului vertebro-bazilar. La începutul afecţiunii, fenomenele neurologice apar frecvent sub formă de accidente ischemice tranzitorii vertebro-bazilare, putând fi reproduse de eforturi ale membrului superior interesat. Accidentele constituite îmbracă diverse forme de sindroame de trunchi cerebral. Simptomatologia completă brahio-tronculară este întâlnită în mai puţin de jumătate din cazuri, iar manifestările cerebrale domină faţă de cele brahiale. Testele de obiectivizare clinică a fenomenului obstructiv au o importanţă deosebită: apariţia unui suflu sistolic în fosa subclaviculară, diminuarea sau absenţa pulsului radial, scăderea mai mare de 25 mmHg a tensiunii arteriale la membrul ischemiat.

Paraclinic

1. Velocimetria Doppler arată prezenţa modificărilor la nivelul arterei subclaviculare, vertebrale şi/sau humerale.

Scanned with OKEN Scanner

2. Angiografia arată obstrucția arterei subclaviculare. Fenomenul de hemodeturnare se vizualizează prin aortografia sau prin arteriografia humerală retrogradă de partea opusă. Prin crosa aortei se văd injectându-se toate marile trunchiuri aortice, în afara arterei subclaviculare și vertebrale de partea lezată. După câteva secunde se opacifiază de sus în jos artera vertebrală și apoi substanța de contrast apare distal în subclaviculară, limitând superior ocluzia. Prin arteriografie humerală retrogradă de partea opusă furtului se pot evidenția și rețelele ansatomotice: vertebro-vertebrală, vertebro-carotidiene, vertebro-subclaviculare, subclaviculo-subclaviculare, subclaviculo-aortică.

Scanned with OKEN Scanner

Redactor: Dr. ADINA OANA
Tehnoredactor: ELENA MATEESCU

Bun de tipar: 15. X. 1993. Format 16/70×100.
Coli de tipar: 28,75.
C.Z. pentru bibliotecile mari: 616,8(032) =59.
C.Z. pentru bibliotecile mici: 61.

S.C. Universul S.A c. 670

Scanned with OKEN Scanner